



UNIVERSIDADE DO SUL DE SANTA CATARINA

LAURA RHODEN DA ROCHA

**AUMENTO DE COROA CLÍNICA COM OSTEOTOMIA E OSTEOPLASTIA-
RELATO DE CASO**

Palhoça

2021

LAURA RHODEN DA ROCHA

**AUMENTO DE COROA CLÍNICA COM OSTEOTOMIA E OSTEOPLASTIA-
RELATO DE CASO**

Trabalho de Conclusão de Curso apresentado ao Curso de Odontologia da Universidade do Sul de Santa Catarina como requisito parcial a obtenção do título de Cirurgião Dentista.

Orientador: Prof. Guenther Schuldt Filho, Dr

Palhoça

2021

LAURA RHODEN DA ROCHA

**AUMENTO DE COROA CLÍNICA COM OSTEOTOMIA E OSTEOPLASTIA-
RELATO DE CASO**

Este trabalho de Conclusão de Curso foi julgado adequado à obtenção do título de Cirurgião Dentista e aprovado em sua forma final pelo Curso de Odontologia da Universidade do Sul de Santa Catarina.

Palhoça, 16 de Junho de 2021.

Prof. e orientador Guenther Schuldt Filho, Dr.

Universidade do Sul de Santa Catarina

Prof^a. Gislaine Felipe Garcia, Me.

Universidade do Sul de Santa Catarina

Prof. Márcio de Carvalho Formiga, Dr.

Universidade do Sul de Santa Catarina

FOLHA DE APROVAÇÃO



UNIVERSIDADE DO SUL DE
SANTA CATARINA - UNISUL



PARECER CONSUBSTANCIADO DO CEP

DADOS DO PROJETO DE PESQUISA

Título da Pesquisa: Aumento de coroa clínica com osteotomia e osteoplastia- Relato de caso

Pesquisador: GUENTHER SCHULDT FILHO

Área Temática:

Versão: 2

CAAE: 40322620.1.0000.5369

Instituição Proponente: FUNDACAO UNIVERSIDADE DO SUL DE SANTA CATARINA-UNISUL

Patrocinador Principal: Financiamento Próprio

DADOS DO PARECER

Número do Parecer: 4.539.885

Apresentação do Projeto:

Trata-se de um projeto de pesquisa de Trabalho de Conclusão de Curso intitulado Aumento de coroa clínica com osteotomia e osteoplastia- Relato de caso.

"O sorriso gengival está associado a vários tipos etiológicos, sendo a erupção passiva alterada (EPA) a mais comum dentre elas. A EPA é caracterizada pelo excesso de gengiva em relação à coroa do dente, dando aspecto de dente curto ao paciente, e pode ser tratada com eficiência por procedimentos como a gengivectomia/gengivoplastia e osteoplastia/osteotomia. Objetivo: Descrever um caso clínico sobre a realização de uma cirurgia plástica periodontal para a correção do sorriso gengival. Relato do caso: A paciente se queixava da quantidade de gengiva que aparecia durante seu sorriso. Por meio da anamnese, exame clínico e radiográfico e com a tomografia foi constatada proximidade entre a margem óssea periodontal e a junção cimento-esmalte dos elementos dentais em questão, confirmando a possibilidade de ser executado o tratamento proposto para os dentes 15 ao 25. Quando obtiveram todos os resultados dos exames, foi realizada na paciente uma cirurgia de aumento de coroa clínica com osteotomia e osteoplastia afim de reestabelecer as distâncias biológicas. Ao final, obteve-se o resultado esperado, onde a harmonia do sorriso foi alcançada".

Objetivo da Pesquisa:

Objetivo Primário:

Descrever por meio de um caso clínico a realização de uma cirurgia plástica periodontal para a

Endereço: Avenida Pedra Branca, 25

Bairro: Cid.Universitária Pedra Branca

CEP: 88.137-270

UF: SC

Município: PALHOCA

Telefone: (48)3279-1036

Fax: (48)3279-1094

E-mail: cep.contato@unisul.br

Continuação do Parecer: 4.539.885

correção do sorriso gengival, efetuada na clínica odontológica da universidade do Sul de Santa Catarina, Campus Pedra Branca, Palhoça.

Objetivo Secundário:

- Descrever os fatores que levam o paciente a ter um sorriso gengival;
- Descrever a principal causa do sorriso gengival;
- Descrever por meio de um relato de caso, as etapas para a realização do aumento de coroa clínica, pela técnica de osteotomia e osteoplastia, visando a harmonia das margens ósseas dos dentes envolvidos;
- Descrever sobre a relação sorriso gengival e autoestima dos pacientes.

Avaliação dos Riscos e Benefícios:

Riscos:

Riscos mínimos podem ocorrer inerentes a esta pesquisa, como exposição de dados pessoais do paciente, porém todos os cuidados e orientações ocorreram, a fim de minimizar qualquer tipo de dano a paciente. A divulgação das imagens, autorizada pela mesma, não acarretará a sua identificação e qualquer dado obtido será mantido em sigilo.

Benefícios:

A paciente teve como benefício direto, o resultado desejado com o tratamento dado a ela, onde a estética foi alcançada da maneira como esperado.

Comentários e Considerações sobre a Pesquisa:

Projeto em conformidade após os esclarecimentos e ajustes realizados pelo pesquisador responsável a este CEP.

Considerações sobre os Termos de apresentação obrigatória:

Verifique campo "Conclusões ou Pendências e Lista de Inadequações".

Recomendações:

Cabe ressaltar que compete ao pesquisador responsável: desenvolver o projeto conforme delineado; quando aplicável, aplicar o Termo de Consentimento Livre e Esclarecido previamente assinado pelos pesquisadores responsáveis. Elaborar e apresentar os relatórios parciais e final; apresentar dados solicitados pelo CEP ou pela CONEP a qualquer momento, possíveis verificações e

Endereço: Avenida Pedra Branca, 25

Bairro: Cid.Universitária Pedra Branca

CEP: 88.137-270

UF: SC

Município: PALHOÇA

Telefone: (48)3279-1036

Fax: (48)3279-1094

E-mail: cep.contato@unisul.br

Continuação do Parecer: 4.539.885

acompanhamento do desenvolvimento da pesquisa ao longo da execução de seu cronograma podem ocorrer segundo Resoluções 466/12 e 510/16 do CNS; manter os dados da pesquisa em arquivo, físico ou digital, sob sua guarda e responsabilidade, por um período de 5 anos após o término da pesquisa; encaminhar os resultados da pesquisa para publicação, com os devidos créditos aos pesquisadores associados e ao pessoal técnico integrante do projeto e instituição de ensino; realizar a devolutiva dos resultados da pesquisa aos participantes, e justificar fundamentadamente, perante o CEP ou a CONEP, interrupção do projeto ou a não publicação dos resultados.

Conclusões ou Pendências e Lista de Inadequações:

Não constam pendências.

Considerações Finais a critério do CEP:

Protocolo de pesquisa em consonância com a Resolução 466/12 e/ou 510/16 do Conselho Nacional de Saúde.

Este parecer foi elaborado baseado nos documentos abaixo relacionados:

Tipo Documento	Arquivo	Postagem	Autor	Situação
Informações Básicas do Projeto	PB_INFORMAÇÕES_BÁSICAS_DO_PROJETO_1666808.pdf	19/01/2021 12:21:02		Aceito
Outros	carta.doc	19/01/2021 12:17:21	LAURA RHODEN DA ROCHA	Aceito
TCLE / Termos de Assentimento / Justificativa de Ausência	TCLE.doc	13/01/2021 17:08:56	GUENTHER SCHULDT FILHO	Aceito
Projeto Detalhado / Brochura Investigador	projeto.doc	13/01/2021 17:06:31	GUENTHER SCHULDT FILHO	Aceito
Folha de Rosto	folhaderosto.pdf	23/11/2020 15:57:19	GUENTHER SCHULDT FILHO	Aceito

Endereço: Avenida Pedra Branca, 25

Bairro: Cid.Universitária Pedra Branca

CEP: 88.137-270

UF: SC

Município: PALHOÇA

Telefone: (48)3279-1036

Fax: (48)3279-1094

E-mail: cep.contato@unisul.br



UNIVERSIDADE DO SUL DE
SANTA CATARINA - UNISUL



Continuação do Parecer: 4.539.885

Declaração de Instituição e Infraestrutura	Declaracao.doc	18/11/2020 19:03:09	GUENTHER SCHULDT FILHO	Aceito
--	----------------	------------------------	---------------------------	--------

Situação do Parecer:

Aprovado

Necessita Apreciação da CONEP:

Não

PALHOCA, 14 de Fevereiro de 2021

Assinado por:
Maria Inés Castiñeira
(Coordenador(a))

Endereço: Avenida Pedra Branca, 25
Bairro: Cid.Universitária Pedra Branca **CEP:** 88.137-270
UF: SC **Município:** PALHOCA
Telefone: (48)3279-1036 **Fax:** (48)3279-1094 **E-mail:** cep.contato@unisul.br

AGRADECIMENTOS

Primeiramente, quero agradecer à **Deus**, que esteve comigo ao longo de toda a minha vida, me dando força para ultrapassar cada obstáculo colocado em meu caminho, sem Ele, eu não conseguiria chegar até onde cheguei.

Aos **meus pais: Dirce e Roque**. Que nunca mediram esforços para que eu pudesse estar realizando o meu sonho. Sempre me incentivaram e me ajudaram quando precisei, sou eternamente grata.

A **minha irmã Lays**, por todo apoio, carinho e inspiração.

Ao **meu namorado Victor**, por todo amor, paciência e cuidado comigo, mesmo nos dias difíceis, sempre me apoiando e me dando forças para seguir em frente.

A **minha família**, que me apoiou incansavelmente e participou ativamente para que eu continuasse determinada em alcançar esta meta.

Aos **meus amigos, Fernando, Gabriela, Ida Carolina, Jessica e**, em especial a **minha dupla Larissa**, por estarem comigo desde momentos bons até os mais difíceis, tornando esses anos mais divertidos. Levarei vocês da faculdade para a vida.

Ao **professor Guenther Schuldt Filho**, por ter aceitado ser meu orientador de TCC, obrigada pela confiança e por ter tornado isso possível.

Agradeço a todos os **professores**, em especial a **professora Daniela De Rossi**, pela paciência e por me ajudar quando precisei e ao **professor Márcio de Carvalho Formiga**, que mesmo não sendo meu professor, me auxiliou muito na produção do TCC, meu muito obrigada.

Agradeço a **Universidade Unisul** e a todo corpo docente, que demonstrou estar comprometido com a qualidade e excelência do ensino.

Por fim, agradeço aos **professores Márcio de Carvalho Formiga e Gislaine Felipe Garcia**, por aceitarem fazer parte da minha banca e compartilhar seus conhecimentos a fim de acrescentar na minha caminhada, meu muito obrigada.

A quem não mencionei, mas fez parte do meu percurso, eu deixo meu profundo agradecimento, porque, com toda a certeza tiveram um papel determinante nesta etapa da minha vida.

RESUMO

Introdução: O sorriso gengival está associado a vários tipos de etiologias, sendo a erupção passiva alterada (EPA), a mais frequente entre elas. A EPA é caracterizada pelo excesso de gengiva em relação à coroa do dente, dando aspecto de dente curto ao paciente, e possui como modalidade terapêutica periodontal procedimentos tais como a gengivectomia/gengivoplastia e osteoplastia/osteotomia. **Objetivo:** Descrever um caso clínico sobre a realização de uma cirurgia plástica periodontal para a correção do sorriso gengival. **Relato do caso:** A paciente se queixava da quantidade de gengiva que aparecia durante seu sorriso, da estética do dente 21 e da cor dos seus dentes. Após anamnese, exame clínico periodontal e tomográfico foi observada a proximidade entre a crista óssea vestibular e a junção cimento-esmalte dos elementos dentais em questão, confirmando a possibilidade de ser executado o tratamento proposto para os dentes 15 ao 25. Quando obtiveram todos os resultados dos exames, foi realizada na paciente uma cirurgia periodontal de aumento de coroa clínica com gengivectomia/gengivoplastia e osteoplastia/osteotomia afim de reposicionar as distâncias biológicas e conseqüentemente alongar a coroa clínica dos dentes envolvidos. Ao final, realizou-se um clareamento dental e foi reparado uma faceta no elemento 21 e, então, obteve-se o resultado esperado, onde a harmonia do sorriso foi alcançada.

Palavras-chave: Gengivectomia; Osteotomia; Estética Dentária.

ABSTRACT

Introduction: Gingival smile is associated with several types of etiologies, with the altered passive eruption (APE) being the most frequent among them. EPA is characterized by excessive gingiva in relation to the tooth crown, giving the patient the appearance of a short tooth, and its therapeutic modality includes procedures such as gingivectomy/gingivoplasty and osteoplasty/osteotomy. **Objective:** To describe a clinical case about the performance of periodontal plastic surgery for the correction of gummy smile. **Case report:** The patient complained about the amount of gum that appeared during her smile, the esthetics of tooth 21 and the color of her teeth. After anamnesis, clinical periodontal and tomographic examination, the proximity between the buccal bone crest and the cemento-enamel junction of the dental elements in question was observed, confirming the possibility of executing the proposed treatment for teeth 15 to 25. When they obtained all the results of the exams, the patient underwent a periodontal surgery to increase the clinical crown with gingivectomy/gingivoplasty and osteoplasty/osteotomy in order to reposition the biological distances and consequently lengthen the clinical crown of the teeth involved. At the end, a tooth whitening was performed and a facet in element 21 was repaired and, then, the expected result was obtained, where smile harmony was achieved.

Key words: Gingivectomy; Osteotomy; Esthetics, Dental.

LISTA DE ILUSTRAÇÕES

Figura 1- Fotografias pré-operatórias para a análise dos princípios faciais do sorriso gengival. Sorriso leve (1B) e Sorriso forçado (1C).....	10
Figura 2- (2A e 2B) Fotografias pré-operatórias para a análise dos princípios dentais e periodontais	10
Figura 3- (3A) Tomografia Computadorizada- Reconstrução panorâmica. (3B, 3C e 3D) Cortes Parassagitais (tamanho real)	11
Figura 4- (4A e 4B) Sonda milimetrada de Chu. Régua de proporção mostrando a desproporção entre altura e largura dos dentes 11 e 21 respectivamente	13
Figura 5- Planejamento digital	13
Figura 6- (6A) Incisão em bisel interno. (6B) Reanatomização das coroas clínicas. (6C) Descolamento total do retalho para visualização da relação JCE e crista óssea.	14
Figura 7- Sutura em colchoeiro vertical	15
Figura 8- (8A e 8B) Pós-operatório após cicatrização e clareamento dental	16
Figura 9- (9A e 9B) Faceta de resina composta no elemento 21.....	16

SUMÁRIO

ABSTRACT	3
CONTEXTUALIZAÇÃO	6
ARTIGO NAS NORMAS DA REVISTA IMPLANTNEWSPERIO: INTERNATIONAL JOURNAL	8
RESUMO	8
INTRODUÇÃO	9
RELATO DO CASO CLÍNICO	9
DISCUSSÃO	17
CONCLUSÃO	18
ABSTRACT	18
REFERÊNCIAS	20
CONSIDERAÇÕES FINAIS	23
REFERÊNCIAS BIBLIOGRÁFICAS	24
ANEXOS	26

CONTEXTUALIZAÇÃO

A Periodontia vem buscando soluções na construção da estética facial, visto que, atualmente, a procura pela harmonia entre lábios, dentes e gengivas está cada dia mais presente no cotidiano clínico. Os lábios definem a zona estética do que é considerado um quadro de sorriso¹. Através de um exame extra-oral dos lábios, dentes e periodonto que se obterá uma correta avaliação do tipo de sorriso de cada indivíduo, já que não existe um padrão universal. Obter um sorriso estético dependerá de uma série de fatores que podem interferir nos resultados desejados². Um sorriso é considerado estético quando apresenta harmonia entre lábios, gengiva, forma, cor e disposição dos elementos dentários. A busca por um sorriso harmônico, se tornou um fator de grande procura para os pacientes dentro das clínicas odontológica³⁻⁴⁻⁵. O aumento de coroa clínica com finalidade estética, está indicada nos casos em que o paciente apresenta os dentes anteriores mais curtos que o normal ou apresentam uma exposição maior de gengiva. Com a cirurgia, a relação da margem gengival com o lábio é estabelecida de maneira adequada, levando ao aumento do comprimento dos dentes⁶.

Quando, ao sorrir, conseguimos ver mais de 3mm de gengiva, chamamos isso de sorriso gengival⁷. O sorriso gengival é considerado um dos defeitos mais comuns, que constitui uma alteração estética, caracterizada pela exposição excessiva da gengiva durante os movimentos do lábio superior para o sorriso⁶. Dentre os fatores etiológicos do mesmo, podemos citar: hiperatividade dos músculos elevadores do lábio superior, excessivo crescimento vertical da maxila, lábio superior curto, erupção passiva alternada (EPA) ou a combinação de dois ou mais desses fatores^{6,8-9}. A EPA é o fator mais comum na causa do sorriso gengival, ocorre quando o periodonto não sofre corretamente sua migração apical, com isso, a margem gengival acaba se posicionando coronalmente, recobrando a junção cimento-esmalte (JCE), ou seja, a coroa anatômica permanece coberta por gengiva, dando característica de dente curto ao paciente, essa condição pode ser generalizada ou localizada^{1,10-11}.

Classificamos a EPA de acordo com a relação gengiva e coroa clínica e também pela relação entre JCE e a crista óssea (CO). Ela é dividida em dois tipos: no tipo I, há uma grande quantidade de gengiva, medida da margem gengival livre até a junção mucogengival. O tipo I, ainda pode ser subdividido em: subtipo A, onde a distância da crista alveolar até a JCE é de 1,5mm, aproximadamente, e o subtipo B, a crista alveolar está no nível ou acima da JCE. Já no tipo II, a dimensão da gengiva da margem gengival até a junção mucogengival, é normal^{8,12}.

A proporção estética “padrão-ouro” determina que a largura dos incisivos centrais superiores deve ser de aproximadamente 80% do seu comprimento, aceitando uma variação

entre 65% e 85%, já a dos incisivos laterais superiores, de 70%. Quando a porcentagem da largura com relação ao comprimento for elevada, os dentes se tornam mais quadrados, enquanto que a porcentagem mais baixa, dá uma aparência mais alongada ao dente¹³.

A espessura e largura do tecido gengival é representado pelo fenótipo periodontal, que pode ser classificado como fino, intermediário e espesso. Para conseguir identificar e quantificar esse fenótipo gengival, utiliza-se métodos de sondagem transgengival, inspeção visual, aparelho ultrassônico e tomografia computadorizada¹⁴⁻¹⁵. Avanços recentes em imagens computadorizadas permitiram uma notável melhoria da resolução da imagem, permitindo a análise dos tecidos duros e moles periodontais, por tanto, para um melhor diagnóstico e estabelecimento de um plano de tratamento, deve-se lançar mão da tomografia computadorizada de feixe cônico (TCFC)^{2,11}.

Existe um tratamento adequado para cada tipo de etiologia, entre eles, temos a gengivectomia e gengivoplastia, cirurgia de retalhos com contorno ósseo, retalhos com deslocamento apical, terapia ortodôntica, cirurgia ortognática^{1,7,14}. O alongamento da coroa por meio de cirurgia periodontal é o tratamento de escolha nos casos em que há exibição excessiva de gengiva, como resultado de EPA¹⁰. Esse procedimento pode ser limitado aos tecidos moles quando houver gengiva coronal suficiente ao osso alveolar, permitindo a modificação cirúrgica das margens gengivais, sem necessidade de recontorno ósseo (gengivoplastia)⁷. Quando necessário remoção óssea, realiza-se a gengivectomia, uma cirurgia ressectiva estética, de fácil execução e apresenta bons resultados quando empregada corretamente. Essa técnica permite realizar a remoção de tecido hiperplásico e com isso há uma maior exposição da estrutura dentária, melhorando a proporção altura/largura da coroa dental e, conseqüentemente, na harmonia do sorriso¹⁶. A associação de osteotomia à gengivectomia é necessária para se obter o restabelecimento do espaço biológico. Para isso, podemos utilizar instrumentos manuais, como cinzéis, instrumentos rotatórios como brocas e pontas diamantadas ou aparelho ultrassônico, piezoelétrico. A gengivectomia e a osteotomia podem ser realizadas também com retalho posicionado apicalmente, indicado para facilitar os procedimentos restauradores e prevenir lesões periodontais¹⁷.

ARTIGO NAS NORMAS DA REVISTA IMPLANTNEWSPERIO: INTERNATIONAL JOURNAL

Nessa seção está apresentando o artigo conforme as normas de submissão da revista
ImplantNewsPerio: International Journal

Aumento de coroa clínica com osteotomia e osteoplastia – Relato de caso

Laura Rhoden da Rocha¹

Guenther Schuldt Filho²

Márcio de Carvalho Formiga³

Paulo Gabriel Warmling⁴

¹Graduanda em Odontologia, Universidade do Sul de Santa Catarina (UNISUL).

²Especialista, Mestre e Doutor em Implantodontia – UFSC. Professor de Periodontia – UNISUL. ORCID <https://orcid.org/0000-0002-4462-358X>

³Especialista em Periodontia e em Implantodontia e Mestre em Prótese Dentária. ORCID <https://orcid.org/0000-0002-4093-2203>

⁴Especialista e Mestre em Dentística – UFSC. Professor de Dentística – UNISUL. ORCID <https://orcid.org/0000-0002-0646-5787>

RESUMO

Introdução: O sorriso gengival está associado a vários tipos de etiologias, sendo a erupção passiva alterada (EPA), a mais frequente entre elas. A EPA é caracterizada pelo excesso de gengiva em relação à coroa do dente, dando aspecto de dente curto ao paciente, e possui como modalidade terapêutica periodontal procedimentos tais como a gengivectomia/gengivoplastia e osteoplastia/osteotomia. **Objetivo:** Descrever um caso clínico sobre a realização de uma cirurgia plástica periodontal para a correção do sorriso gengival. **Relato do caso:** A paciente se queixava da quantidade de gengiva que aparecia durante seu sorriso, da estética do dente 21 e da cor dos seus dentes. Após anamnese, exame clínico periodontal e tomográfico foi observada a proximidade entre a crista óssea vestibular e a junção cimento-esmalte dos elementos dentais em questão, confirmando a possibilidade de ser executado o tratamento proposto para os dentes 15 ao 25. Quando obtiveram todos os resultados dos exames, foi realizada na paciente uma cirurgia periodontal de aumento de coroa clínica com gengivectomia/gengivoplastia e osteoplastia/osteotomia afim de reposicionar as distâncias

biológicas e conseqüentemente alongar a coroa clínica dos dentes envolvidos. Ao final, realizou-se um clareamento dental e foi reparado uma faceta no elemento 21 e, então, obteve-se o resultado esperado, onde a harmonia do sorriso foi alcançada.

Palavras-chave - Gengivectomia; Osteotomia; Estética Dentária.

INTRODUÇÃO

A estética está cada dia mais presente na prática odontológica e o sorriso é uma das expressões faciais de maior importância, porque ele, é a porta de entrada de um indivíduo para a sua aceitação pessoal e para a aceitação em nossa sociedade¹⁻². O excesso de gengiva presente ao sorrir, pode trazer desconforto relacionados à estética².

Um sorriso harmônico está diretamente relacionado à disposição do tecido gengival em relação à coroa dental³⁻⁴. Quando há uma exposição de gengiva durante o sorriso maior ou igual a 3mm, referimos como sorriso gengival⁵⁻⁶.

O sorriso gengival está associado a várias etiologias, são elas: à erupção passiva alterada (EPA), lábio superior curto e/ou hiperativo, excesso vertical da maxila e à combinação de vários fatores⁴⁻⁵.

A causa mais comum do sorriso gengival é a EPA, que é caracterizada pelo excesso de gengiva em relação à coroa do dente, dando aspecto de dente curto ao paciente⁷⁻⁸. As opções de tratamento irão depender da etiologia e da severidade do sorriso gengival, vários procedimentos podem ser realizados, tais como: gengivectomia/gengivoplastia, osteoplastia/osteotomia, retalho posicionado apicalmente e, a escolha da técnica mais adequada é essencial para o sucesso do tratamento a longo prazo^{3,9-10-11}.

Este trabalho tem por objetivo descrever por meio de um caso clínico a realização de uma cirurgia plástica periodontal para a correção do sorriso gengival, efetuada na clínica odontológica da universidade do Sul de Santa Catarina, Campus Pedra Branca, Palhoça.

RELATO DO CASO CLÍNICO

Este trabalho foi submetido e aceito pelo Comitê de Ética e Pesquisa da Universidade do Sul de Santa Catarina, com o número 4.539.885.

Paciente S.E.L, sexo feminino, leucoderma, 29 anos de idade, compareceu à Clínica de Odontologia da Universidade do Sul de Santa Catarina, Campus Pedra Branca, Palhoça. A mesma se queixava da quantidade de gengiva que aparecia durante seu sorriso, da estética do dente 21 e da cor dos seus dentes. Durante o exame clínico inicial o professor responsável

(GSF), verificou a presença de grande quantidade de gengiva quando pedia para a paciente sorrir, caracterizando o chamado “sorriso gengival”. Observou-se também que a paciente apresentava coroas curtas.

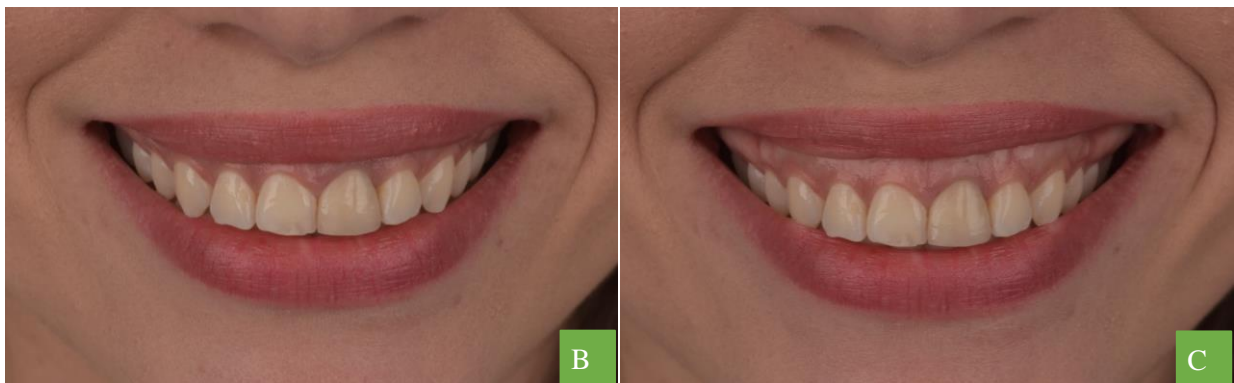


Figura 1- Fotografias pré-operatórias para a análise dos princípios faciais do sorriso gengival. Sorriso leve (1B) e Sorriso forçado (1C).

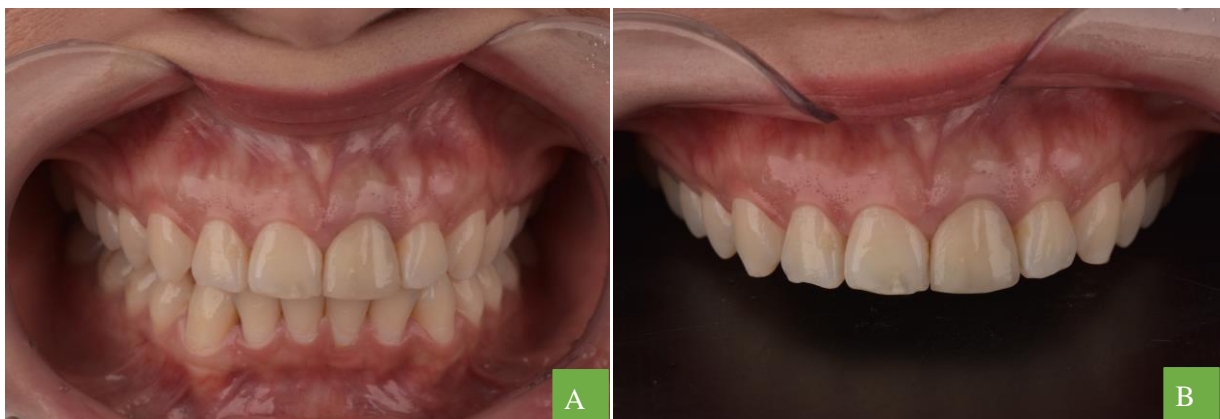
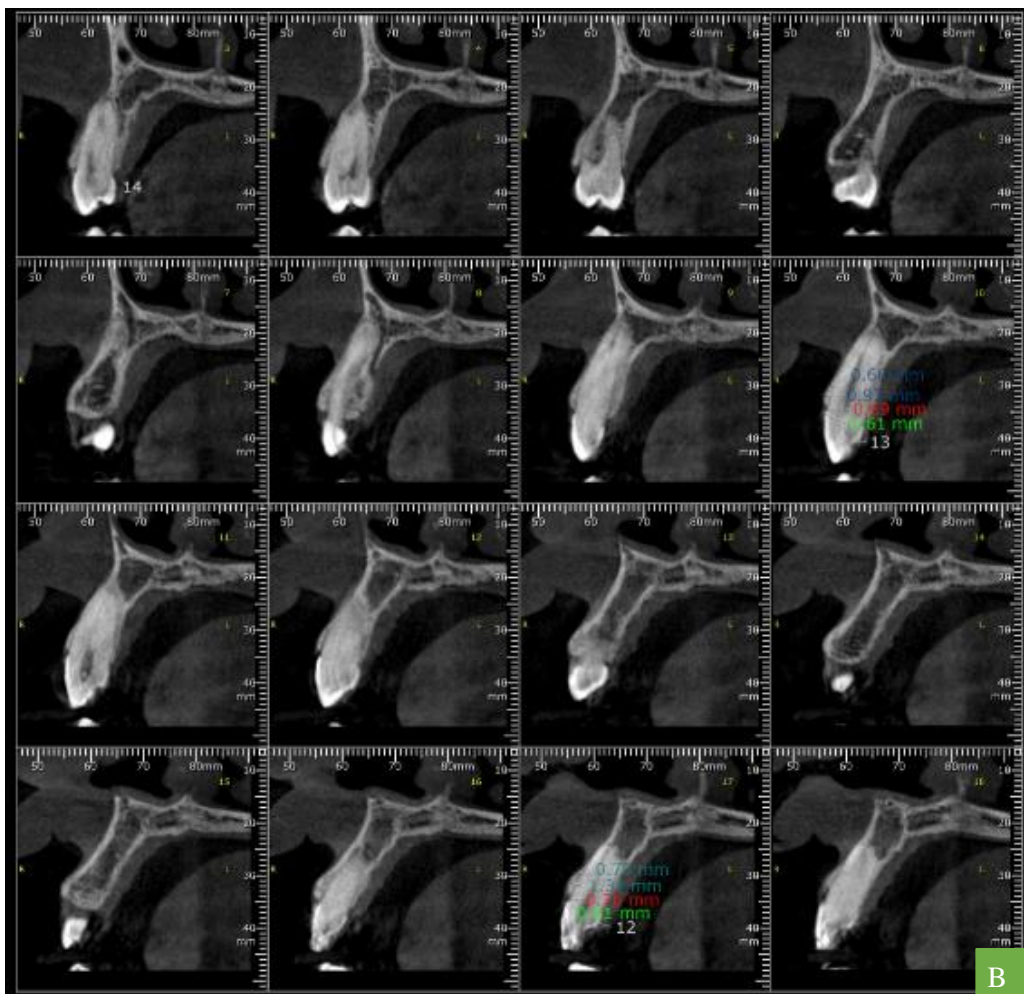
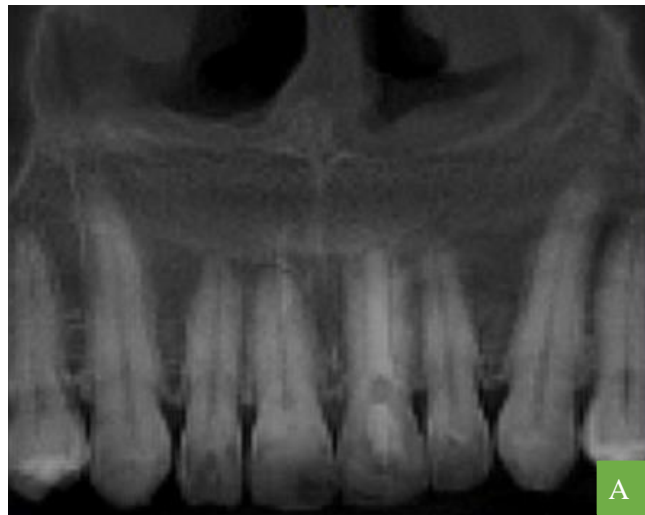

Figura 2- (2A e 2B) Fotografias pré-operatórias para análise dos princípios dentais e periodontais.
(*) Anatomia das coroas antes da cirurgia. Paciente com periodonto saudável.

Além do exame clínico, foi requisitado uma tomografia computadorizada de maxila e mandíbula, com afastamento labial, para avaliar relação da crista óssea com a junção cimento-esmalte (JCE).



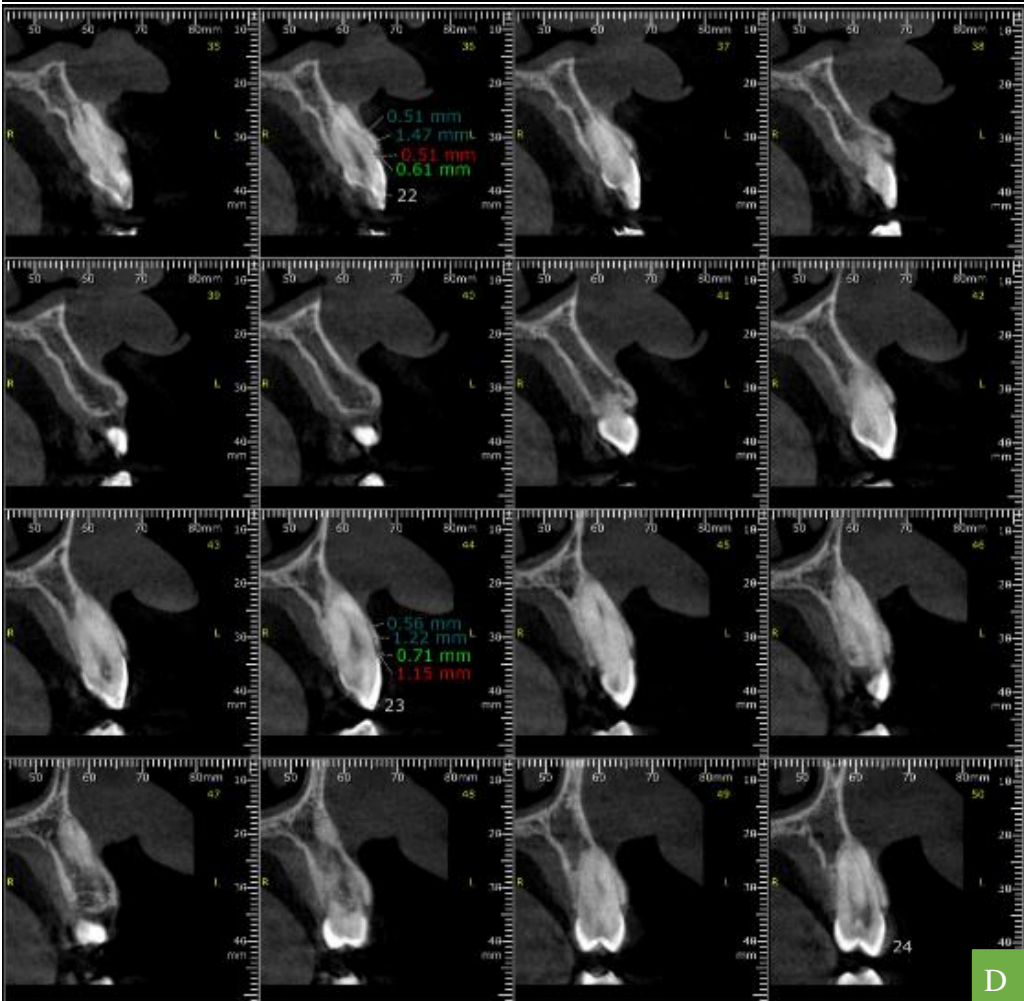
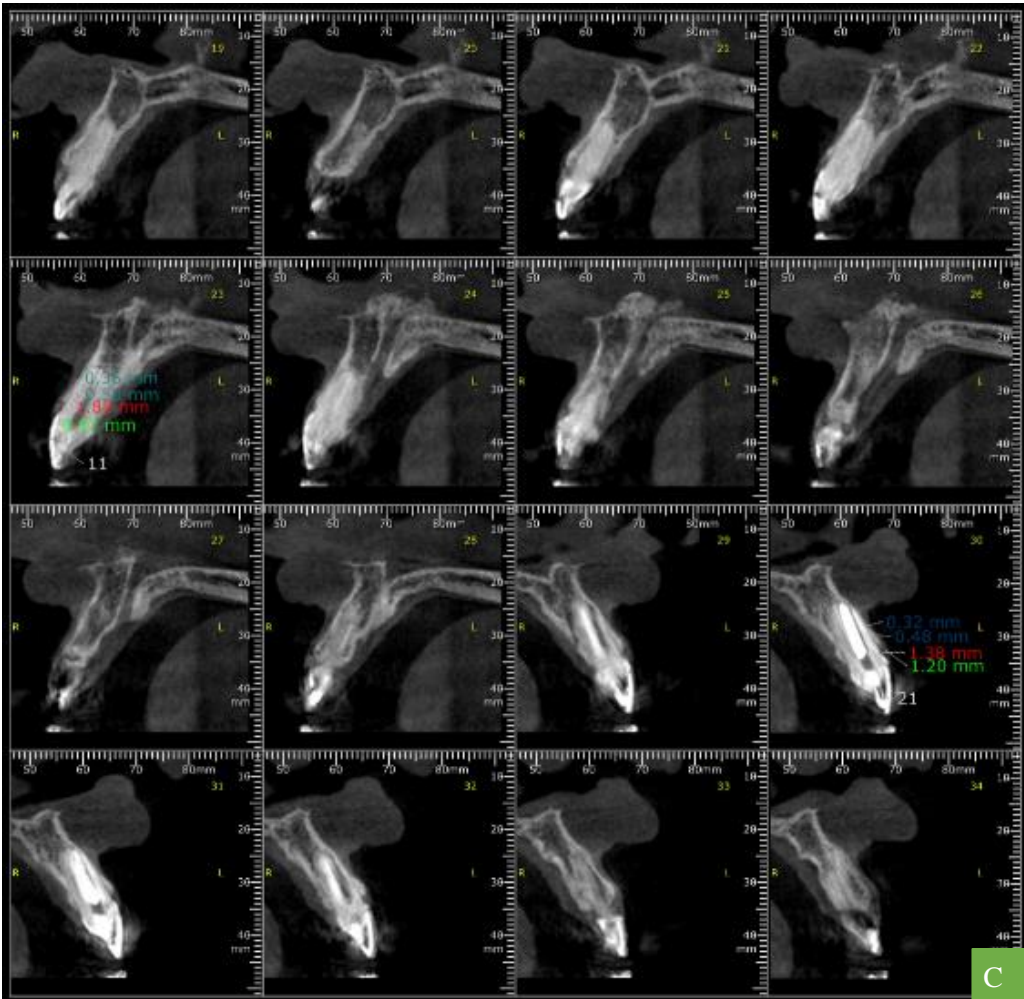


Figura 3- (3A) Tomografia Computadorizada- Reconstrução panorâmica. (3B, 3C e 3D) Cortes Parassagittais (tamanho real).

(*) A tomografia computadorizada é um exame que permite analisar, visualizar e mensurar diversas estruturas dentoalveolares e do periodonto, assim como fazer correlação entre essas, através de medidas lineares.

Após o exame clínico intraoral e tomográfico, foi diagnosticado que a paciente apresentava erupção passiva alterada, sendo essa, a causa da exposição excessiva de gengiva quando a paciente sorria. Isso ocorre devido ao periodonto, que não sofreu corretamente sua migração apical, com isso, a margem gengival acaba se posicionando coronalmente, recobrindo a JCE, ocasionando o aspecto de coroa clínica curta.

Para o planejamento, utilizou-se a sonda milimetrada de Chu, de maneira que, a margem gengival dos caninos ficasse no nível da dos incisivos centrais e, a margem dos incisivos laterais posicionadas 1mm coronal à margem dos incisivos centrais.

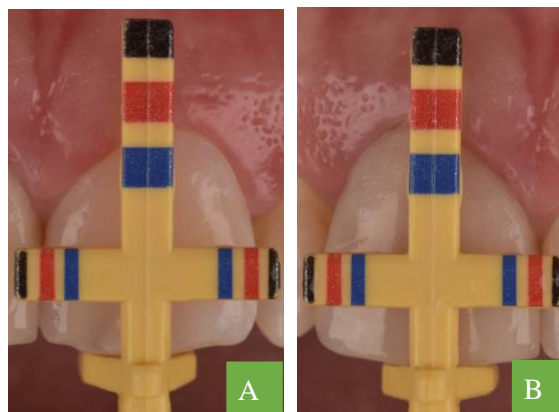


Figura 4- (4A e 4B) Sonda milimetrada de Chu. Régua de proporção mostrando a desproporção entre altura e largura dos dentes 11 e 21 respectivamente.

Em seguida, foi feito um planejamento digital por meio do DSD (Digital Smile Design).

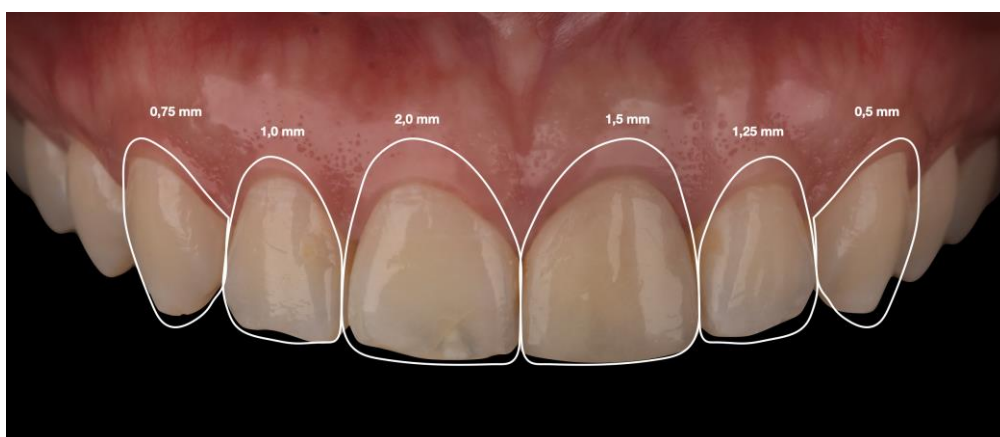

Figura 5- Planejamento digital.

No dia 26 de setembro de 2019, foi realizada a cirurgia para aumento de coroa clínica da arcada superior (osteotomia e osteoplastia). Após a assepsia extraoral com digluconato de clorexidina 2% e intraoral com bochecho de digluconato de clorexidina a 0,12%, foi realizada a anestesia local infiltrativa com Mepivacaína HCL 2%, com epinefrina 1:100.000. Como técnica anestésica, foi utilizada anestesia de bloqueio regional bilateral para o procedimento cirúrgico da região ânterosuperior dos dentes 15 ao 25.

Com o auxílio de uma sonda milimetrada, foi realizada a sondagem transcirúrgica em pontos na região vestibular dos dentes de interesse, transferindo esta medida para vestibular por meio de pequenos pontos sangrantes equivalentes à posição dos novos zênites gengivais de cada dente e podendo identificar a região exata a ser incisada.

A incisão foi realizada em bisel interno com o uso da microlâmina oftálmica (Surgistar), seguido de incisões sulculares para liberação dos colarinhos gengivais utilizando a lâmina 15C (Hy-Friedy-Chicago, EUA). Em seguida, procedeu-se com o descolamento total do retalho com o auxílio do descolador tipo Molt modificado (Golgran) e exposição de tecido ósseo para verificar clinicamente a relação JCE e crista óssea.

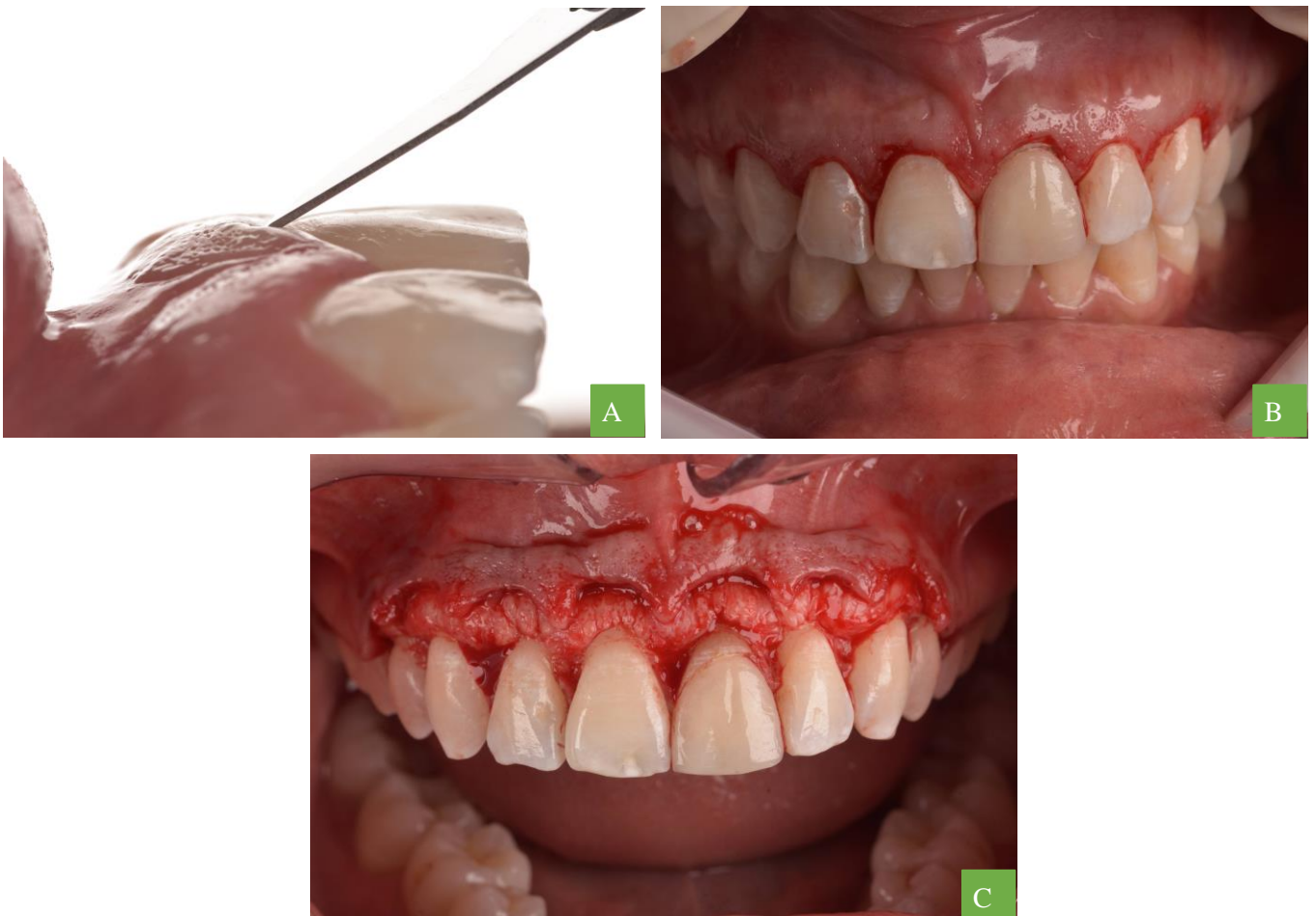


Figura 6- (6A) Incisão em bisel interno. (6B) Reanatomização das coroas clínicas. (6C) Descolamento total do retalho para visualização da relação JCE e crista óssea.

A osteotomia e osteoplastia foram realizadas com o auxílio de cinzéis de Oschembein (Golgran- São Paulo, Brasil), de modo a estabelecer uma distância de 3mm entre a JCE e a crista óssea. Para um melhor acabamento ao tecido ósseo, foi usada broca estética diamantada 1014 (KG Sorensen – Cotia/SP, Brasil) e irrigação com soro fisiológico (Sanobiol, Eurofarma/SP, Brasil).

A fim de reduzir traumatismo no tecido o material utilizado foi o fio reabsorvível Vycril (poliglactina 910) e a sutura foi feita em colchoeiro vertical, para aproximar as papilas.

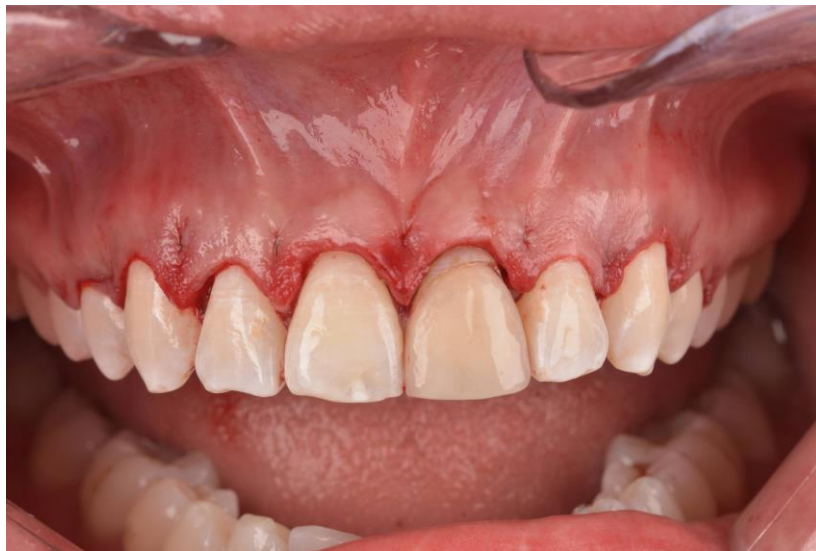

Figura 7- Sutura em colchoeiro vertical.

Ao final do procedimento, os cuidados pós-operatórios foram passados para paciente. A mesma foi orientada a falar o mínimo possível após o procedimento, a não realizar esforço físico, evitar manipular o local da cirurgia, não se expor ao sol nas primeiras 48 horas, além disso, cuidar da alimentação, dando preferência a alimentos líquidos e pastosos, em temperatura ambiente ou gelado, aplicar bolsa de gelo na região operada logo após a realização da cirurgia.

Foi prescrito anti-inflamatório (Nimesulida 100 mg - 1 comprimido de 12 em 12 horas durante 3 dias) e analgésico (Paracetamol 750 mg - 1 comprimido de 6 em 6 horas durante 3 dias). Ainda, foi recomendado o uso de enxaguante bucal (Periogard, Colgate, São Paulo, SP, Brasil) para o controle químico tópico da placa bacteriana e higienização das suturas com gaze umedecida.

Sete dias após a cirurgia, a paciente retornou para avaliação do pós-operatório e da cicatrização. A paciente foi instruída a retomar os cuidados rotineiros de higiene bucal após 14 dias com o uso de uma escova dental com cerdas extra macias.

Após a cicatrização da cirurgia do aumento de coroa, foi realizado o clareamento dental.

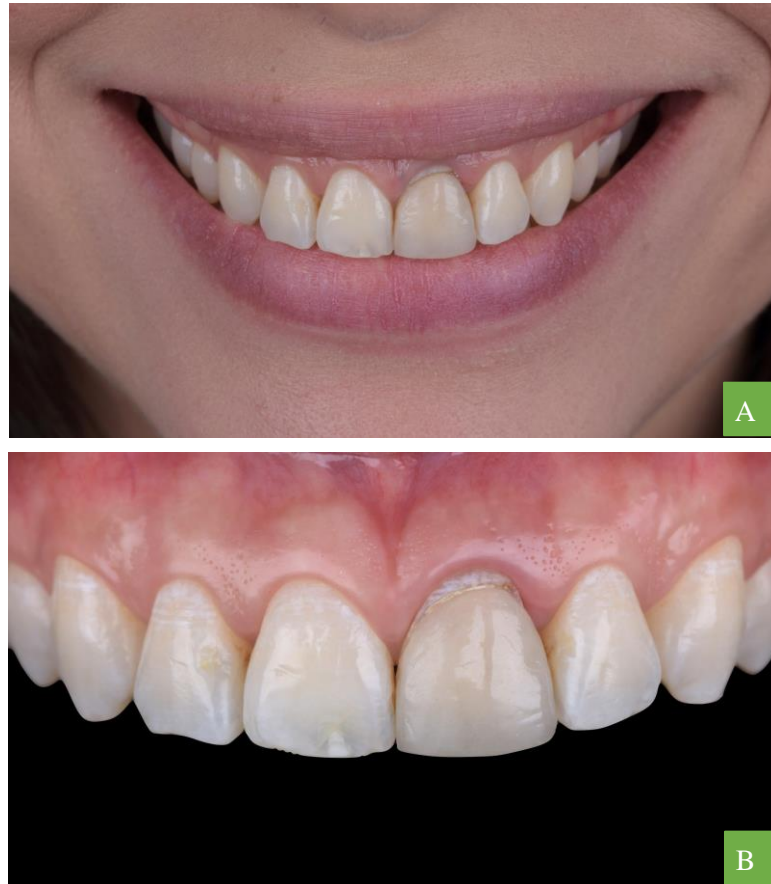

Figura 8- (8A e 8B) Pós-operatório após a cicatrização e clareamento dental.

Para finalizar o caso e, atingir o resultado esperado pela paciente, foi removida a faceta cerâmica do elemento 21, em seguida foi reparado e realizada uma faceta de resina composta.

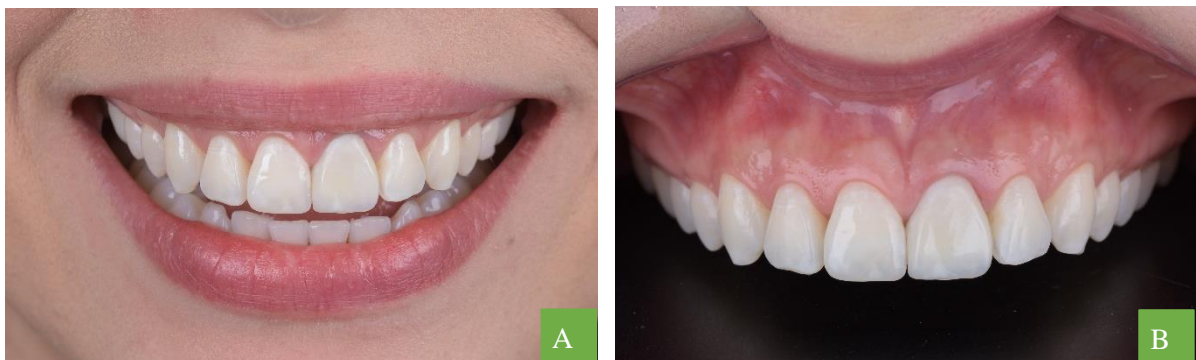


Figura 9- (9A e 9B) Faceta de resina composta no elemento 21.

DISCUSSÃO

A aparência do sorriso vem se tornando de grande importância e na maioria das vezes o paciente avalia o sucesso do tratamento pelo resultado estético final¹²⁻¹³. Pesquisas mostraram que tanto os profissionais, quanto os pacientes consideram um sorriso esteticamente agradável aquele que expõe uma estreita faixa de tecido gengival, de 1 a 3mm^{9,12-13}. A paciente do relato apresentado, trouxe como queixa a quantidade de gengiva exposta quando sorria, que era maior do que se é aceito esteticamente.

Neste relato, para a confirmação da necessidade de um aumento de coroa clínica associado a osteotomia e osteoplastia, além do exame clínico, foi solicitado a paciente uma tomografia computadorizada de maxila e mandíbula, com afastamento labial para avaliar a proximidade entre a margem óssea periodontal e a junção cimento-esmalte, para assim, obter maior precisão ao diagnóstico e planejamento e melhor comunicação entre o profissional e o paciente para alcançar resultados favoráveis e previsíveis. Um caso clínico lançou mão da tomografia computadorizada para decisão diagnóstica entre gengivoplastia e gengivectomia, com isso, percebeu-se a necessidade de realizar uma osteoplastia e osteotomia, juntamente com a gengivectomia¹⁵.

O tratamento de escolha para o relato de caso apresentado, foi de gengivectomia associada a osteotomia e osteoplastia. Pesquisas apontam que ambas estão indicadas quando se observa no exame clínico, radiográfico e pela TCFC uma distância menor que 3mm entre a crista óssea até a JCE^{5,7,16}.

É muito importante que o cirurgião dentista estabeleça um diagnóstico e tratamento correto, para que não aconteça a recidiva do caso. Um estudo mostrou que deve-se observar três condições principais para a escolha do procedimento de gengivectomia, são elas, a distância da crista óssea até a JCE que deverá ser de 3mm, espessura adequada do osso alveolar e uma zona ampla de gengiva queratinizada, seguindo estas três indicações, raramente haverá recidiva no posicionamento da margem gengival, portanto, exame cuidadoso e bom diagnóstico por parte do cirurgião dentista são necessários para evitar tal ocorrência¹⁷.

A estética na Odontologia não se trata apenas da estrutura anatômica do elemento dentário, em diversos casos para alcançar um sorriso harmônico, a cirurgia periodontal tem associação com procedimentos integrados, por exemplo, a dentística, como foi exposto no caso. A fim de finalizar com a estética desejada, é necessário unir as áreas odontológicas e criar um plano de tratamento que seja integral. Dois relatos de caso, mostraram que para obter resultados estéticos periodontais favoráveis, deve-se realizar uma manobra terapêutica bem planejada, estudando todos os fatores que integram o sorriso. Os artigos realizaram a cirurgia periodontal

e, após, finalizaram ou encaminharam para a dentística, para assim, concluir o tratamento e entregar para o paciente o melhor resultado^{9,15}.

CONCLUSÃO

Procedimentos para reestabelecer a harmonia do sorriso só tem sucesso se há um bom diagnóstico e tratamento, para que não ocorra nenhuma complicação ou recidiva do caso. É importante entender qual a etiologia, para assim, selecionar o tratamento adequado, já que existem várias técnicas operatórias e para eleição de cada uma delas deve-se levar em consideração a causa do problema.

Muitas vezes o tratamento tem associação com outras áreas da odontologia para que alcance a estética desejada, então deve-se sempre ter em mente o melhor plano de tratamento para o paciente, para que ele obtenha o melhor resultado.

NOTA DE ESCLARECIMENTO

Nós, os autores deste trabalho, não recebemos apoio financeiro para pesquisa dado por organizações que possam ter ganho ou perda com a publicação deste trabalho. Nós, ou os membros de nossas famílias, não recebemos honorários de consultoria ou fomos pagos como avaliadores por organizações que possam ter ganho ou perda com a publicação deste trabalho, não possuímos ações ou investimentos em organizações que também possam ter ganho ou perda com a publicação deste trabalho. Não recebemos honorários de apresentações vindos de organizações que com fins lucrativos possam ter ganho ou perda com a publicação deste trabalho, não estamos empregados pela entidade comercial que patrocinou o estudo e também não possuímos patentes ou royalties, nem trabalhamos como testemunha especializada, ou realizamos atividades para uma entidade com interesse financeiro nesta área.

DADOS DE CONTATO DO AUTOR RESPONSÁVEL

Guenther Schuldt Filho

Avenida Santa Catarina, 1130

CEP 88070-740. Canto. Florianópolis/SC

Email: guenthersf83@hotmail.com

Increase in clinical crown with osteotomy and osteoplasty – Case report

ABSTRACT

Introduction: Gingival smile is associated with several types of etiologies, with the altered passive eruption (APE) being the most frequent among them. EPA is characterized by excessive gingiva in relation to the tooth crown, giving the patient the appearance of a short tooth, and its therapeutic modality includes procedures such as gingivectomy/gingivoplasty and

osteoplasty/osteotomy. **Objective:** To describe a clinical case about the performance of periodontal plastic surgery for the correction of gummy smile. **Case report:** The patient complained about the amount of gum that appeared during her smile, the esthetics of tooth 21 and the color of her teeth. After anamnesis, clinical periodontal and tomographic examination, the proximity between the buccal bone crest and the cemento-enamel junction of the dental elements in question was observed, confirming the possibility of executing the proposed treatment for teeth 15 to 25. When they obtained all the results of the exams, the patient underwent a periodontal surgery to increase the clinical crown with gingivectomy/gingivoplasty and osteoplasty/osteotomy in order to reposition the biological distances and consequently lengthen the clinical crown of the teeth involved. At the end, a tooth whitening was performed and a facet in element 21 was repaired and, then, the expected result was obtained, where smile harmony was achieved.

Key words- Gingivectomy; Osteotomy; Esthetics, Dental.

REFERÊNCIAS

1. Tjan AHL, Miller GD. Some esthetic factors in a smile. *J Prosthet Dent* [Internet]. 1984 Jan [cited 2020 Sep 18]; 51(1):24-8. Available from: <https://linkinghub.elsevier.com/retrieve/pii/S0022391384800979>
2. Alberti GT, Mioso FV, Cesero L de. Reabilitação estética de paciente com sorriso gengival: Relato de caso clínico. *Revista Odontológica de Araçatuba*. 2019; 40(1):19-24.
3. Martins JDS, Barradas NPDA, Pfau VDJM, Pfau EA. Correção do sorriso através de osteotomia realizada com aparelho piezoelétrico: Relato de caso. *Brazilian J Surg Clin Res* [Internet]. 2019 [cited 2020 Sep 24]; 26(1):28-34. Available from: <http://www.mastereditora.com.br/bjscr>
4. Lourenço AHDT, Júnior EDTL, Silva VC da. Aumento de coroa clínica-relato de caso. *Revista da faculdade de odontologia- UPF* [Internet]. 2017 [cited 2020 Sep 12]; 22(3): 351-4. Available from: <http://dx.doi.org/10.5335/rfo.v22i3.7339>
5. Ribeiro FS, Cavalcante F, Garção C, Martins AT, Sakakura CE, Toledo EC de, et al. A modified technique that decreases the height of the upper lip in the treatment of gummy smile patients: A case series study. *J Dent Oral Hyg* [Internet]. 2012 [cited 2020 Sep 18]; 4(3):21-8. Available from: <http://www.academicjournals.org/JDOH>
6. Narayan S, Jacob P, Narayan T. Correction of gummy smile: A report of two cases. *J Indian Soc Periodontol*. 2011; 15(4):421-4.
7. Pinto SCS, Higashi C, Bonafé E, Pilatti GL, Santos FA, Tonetto MR, et al. Crown lengthening as treatment for altered passive eruption: Review and case report. *World Journal of Dentistry*. 2015; 6(3):178-83.
8. Garber DA, Salama MA. The aesthetic smile: Diagnosis and treatment. *Periodontol 2000* [Internet]. 1996 Jun [cited 2020 Sep 17]; 11(1):18-28. Available from: <http://doi.wiley.com/10.1111/j.1600-0757.1996.tb00179.x>
9. Alvarenga DB, Luanna C, Santana V, Rojas F, Thaynann D, Oliveira S, et al. Inter-relação periodontia/dentística na correção de sorriso gengival: Relato de caso clínico. *Braz J Periodontol*. 2018; 28(2): 53-9.

10. Ferreira CEDA, Brandão RCB, Martinelli CB, Pignaton T. Improving gingival smile by means of guided bone regeneration principles. *Dental Press J Orthod* [Internet]. 2016 May [cited 2020 Sep 12]; 21(3):116-25. Available from: http://www.scielo.br/scielo.php?script=sci_arttext&pid=S217694512016000300116&lng=en&nrm=iso&tlng=en
11. Oliveira SAR de, Venturim RTZ. Cirurgia periodontal ressectiva valorizando o sorriso gengival: Relato de caso clínico. *Colloquium Vitae* [Internet]. 2012 [cited 2020 Sep 17]; 4(2):118-28. Available from: <http://revistas.unoeste.br/index.php/cv/article/view/666>
12. Caroli A, Moretto S, Nagasse D, Nóbregase A, Oda M, Vieira G. Avaliação do contorno gengival na estética do sorriso [Internet]. 2008 [cited 2021 Apr 8]; 26(2):242-5. Available from: <http://repositorio.unip.br/journal-of-the-health-sciences-institute-revista-do-instituto-de-ciencias-da-saude/avaliacao-do-contorno-gengival-na-estetica-do-sorriso/>
13. Dutra MB, Ritter DE, Borgatto A, Derech CDA, Rocha R. Influence of gingival exposure on the smile esthetics. *Dental Press J Orthod* [Internet]. 2011 Sep [cited 2021 Apr 8]; 16(5):111-8. Available from: http://www.scielo.br/scielo.php?script=sci_arttext&pid=S217694512011000500017&lng=en&nrm=iso&tlng=pt
14. Frossard A, Campos AA, Souza PDS, Costa PP, Cardoso SDA, Silva ADO. Buscando previsibilidade no planejamento estético com uso de tecnologia tridimensional e digital-relato de caso. *Prosthes Lab Sci*. 2016; 5(20) 96-106.
15. Faria GJ, Barra SG, Vieira TR, Oliveira PAD. A Importância do Planejamento Multidisciplinar para Correção do Sorriso Gengival: Relato de Caso Clínico. *Rev Faculdade Odontol Lins* [Internet]. 2015 Jul [cited 2021 Apr 27]; 25(1):61-5. Available from: <https://www.metodista.br/revistas/revistas-unimep/index.php/Fol/article/view/2586>
16. Batista EL, Moreira CC, Batista FC, Oliveira RR de, Pereira KKY. Altered passive eruption diagnosis and treatment: A cone beam computed tomography-based reappraisal of the condition. *J Clin Periodontol* [Internet]. 2012 Nov [cited 2021 Apr 28]; 39(11):1089-96. Available from: <https://pubmed.ncbi.nlm.nih.gov/22966787/>
17. Abou-Arraj RV, Souccar NM. Periodontal treatment of excessive gingival display.

Semin Orthod. 2013; 19(4):267-78.

18. Najmeddine Y. Osteotomia para tratamento de erupção passiva alterada- Relato de caso com acompanhamento de seis meses. Trabalho de Conclusão de Curso. Palhoça: Universidade do Sul de Santa Caratina. 2017.

CONSIDERAÇÕES FINAIS

O excesso de exposição gengival se apresenta como uma condição frequente e de influência negativa no sorriso. Existem vários fatores que levam o paciente a ter sorriso gengival sendo que uma das causas mais comuns é a erupção passiva alterada (EPA).

Por meio de um correto diagnóstico e planejamento periodontal, o tratamento estético feito pela realização de um aumento de coroa clínica com osteotomia e osteoplastia é efetivo, porque, por meio dela, a harmonia do sorriso com o reposicionamento das distâncias biológicas foi alcançada.

REFERÊNCIAS BIBLIOGRÁFICAS

1. Garber DA, Salama MA. The aesthetic smile: Diagnosis and treatment. *Periodontol* 2000 [Internet]. 1996 Jun [cited 2020 Sep 17]; 11(1):18-28. Available from: <http://doi.wiley.com/10.1111/j.1600-0757.1996.tb00179.x>
2. Alvarenga DB, Luanna C, Santana V, Rojas F, Thaynann D, Oliveira S, et al. Inter-relação periodontia/dentística na correção de sorriso gengival: Relato de caso clínico. *Braz J Periodontol*. 2018; 28(2): 53-9.
3. Ferreira CEDA, Brandão RCB, Martinelli CB, Pignaton T. Improving gingival smile by means of guided bone regeneration principles. *Dental Press J Orthod* [Internet]. 2016 May [cited 2020 Sep 12]; 21(3):116-25. Available from: http://www.scielo.br/scielo.php?script=sci_arttext&pid=S217694512016000300116&lng=en&nrm=iso&tlng=en
4. Goldstein RE. Study of need for esthetics in dentistry. *J Prosthet Dent* [Internet]. 1969 [cited 2020 Sep 17]; 21(6):589-98. Available from: <https://linkinghub.elsevier.com/retrieve/pii/0022391369900055>
5. Mestrener SR, Komatsu J, Mestrener SR. Recuperação da Linha do Sorriso Utilizando Procedimentos Cirúrgico e Restaurador. *Jornal Brasileiro de dentística & estética*. 2002; 1(3):226-30.
6. Alberti GT, Mioso FV, Cesero L de. Reabilitação estética de paciente com sorriso gengival: Relato de caso clínico. *Revista Odontológica de Araçatuba*. 2019; 40(1):19-24.
7. Narayan S, Jacob P, Narayan T. Correction of gummy smile: A report of two cases. *J Indian Soc Periodontol*. 2011; 15(4):421-4.
8. Peck S, Peck L, Kataja M. The gingival smile line. *The Angle Orthodontist* [Internet]. 1992 [cited 2020 Sep 17]; 62(2):91-100. Available from: <http://meridian.allenpress.com/angle-orthodontist/article-pdf/62/2/91/1371916/0003-3219>
9. Alpiste-Illueca F. Altered passive eruption (APE): A little-known clinical situation. *Med Oral Patol Oral Cir Bucal* [Internet]. 2011 Jan [cited 2020 Sep 18]; 16(1):100-4. Available from:

- <http://www.medicinaoral.com/medoralfree01/v16i1/medoralv16i1p100.pdf>
10. Pinto SCS, Higashi C, Bonafé E, Pilatti GL, Santos FA, Tonetto MR, et al. Crown lengthening as treatment for altered passive eruption: Review and case report. *World Journal of Dentistry*. 2015; 6(3):178-83.
 11. Batista EL, Moreira CC, Batista FC, Oliveira RR de, Pereira KKY. Altered passive eruption diagnosis and treatment: A cone beam computed tomography-based reappraisal of the condition. *J Clin Periodontol* [Internet]. 2012 Nov [cited 2021 Apr 28];39(11): 1089-96. Available from: <https://pubmed.ncbi.nlm.nih.gov/22966787/>
 12. Rossi R, Brunelli G, Piras V, Pilloni A. Altered passive eruption and familial trait: A preliminary investigation. *Int J Dent* [Internet]. 2014 [cited 2020 Sep 12]; 2014:1-6. Available from: <https://pubmed.ncbi.nlm.nih.gov/24963295/>
 13. Seixas MR, Costa-Pinto RA, Araújo TM de. Checklist of esthetic features to consider in diagnosing and treating excessive gingival display (gummy smile). *Dental Press J Orthod* [Internet]. 2011 [cited 2020 Sep 12]; 16(2):131-57. Available from: www.dentalpress.com.br/journal
 14. Martins JDS, Barradas NPDA, Pfau VDJM, Pfau EA. Correção do sorriso através de osteotomia realizada com aparelho piezoelétrico: Relato de caso. *Brazilian J Surg Clin Res* [Internet]. 2019 [cited 2020 Sep 24]; 26(1):28-34. Available from: <http://www.mastereditora.com.br/bjscr>
 15. Januário AL, Barriviera M, Duarte WR. Soft tissue cone-beam computed tomography: A novel method for the measurement of gingival tissue and the dimensions of the dentogingival unit. *J Esthet Restor Dent* [Internet]. 2008 [cited 2020 Sep 24]; 20(6):366-73. Available from: <http://doi.wiley.com/10.1111/j.1708-8240.2008.00210.x>
 16. Oliveira SAR de, Venturim RTZ. Cirurgia periodontal ressectiva valorizando o sorriso gengival: Relato de caso clínico. *Colloquium Vitae* [Internet]. 2012 [cited 2020 Sep 17]; 4(2):118-28. Available from: <http://revistas.unoeste.br/index.php/cv/article/view/666>
 17. Ganji KK, Patil VA, John J. A comparative evaluation for biologic width following surgical crown lengthening using Gingivectomy and Ostectomy procedure. *Int J Dent* [Internet]. 2012 [cited 2020 Sep 12]; 2012:1-9. Available from: <https://pubmed.ncbi.nlm.nih.gov/22969804/>

ANEXO A – Formulário de Conflito de Interesses



Palhoça, 31 de Maio de 2021

Conflito de interesse	Sim	Não
Eu recebi apoio financeiro para pesquisa, dado por organizações que possam ter ganho ou perda com a publicação deste trabalho.		X
Eu ou os membros da minha família recebemos honorários de consultoria ou fomos pagos como avaliadores por organizações que possam ter ganho ou perda com a publicação deste trabalho.		X
Eu ou os membros da minha família possuímos ações ou investimentos em organizações que possam ter ganho ou perda com a publicação deste trabalho.		X
Eu recebi honorários de apresentações, vindos de organizações que possam ter ganho ou perda com a publicação deste trabalho.		X
Estou empregado pela entidade comercial que patrocinou o estudo.		X
Possuo patentes ou royalties, trabalho como testemunha especializada ou realizo atividades para uma entidade com interesse financeiro nesta área (forneça uma descrição resumida).		X

Dawra Rêden da Rocha

Assinatura do autor (1)

[Handwritten signature]

Assinatura do autor (2)

Marcos de Carvalho Fomiga

Assinatura do autor (3)

[Handwritten signature]

Assinatura do autor (4)

ANEXO B – Formulário de Consentimento do Paciente**Formulário de Consentimento do Paciente**

Eu, Samanta Espíndola Lobato, RG nº 5793491, residente à Rua Sebastião Bressiani nº 163, Complemento: Casa, Bairro: Jardim Eldorado, na cidade de Palhoça, paciente (ou responsável legal de: _____), por meio deste **Termo de Consentimento Livre e Esclarecido**, consinto que o Dr. Guenther Schuldt Filho utilize das fotografias, vídeos e outros tipos de imagens minhas, feitas sobre o meu caso clínico. Consinto que estas imagens sejam utilizadas para finalidade didática e científica, divulgadas em aulas, palestras, conferências, cursos, congressos etc., e publicadas em livros, artigos, portais de internet, revistas científicas e similares, podendo inclusive ser mostrado o meu rosto, o que pode fazer com que eu (ou ele) seja reconhecido.

Consinto também que sejam utilizadas e divulgadas as imagens de meus exames, como radiografias, tomografias computadorizadas, ressonâncias magnéticas, ultrassons, eletromiografias, histopatológicos (exame no microscópio da peça cirúrgica retirada) e outros.

Este consentimento pode ser revogado, sem qualquer ônus ou prejuízo à minha pessoa, a meu pedido ou solicitação, desde que a revogação ocorra antes da publicação.

Fui esclarecido de que não receberei nenhum ressarcimento ou pagamento pelo uso das minhas imagens e também compreendi que o Dr. Guenther Schuldt Filho e a equipe de profissionais que me atende e atenderá durante todo o tratamento não terá qualquer tipo de ganho financeiro com a exposição da minha imagem nas referidas publicações.



Assinatura do paciente ou responsável

Data: 01 de Junho de 2021

ANEXO C – Termo de Cessão de Direitos Autorais



Palhoça, 31 de Maio de 2021


Nós, Laura Rhoden da Rocha, Guenther Schuldt Filho, Márcio de Carvalho Formiga e Paulo Gabriel Warmling, autores do trabalho intitulado Aumento de coroa clínica com osteotomia e osteoplastia – Relato de caso, o qual submetemos à apreciação da revista ImplantNews International Journal para nela ser publicado, declaramos concordar, por meio deste suficiente instrumento, que os direitos autorais referentes ao citado trabalho, bem como de todos os itens que o acompanham (imagens, tabelas, quadros etc.), tomem-se propriedade exclusiva da revista ImplantNews International Journal a partir da data de sua submissão, sendo vedada qualquer reprodução, total ou parcial, em qualquer outra revista ou meio de divulgação de qualquer natureza, sem que a prévia e necessária autorização seja solicitada e obtida junto à revista ImplantNews International Journal. Declaramos serem verdadeiras as informações do formulário de **Conflito de interesse**. No caso de não aceitação para publicação, essa cessão de direitos autorais será automaticamente revogada após a entrega da carta de devolução do citado trabalho, mediante o recebimento, por parte dos autores, de ofício específico para esse fim.



Assinatura do autor (1)



Assinatura do autor (2)



Assinatura do autor (3)



Assinatura do autor (4)



ANEXO D- Normas de Submissão da Revista **ImplantNewsPerio**

Normas para envio e avaliação de trabalhos

A revista **ImplantNews Reabilitação Oral – ISSN 2675-5610** é um periódico científico publicado pela VM Cultural, com quatro edições em 2020, envolvendo as especialidades odontológicas de Implantodontia, Periodontia, Prótese Dentária e Tecnologia Aplicada.

Manuscritos

Geral

A revista **ImplantNews Reabilitação Oral** recebe manuscritos sobre as áreas básicas e clínicas (pesquisa básica, revisões da literatura, séries de casos, relatos de casos inovadores, comunicações prévias etc.).

Todos os manuscritos devem ser formatados usando-se o sistema Vancouver (Sistema Numérico de Citação). A revista **ImplantNews Reabilitação Oral** usa o sistema de avaliação por pares e preza pela confidencialidade das avaliações.

Como enviar os trabalhos

Os autores podem enviar seus trabalhos ou tirar dúvidas através do e-mail artigos@vmcom.com.br. Para falar com a redação da **ImplantNews Reabilitação Oral**, entre em contato pelo telefone (11) 2168-3400.

Os trabalhos enviados que não seguirem rigorosamente as Normas de Publicação serão devolvidos automaticamente, e os motivos apontados. Esses trabalhos não serão considerados para avaliação.

NORMAS DE PUBLICAÇÃO:

1. OBJETIVO

A revista **ImplantNews Reabilitação Oral** destina-se à publicação de trabalhos inéditos de pesquisa aplicada, bem como artigos de atualização, relatos de casos clínicos e revisão da literatura na área de Implantodontia, Periodontia, Prótese Dentária e Tecnologia Aplicada.

2. NORMAS

2.1. Os trabalhos enviados para publicação devem ser inéditos, não sendo permitida a sua apresentação/publicação/postagem simultânea ou não em outro periódico, mídia/rede social.

2.2. A revista **ImplantNews Reabilitação Oral** reserva todos os direitos autorais do trabalho publicado.

2.3. A revista **ImplantNews Reabilitação Oral** receberá para publicação trabalhos redigidos em português.

2.4. A revista **ImplantNews Reabilitação Oral** submeterá os originais à apreciação do Conselho Científico (avaliação por pares), que decidirá sobre a sua aceitação.

Os nomes dos relatores/avaliadores permanecerão em sigilo e estes não terão ciência dos autores do trabalho analisado.

2.5. Além das informações relativas ao trabalho, o autor responsável deverá submeter, via sistema, o **Termo de Cessão de Direitos Autorais** e o **Formulário de Conflito de Interesses** com assinatura de todos os autores do manuscrito.

2.6. Também será necessária uma nota de esclarecimento, conforme abaixo.

Nota de esclarecimento:

Nós, os autores deste trabalho, não recebemos apoio financeiro para pesquisa dado por organizações que possam ter ganho ou perda com a publicação deste trabalho. Nós, ou os membros de nossas famílias, não recebemos honorários de consultoria ou fomos pagos como avaliadores por organizações que possam ter ganho ou perda com a publicação deste trabalho, não possuímos ações ou investimentos em organizações que também possam ter ganho ou perda com a publicação deste trabalho. Não recebemos honorários de apresentações vindos de organizações que com fins lucrativos possam ter ganho ou perda com a publicação deste trabalho, não estamos empregados pela entidade comercial que patrocinou o estudo e também não possuímos patentes ou royalties, nem trabalhamos como testemunha especializada, ou realizamos atividades para uma entidade com interesse financeiro nesta área.

2.7. Os trabalhos desenvolvidos em instituições oficiais de ensino e/ou pesquisa deverão conter, no texto, referências à aprovação pelo Comitê de Ética Local. As experimentações envolvendo pesquisa com humanos devem ser conduzidas de acordo com princípios éticos (Declaração de Helsinki, versão 2008). As experimentações envolvendo pesquisa em animais devem seguir os princípios do Coeba (Brazilian College on Animal Experimentation – www.coeba.org.br).

2.8. Todos os trabalhos com imagens de pacientes, lábios, dentes, faces etc., com identificação ou não, deverão ser submetidos, via sistema, acompanhados do **Formulário de Consentimento do Paciente**, assinado pelo próprio paciente ou responsável. .

3. APRESENTAÇÃO

3.1. Estrutura

3.1.1. **Trabalhos científicos originais** – (pesquisas) – Deverão conter título, nome(s) do(s) autor(es), titulação do(s) autor(es), resumo, palavras-chave, introdução, proposição, material(ais) e método(s), resultados, discussão, conclusão, nota de esclarecimento, dados de contato do autor responsável título em inglês, resumo em inglês (abstract), palavras-chave em inglês (key words) e referências bibliográficas. **Não serão aceitos trabalhos já postados em redes sociais de acesso público ou privado.**

Limites: texto com, no máximo, 35.000 caracteres (com espaços), 4 tabelas ou quadros e 16 imagens (sendo, no máximo, 2 gráficos e 14 figuras).

3.1.2. **Relato de caso(s) clínico(s)** – Deverão conter título, nome(s) do(s) autor(es), titulação do(s) autor(es), resumo, palavras-chave, introdução, relato do(s) caso(s) clínico(s), discussão, conclusão, nota de esclarecimento, dados de contato do autor responsável, título em inglês, resumo em inglês (abstract), palavras-chave em inglês (key words) e referências bibliográficas.

Limites: texto com, no máximo, 18.000 caracteres (com espaços), 2 tabelas ou quadros e 27 imagens (sendo, no máximo, 2 gráficos e 25 figuras).

3.1.3. **Revisão da literatura** – Deverão conter título em português, nome(s) do(s) autor(es), titulação do(s) autor(es), resumo estruturado, palavras-chave, introdução, materiais e métodos, resultados, discussão e conclusão, nota de esclarecimento, dados de contato do autor responsável, título em inglês, resumo em inglês (abstract), palavras-chave em inglês (keywords) e referências bibliográficas.

Limites: texto com, no máximo, 25.000 caracteres (com espaços), 3 tabelas e 1 figura.

Recomenda-se que os autores sigam as orientações do ***Prisma Statement Guidelines***.

REVISÃO DA LITERATURA – ESTRUTURA DAS SEÇÕES

TÍTULO

RESUMO ESTRUTURADO (Objetivos, Material e Métodos, Resultados, Conclusão)

PALAVRAS-CHAVE

INTRODUÇÃO

– finalizar a introdução com a pergunta da revisão

MATERIAL E MÉTODOS

Estratégia de busca

Crítérios de inclusão /exclusão

Escalas quantitativas e qualitativas usadas para avaliação dos trabalhos

Desfecho primário e/ou desfecho secundário

RESULTADOS

– dizer o desenho e quantificar: prospectivo, retrospectivo, caso-controle, transversal, relato de caso

– dizer se é estudo em animal ou ser humano, ou de bancada de laboratório (biomecânica, por exemplo)

– dizer a qualidade geral do material selecionado (muitos vieses, etc.)

– colocar Tabelas descritivas contendo (autor (ano), desenho do estudo, resultados (desfechos primários e/ou secundários) e comentários quando pertinente.

DISCUSSÃO

– abrir os tópicos por seções e fazer os comentários.

CONCLUSÃO

Olhar a pergunta feita e concluir.

3.2. Formatação:

- a. Título em português: máximo de 90 caracteres
- b. Titulação e Orcid do(s) autor(es): citar até 2 títulos principais
- c. Palavras-chave: máximo de cinco. Consultar Descritores em Ciências da Saúde – Bireme (www.bireme.br/decs/)

3.3 Citações de referências bibliográficas

- a. No texto, seguir o **Sistema Numérico de Citação**, no qual somente os números índices das referências, na forma sobrescrita, são indicados no texto.
- b. Números sequenciais devem ser separados por hífen (ex.: 4-5); números aleatórios devem ser separados por vírgula (ex.: 7, 12, 21).
- c. **Não citar os nomes dos autores e o ano de publicação.**

4. REFERÊNCIAS BIBLIOGRÁFICAS

4.1. Quantidade máxima de 30 referências bibliográficas por trabalho. Revisões de literatura poderão conter mais referências.

4.2. A exatidão das referências bibliográficas é de responsabilidade única e exclusiva dos autores.

4.3. A apresentação das referências bibliográficas deve seguir a normatização do estilo Vancouver, conforme orientações fornecidas pelo International Committee of Medical Journal Editors (www.icmje.org) no "Uniform Requirements for Manuscripts Submitted to Biomedical Journals".

4.4. Os títulos de periódicos devem ser abreviados de acordo com o "List of Journals Indexed in Index Medicus" e digitados sem negrito, itálico, grifo/sublinhado ou pontuações (ponto, vírgula, ponto e vírgula). **Os autores devem seguir também a base de dados PubMed/MEDLINE para abreviação dos periódicos.**

4.5. As referências devem ser numeradas **em ordem de entrada no texto** pelos sobrenomes dos autores, que devem ser seguidos pelos seus prenomes abreviados, sem ponto ou vírgula. A vírgula só deve ser usada entre os nomes dos diferentes autores. Incluir ano, volume, número/edição e páginas do artigo logo após o título do periódico.

Exemplo: "Schmidlin PR, Sahrman P, Ramel C, Imfeld T, Müller J, Roos M et al. Peri-implantitis prevalence and treatment in implant oriented private practices: A cross-sectional postal and Internet survey. *Schweiz Monatsschr Zahnmed* 2012;122(12):1136-44."

4.5.1. Nas publicações com até seis autores, citam-se todos.

4.5.2. Nas publicações com sete ou mais autores, citam-se os seis primeiros e, em seguida, a expressão latina et al.

4.6. Deve-se evitar a citação de comunicações pessoais, trabalhos em andamento e os não publicados; caso seja estritamente necessária sua citação, as informações não devem ser incluídas na lista de referências, mas citadas em notas de rodapé.

4.7. Exemplos

Brånemark P-I, Hansson BO, Adell R, Breine U, Lindstrom J, Hallen O et al. Osseointegrated implants in the treatment of the edentulous jaw. Experience form a 10-year period. Stockholm: Alqvist & Wiksell International, 1977 .

4.7.2. Capítulo de livro:

Baron R. Mechanics and regulation on osteoclastic bone resorption. In: Norton LA, Burstone CJ. The biology of tooth movement. Florida: CRC, 1989. p.269-73.

4.7.3. Editor(es) ou compilador(es) como autor(es):

Brånemark PI, Oliveira MF (eds). Craniofacial prostheses: anaplastology and osseointegration. Chicago: Quintessence; 1997. 4.7.4.

Organização ou sociedade como autor:

Clinical Research Associates. Glass ionomer-resin: state of art. Clin Res Assoc Newsletter 1993;17:1-2.

4.7.5. Artigo de periódico:

Diacov NL, Sá JR. Absenteísmo odontológico. Rev Odont Unesp 1988;17(1/2):183-9.

4.7.6. Artigo sem indicação de autor:

Fracture strength of human teeth with cavity preparations. J Prosthet Dent 1980;43(4):419-22.

4.7.7. Resumo:

Steet TC. *Marginal adaptation of composite restoration with and without flowable liner [abstract]. J Dent Res 2000;79:1002.*

4.7.8. Dissertação e tese:

Molina SMG. *Avaliação do desenvolvimento físico de pré-escolares de Piracicaba, SP [tese]. Campinas: Universidade Estadual de Campinas;1997.*

4.7.9. Trabalho apresentado em evento:

Buser D. *Estética em implantes de um ponto de vista cirúrgico. In: 3º Congresso Internacional de Osseointegração: 2002; APCD – São Paulo. Anais. São Paulo: EVM; 2002. p. 18.*

4.7.10. Artigo em periódico on-line/internet:

Tanriverdi et al. *Na in vitro test model for investigation of disinfection of dentinal tubules infected with enterococcus faecalis. Braz Dent J 1997,8(2):67- 72. [Online] Available from Internet. [cited 30-6-1998]. ISSN 0103-6440.*

5. TABELAS OU QUADROS

- 5.1. Devem constar sob as denominações "Tabela" ou "Quadro" no arquivo eletrônico e ser numerados em algarismos arábicos.
- 5.2. A legenda deve acompanhar a tabela ou o quadro e ser posicionada abaixo destes.
- 5.3. Devem ser autoexplicativos e, obrigatoriamente, citados no corpo do texto na ordem de sua numeração.
- 5.4. Sinais ou siglas apresentados devem estar traduzidos em nota colocada abaixo do corpo da tabela/quadro ou em sua legenda.

6. IMAGENS (Figuras e Gráficos)

6.1. Figuras

- 6.1.1. Devem constar sob a denominação "Figura" e ser numeradas com algarismos arábicos.
- 6.1.3. Devem, obrigatoriamente, ser citadas no corpo do texto na ordem de sua numeração.
- 6.1.4. Sinais ou siglas devem estar traduzidos em sua legenda.
- 6.1.5. Na apresentação de imagens e texto, deve-se evitar o uso de iniciais, nome e número de registro de pacientes. O paciente não poderá ser identificado ou estar reconhecível em fotografias, a menos que expresse por escrito o seu consentimento, o qual deve acompanhar o trabalho enviado.
- 6.1.6. Devem possuir boa qualidade técnica e artística, utilizando o recurso de resolução máxima do equipamento/câmera fotográfica.
- 6.1.7. Devem ter resolução mínima de 300 dpi, nos formatos TIFF ou JPG e altura mínima de 15 cm.
- 6.1.8. Não devem, em hipótese alguma, ser enviadas incorporadas a arquivos programas de apresentação e editores de texto, como Word, PowerPoint, Keynote, etc.

6.2. Gráficos

- 6.2.1. Devem constar sob a denominação "Figura", numerados com algarismos arábicos e fornecidos em arquivo à parte, com largura mínima de 10 cm. Os gráficos devem ser enviados no formato XLS ou XLSX (Microsoft Office Excel).
- 6.2.3. Devem, obrigatoriamente, ser citados no corpo do texto, na ordem de sua numeração.
- 6.2.4. Sinais ou siglas apresentados devem estar traduzidos em sua legenda.
- 6.2.5. As grandezas demonstradas na forma de barra, setor, curva ou outra forma gráfica devem vir acompanhadas dos respectivos valores numéricos para permitir sua reprodução com precisão.

TERMO DE CESSÃO DE DIREITOS AUTORAIS:

[Clique aqui e imprima o Termo de Cessão de Direitos Autorais padrão.](#)

Eu (nós), **[nome(s) do(s) autor(es)]**, **autor(es)** do trabalho intitulado **[título do trabalho]**, o qual submeto(emos) à apreciação da revista **ImplantNews Reabilitação Oral** para nela ser publicado, declaro(amos) concordar, por meio deste suficiente instrumento, que os direitos autorais referentes ao citado trabalho, bem como de todos os itens que o acompanham (imagens, tabelas, quadros etc.), tornem-se propriedade exclusiva da revista **ImplantNews Reabilitação Oral** a partir da data de sua submissão, sendo vedada qualquer reprodução, total ou parcial, em qualquer outra revista ou meio de divulgação de qualquer natureza, sem que a prévia e necessária autorização seja solicitada e obtida junto à revista **ImplantNews Reabilitação Oral**. Declaro(amos) serem verdadeiras as informações do formulário de **Conflito de interesse**. No caso de não aceitação para publicação, essa cessão de direitos autorais será automaticamente revogada após a entrega da Carta de Devolução do citado trabalho, mediante o recebimento, por parte do(s) autor(es), de ofício específico para esse fim.

FORMULÁRIO DE CONFLITO DE INTERESSES

[Clique aqui e imprima o Formulário de Conflito de Interesses padrão.](#)

CONFLITO DE INTERESSES**SIM NÃO**

Eu recebi apoio financeiro para pesquisa, dado por organizações que possam ter ganho ou perda com a publicação deste trabalho.

Eu ou os membros da minha família recebemos honorários de consultoria ou fomos pagos como avaliadores por organizações que possam ter ganho ou perda com a publicação deste trabalho.

Eu ou os membros da minha família possuímos ações ou investimentos em organizações que possam ter ganho ou perda com a publicação deste trabalho.

Eu recebi honorários de apresentações, vindos de organizações que possam ter ganho ou perda com a publicação deste trabalho.

Estou empregado/**faço consultoria** pela entidade comercial que patrocinou o estudo.

Possuo patentes ou royalties, trabalho como testemunha especializada ou realizo atividades para uma entidade com interesse financeiro nesta área (forneça uma descrição resumida).

Formulário de Consentimento do Paciente

[Clique aqui e imprima o Formulário de Consentimento do Paciente padrão.](#)

Formulário de Consentimento do Paciente

Eu, _____, RG nº _____, residente à _____ nº _____, Complemento: _____, Bairro: _____, na cidade de _____, paciente (ou responsável legal de: _____), por meio deste **Termo de Consentimento Livre e Esclarecido**, consinto que o Dr. _____ tire fotografias, faça vídeos e outros tipos de imagens minhas, sobre o meu caso clínico. Consinto que estas imagens sejam utilizadas para finalidade didática e científica, divulgadas em aulas, palestras, conferências, cursos, congressos etc., e publicadas em livros, artigos, portais de internet, revistas científicas e similares, podendo inclusive ser mostrado o meu rosto, o que pode fazer com que eu (ou ele) seja reconhecido.

Consinto também que sejam utilizadas e divulgadas as imagens de meus exames, como radiografias, tomografias computadorizadas, ressonâncias magnéticas, ultrassons, eletromiografias, histopatológicos (exame no microscópio da peça cirúrgica retirada) e outros.

Este consentimento pode ser revogado, sem qualquer ônus ou prejuízo à minha pessoa, a meu pedido ou solicitação, desde que a revogação ocorra antes da publicação.

Fui esclarecido de que não receberei nenhum ressarcimento ou pagamento pelo uso das minhas imagens e também compreendi que o Dr. _____ e a equipe de profissionais que me atende e atenderá durante todo o tratamento não terá qualquer tipo de ganho financeiro com a exposição da minha imagem nas referidas publicações.

Assinatura do paciente ou responsável

Data: _____