FACULDADE DA SAÚDE E ECOLOGIA HUMANA (FASEH)

HEPATITE REACIONAL AGUDA COMO COMPLICAÇÃO DE FARINGOAMIGDALITE BACTERIANA: RELATO DE CASO

VESPASIANO

2023

BRUNO VICTOR BARBOSA LEONCIO CAMPOS
ISABELA RESENDE SILVA SCHERRER
LAIZA REZENDE NUNES
LIVIA RODRIGUES DIAS DE PAIVA
MARIO NOGUEIRA MIQUELETTI
PAULA REZENDE BAUMGRATZ

HEPATITE REACIONAL AGUDA COMO COMPLICAÇÃO DE FARINGOAMIGDALITE BACTERIANA: RELATO DE CASO

Trabalho de Conclusão de Curso apresentado a Faculdade da Saúde e Ecologia Humana, como requisito parcial para obtenção do título de Bacharel em Medicina

Orientador(a): Lívia Rodrigues Dias de Paiva

Coorientador(a): Isabela Resende Silva Scherrer

VESPASIANO

2023

FICHA CATALOGRÁFICA

C172 Campos, Bruno Victor Barbosa Leôncio.

Hepatite reacional aguda como complicação de faringoamigdalite bacteriana: relato de caso. / Bruno Victor Barbosa Leôncio Campos, Laíza Resende Nunes, Mário Nogueira Miqueletti, Paula Rezende Baumgratz, – Vespasiano, 2023.

24 f.

Orientadora: Lívia Rodrigues Dias de Paiva.
Coorientadora: Isabela Resende Silva Scherrer.

Trabalho de conclusão de curso (Medicina) – Faculdade da Saúde e Ecologia Humana – FASEH, 2023.

1. Hepatite. 2. Faringite. 3. Linfadenopatia. 4. Infecções estreptocócicas. 5. Dor abdominal. 6. Pediatria. I. Campos, Bruno Victor Barbosa Leôncio. II. Nunes, Laiza Resende. III. Miqueletti, Mário Nogueira. IV. Faculdade da Saúde e Ecologia Humana. V. Título.

CDD 618.92

Bibliotecária responsável: Denise Cristina de Castro – CRB 6/1941

BRUNO VICTOR BARBOSA LEONCIO CAMPOS
ISABELA RESENDE SILVA SCHERRER
LAIZA REZENDE NUNES LIVIA RODRIGUES DIAS DE PAIVA
MARIO NOGUEIRA MIQUELETTI
PAULA REZENDE BAUMGRATZ

HEPATITE REACIONAL AGUDA COMO COMPLICAÇÃO DE FARINGOAMIGDALITE BACTERIANA: RELATO DE CASO

Trabalho de Conclusão de Curso apresentado à Faculdade da Saúde e Ecologia Humana como requisito para obtenção do título de Bacharel em Medicina.

Aprovado em: _____/ _____/ 2023.

_____

Prof. Livia Rodrigues DIas de Paiva (Coorientador)
Faculdade da Saúde e Ecologia Humana (FASEH)

_____

Profa. Isabela Resende Silva Scherrer (Orientadora)
Faculdade da Saúde e Ecologia Humana (FASEH)

VESPASIANO
2023

RESUMO

A faringoamigdalite é uma afecção infecciosa aguda que acomete a faringe, tonsilas ou ambas de maneira súbita e intensa. Os sintomas característicos englobam dor de garganta, presença de linfadenopatia cervical (aumento dos gânglios linfáticos no pescoço) e elevação da temperatura corporal. O diagnóstico desse quadro é fundamentalmente baseado em avaliação clínica, podendo ser complementado por exames de cultura microbiológica ou testes rápidos de antígenos. O tratamento adotado varia conforme a manifestação sintomática apresentada e, no caso de infecções ocasionadas por estreptococos beta-hemolíticos do grupo A, a terapia antimicrobiana com antibióticos é indicada. O objetivo primordial deste estudo consiste em relatar de forma abrangente a faringoamigdalite, abordando suas manifestações clínicas, opções terapêuticas disponíveis e as principais complicações associadas a essa condição.Este é relato de caso de um paciente do sexo masculino de 4 anos que deu entrada no Pronto Socorro de um hospital da região metropolitana de Belo Horizonte-MG com quadro de infecção de via área superior correlacionando com a manifestação atípica de dor abdominal. A equipe de saúde assistiu o caso com raciocínio clínico e exames complementares elucidando para um quadro de hepatite reacional aguda, o que torna este um relato de caso de apresentação atípica.

Palavras chaves: Faringoamigdalite. Linfadenopatia. Dor abdominal. Pediatria.

ABSTRACT

Pharyngotonsillitis is an acute infection of the pharynx, tonsils, or both that occurs abruptly. Symptoms typically include sore throat, cervical lymphadenopathy, and fever. Diagnosis is essentially clinical, complemented by culture or rapid antigenic testing. Treatment depends on the symptoms and, in the case of group A beta-hemolytic streptococci, involves antibiotics. The aim of this study is to report on pharyngotonsillitis, its clinical manifestations, therapeutic options, and main complications.. This is a case report of a 4-year-old male patient who was admitted to the Emergency Room of a hospital in the metropolitan region of Belo Horizonte-MG with an upper airway infection correlating with the atypical manifestation of abdominal pain. The health team assisted the case with clinical reasoning and complementary exams elucidating a picture of acute reactional hepatitis, which makes this a case report of atypical presentation.

Keywords: Pharyngotonsillitis. Lymphadenopathy. Abdominal pain. Pediatrics.

LISTA DE ILUSTRAÇÕES

Figura 1 - Oroscopia: Em tempo, petéquias em palato e exsudato amigdaliano.....12
Figura 2 - Ultrassonografia de fígado apresentando volume normal, forma anatômica e contornos regulares, medindo o eixo longitudinal 118 mm no LD (normal para a faixa etária até 115mm); parênquima homogêneo com ecogenicidade e atenuação sônica normais; sistema p 13
Figura 3 - Amigdalite viral 14
Figura 4 - Amigdalite bacteriana com presença de exsudato 15
Figura 5 - Escore de Mclsaac 15
Figura 6 - Avaliação de provas hepáticas Gastrenterologia e Hepatologia de Harrison 19

LISTA DE SIGLAS

AAV2	–	Adenovírus associados do tipo 2
ALT	–	Alanina Aminotransferase
Anti-HBc	–	Anticorpo contra o antígeno do core viral
Anti-HAV	–	Anticorpo do Vírus da Hepatite A
Anti-HBc	–	Anticorpos ao antígeno do vírus da Hepatite B
Anti-HCV	–	Anticorpo do Vírus da Hepatite C
ASLO	–	Exame Antiestreptolisina O ou ASO
BD	–	Bilirrubina Direta
BPM	–	Batimentos Por Minuto
BT	–	Bilirrubina Total
CPRE	–	Colangiopancreatografia Retrógrada Endoscópica
CPRM	–	Colangiopancreatografia por Ressonância Magnética
DL	–	Decilitro
DNA	–	Ácido Desoxirribonucleico
FAE	–	Faringoamigdalite aguda estreptocócica
FC	–	Frequência Cardíaca
Fe	–	Ferro
FR	–	Febre Reumática
gGT	–	Gama GT
GNDA	–	Glomerulonefrite difusa aguda
HAV	–	Vírus da Hepatite A
HbsAg	–	Antígeno do Vírus da Hepatite B
HCV	–	Vírus da Hepatite C
HCV	–	Hepatite C Virus
IgG	–	Imunoglobulina G
IgM	–	Imunoglobulina M
KG	–	Quilogramas
L	–	Litros
LD	–	Lobo Direito
Mg	–	Magnésio
Mm	–	Milimetros

Mm3	–	Mm3- Milímetro Cúbico
Mmol	–	Milimol
NK	–	Natural Killer
NS1	–	Exame DNS1
OMS	–	Organização Mundial de Saúde
OPAS	–	Organização Pan-Americana da Saúde
PA	–	Pressão Arterial
P-ANCA	–	Exame Anticorpos Anti-citoplasma de Neutrófilos C e P
PCR	–	Proteina C Reativa
PCR	–	Proteína C Reativa
RM	–	Ressonância Magnética
RM	–	Ressonância Nuclear Magnética
RNA	–	Ácido Ribonucleico
SARS-Cov-2	–	Coronavirus 2 causador da Síndrome Respiratória Aguda Grave
SGA	–	Stafilococcos do Grupo A
TC	–	Tomografia Computadorizada
TGO	–	Transaminase Oxalacética
TGP	–	Transaminase Glutâmico Pirúvica
Th1	–	Citocinas pró inflamatórias Th1
U	–	Ureia
USG	–	Ultrassonografia
UTI	–	Unidade de Terapia Intensiva
VR	–	Valor de Referencia

SUMÁRIO

1 INTRODUÇÃO 10
2 RELATO DO CASO 11
3 DISCUSSÃO 14
4 CONCLUSÃO 21
REFERÊNCIAS 22

1 INTRODUÇÃO

A faringoamigdalite aguda estreptocócica (FAE) é uma infecção aguda da orofaringe causada pelo estreptococo beta-hemolítico do grupo A, conhecido como Streptococcus pyogenes. Em sua apresentação clínica, a FAE costuma manifestar sintomas sistêmicos, tais como dor de garganta de início súbito, febre, presença de exsudato faríngeo ou hiperemia, enantema petequial no palato, adenite cervical anterior, exantema escarlatiniforme, cefaleia, náuseas, vômito e dor abdominal (FONTES et al., 2007).

Embora seja mais comum em crianças a partir dos 5 anos de idade, é importante salientar que existem casos excepcionais nos quais crianças de apenas 3 anos também podem ser afetadas (RATES, 2021).

A relevância desta enfermidade reside no fato de que, para além das complicações supurativas inerentes à infecção, ela pode desencadear manifestações tardias não supurativas, como febre reumática (FR) e glomerulonefrite difusa aguda (GNDA), variando conforme o tipo de cepa do agente etiológico em questão (PICHICHERO, 2022). Além disso O estado de portador, em geral, não acarreta consequências significativas para o próprio indivíduo portador. Nesses casos, a capacidade de contagiar não costuma ser elevada, configurando frequentemente uma condição autolimitada (PITREZ; PITREZ, 2003).

Além das complicações supracitadas. A faringoamigdalite pode apresentar quadros clínicos não usuais como hepatite reacional uma vez que o fígado também desempenha o papel no sistema imunológico no organismo e pode ter manifestações atípicas nos quadros de infecção da via aérea superior estar infectada com vírus de tais grupos como por exemplo: influenza, adenovírus, enterovírus, rinovírus, vírus herpes simples (GUYTON; HALL, 2011) (LONG; FALCI, 2015).

2 RELATO DO CASO

Paciente do sexo masculino, 4 anos, acompanhado pelos pais, previamente hígido, sem comorbidades, sem uso de medicamentos regulares, sem internações ou cirurgias prévias. Relataram pai e mãe que cartão de vacina estava atualizado. iniciou na madrugada (27/02 para 28/02) quadro de febre termometrada em 40°C a cada 4 horas. Associado à dor abdominal de piora progressiva, com resposta discreta a analgesia. Nega episódios de vômito, pois alega estar em uso de Ondansetrona 8/8 horas, que foi suspenso no ato da internação. Nega diarreia, última evacuação ocorreu pela manhã com fezes de características habituais. Nega surgimento de manchas pelo corpo. Refere baixa aceitação de dieta, padrão miccional satisfatório com características habituais. Foi solicitada no ato da internação a revisão laboratorial.

No exame físico, a criança apresenta-se lúcida e orientada quanto ao tempo e ao espaço, hidratado, acianótico e anictérico. Sinais vitais: temperatura de 36,5 °C; normotenso, pressão arterial - PA, 110 X 70 Hgmm; frequência cardíaca – FC 111 bpm; frequência respiratória - FR, 21; peso, 16,7 quilogramas - kg.

Na ectoscopia havia 2 linfonodos aumentados na região cervical, indolores e semsinais flogísticos ou de malignidade. A oroscopia revelou hiperemia e petéquias. Ausculta pulmonar com murmúrios vesiculares presentes sem ruídos adventícios. Presena da ausculta cardíaca com bulhas normofonéticas. Abdômen globoso, defesa voluntária sem lesão e cicatrizes na pele, ausência de massa endurecida, à palpação. Neurológico com criança em alerta, reativo sem meningismo com Glasgow 15.

Figura 1 - Oroscopia: Em tempo, petéquias em palato e exsudato amigdaliano

Fonte: Arquivo pessoal dos autores

Solicitado exames laboratoriais (28/02/23) apresentando Hemoglobina: 14,5 (VR: 11,5 a 14,9), Leucócitos: 9290 sem desvio (VR: 4,000 a 10.000/ mm^3), Plaquetas: 319 000 (VR: 140.000 a 450,000/ mm^3), BT: 2,45 (VR: 0,2 a 1,1 mg/dL),

BD: 2,3 (VR: 0,1 a 0,4 mg/dL), HbsAg: Não reagente, Amilase: 40 (VR: < 125 U/L), Lipase: 15,8 (VR:<160 U/L) , Dengue NS1: Não reagente, HCV: Não reagente. EAS:Traços de proteína, Traços de hemoglobina, Nitrito: negativo, Piócitos: 1/campo, Hemácias: 2/campo. Glicemia jejum: 89 (VR: <100 mg/dL) , Potássio: 5,0 (VR: < 5,5 mmol/L), Sódio: 137 (VR: 135 a 145 mmol/L), Cloro: 96 (VR: 98 a 107 mmol/L), TGO: 381 (VR: 10 a 47 U/L) , TGP: 459,4 (VR: 24 a 49 U/L) Fosfatase Alcalina: 282

(VR: 56 a 156 U/L), PCR: 127,17 (VR: <0,3 mg/dL), Creatinina: 0,23 (VR: 0,51 a 0,57 mg/dL), Uréia:13 (VR: 8 a 36mg/dL) .

Após resultado dos exames laboratoriais, em retorno ao responsável, a mesma informou este ser o terceiro episódio de internação com quadro de alteração de transaminases e bilirrubinas associado aos mesmos sintomas e sinais.

Foi solicitada ultrassonografia do abdômen superior para melhor elucidar o caso com o auxílio de exames de imagem para ajuda diagnóstica.

Figura 2 - Ultrassonografia de fígado apresentando volume normal, forma anatômica e contornos regulares, medindo o eixo longitudinal 118 mm no LD (normal para a faixa etária até 115mm); parênquima homogêneo com ecogenicidade e atenuação sônica normais; sistema p

Fonte: Arquivo pessoal dos autores
Impressão: Hepatomegalia leve.

O paciente recebeu alta no mesmo dia da internação após exame físico, laboratorial e imagem. Prescrita a antibioticoterapia empírica devido quadro de faringoamigdalite com amoxicilina mais clavulanato 50mg/kg/dia por 8/8 horas por 7 dias no domicílio, foi solicitado acompanhamento também com a gastropediatria .

Atualmente, encontra-se em acompanhamento casos de hepatite aguda em crianças tanto etiologia e avaliação no Brasil e no mundo de diferentes casos semelhantes a este caso supracitado.

3 DISCUSSÃO

A faringoamigdalite se define como a infecção aguda da faringe, tonsilas ou ambas. As faringoamigdalites são quadros infecciosos muito comuns na população pediátrica, se estendendo de casos mais simples e autolimitados, a casos graves que podem levar ao óbito. Como tal é importante que o Pediatra esteja alerta a clínica, sinais e sintomas de forma a permitir o diagnóstico e tratamento adequados (JUNIOR, 2014).

A amigdalite bacteriana é caracterizada pela presença de placas de pus (exsudato) na região da orofaringe (amígdalas e faringe) , prostração, mau estado geral, febre, diminuição do apetite associada odinofagia devido dor na região (FONTES et al., 2007). Tosse e ausência de sintomas nasais. A maioria dos casos não são diagnosticados por testes e, sim, pela história e pelo exame físico. O teste rápido pode ser usado para detecção do estreptococo, porém este serviço normalmente não está presente nas instituições públicas de saúde (ALMEIDA; GARSEL; BECK, 2011). Além disso, pode ocorrer de o paciente ser colonizado pelo estreptococo e o resultado der positivo, entretanto, isso não significaque esta bactéria é a causa da patologia (GUSSO; LOPES, 2019).

Paralelamente, a amigdalite viral apresenta sintomatologia de, além da presença de exsudado, mialgia, coriza, tosse, prostração, porém, não tão importante além de sintomas respiratórios de modo geral) (GUSSO; LOPES, 2019).

Sinais que favorecem o diagnóstico de faringite estreptocócica: tais como, exsudado faríngeo, vômitos; rash escarlatiniforme, linfonodos cervicais dolorosos, ausência de tosse, petéquias em palato,idade entre 5 e 15 anos) (GUSSO, 2019).

Figura 3 - Amigdalite viral

Fonte: Sanar (2020).

Figura 4 - Amigdalite bacteriana com presença de exsudato

Fonte: Sanar (2020).

Visto as diversas etiologias causadoras de faringoamigdalites, devem-se seguir certas orientações para diferenciação entre viral e bacteriana. Na atualidade, os critérios de CENTOR 10 foram introduzidos por todo o mundo de modo a demonstrar a possibilidade da faringoamigdalite ser causada pelo Streptococcus Pyogenes do Grupo A (ARAUJO FILHO et al., 2006). A associação do escore de Centor com as modificações de MacIsaac mostram ser muito eficazes também na população pediátrica. Da forma que que uma ferramenta que axulia na busca de aumentar a utilidade diagnóstica do quadro clínico em questão , tem sido proposto por alguns autores o uso de escores de predição clínica. Desse modo, MacIsaac obteve um índice com sensibilidade e especificidade de 66,1% e 85,4%, respectivamente (RATES, 2021).

Figura 5 - Escore de McIsaac

Escore de McIsaac		
Critério		Pontuação
Idade	3 a 14 anos	+1
	15 a 44 anos	0
	> 45 anos	-1
Exsudato ou edema tonsilar	Sim	+1
	Não	0
Linfonodos cervicais anteriores inflamados	Sim	+1
	Não	0
Temperatura > 38ºC	Sim	+1
	Não	0
Ausência de tosse	Sim	+1
	Não	0
Pontuação total		0 - 5

Fonte: Rates (2021).

No escore de McIsaac, a pontuação total de 0, 1, 2, 3 e 4 ou mais pontos está associada, respectivamente, à probabilidade pós-teste de infecção estreptocócica de 2,5%, 5-10%, 11-17%, 28-35% e 51-53% (RATES, 2021).

A maioria das faringoamigdalites é viral (75%), sendo o adenovírus o principal agente etiológico. Os quadros bacterianos têm o *Streptococcus pyogenes* (*Streptococcus beta-hemolítico do grupo A*) como o principal agente causal (MUNOZ, 2023).

As faringoamigdalites têm sido muito estudadas pelo seu importante papel na evolução de sequelas pós-infecciosas, incluindo febre reumática aguda e glomerulonefrite aguda. Crianças de todo o mundo têm sido afligidas pelas complicações autoimunes das faringoamigdalites sendo as mais graves o desenvolvimento da febre reumática aguda e a doença cardíaca reumática (PICHICHERO, 2022).

Após observações das lesões cardíacas foi notada a existência de um processo autoimune na febre reumática, através da presença de anticorpos que reconhecem o tecido cardíaco por mimetismo molecular. Anticorpos e Linfócitos T são dirigidos contra os antígenos causadores da faringoamigdalite iniciando o processo de autoimunidade, sendo a resposta mediada por linfócitos T a maissignificativa para o desenvolvimento de casos de cardite grave. A febre reumática é uma sequela tardia e não supurativa após uma infecção faríngea. Após o quadro inicial de faringoamigdalite ocorre um período de latência de duas a três semanasaté o início dos primeiros sinais e sintomas de febre reumática que podem incluir artrite, cardite, nódulos subcutâneos e eritema marginado. Na febre reumática os anticorpos são de suma importância na fase inicial e de instalação da doença. Sendo assim, roga-se que as citocinas responsáveis pela resposta celular (Th1) sejam responsáveis pelos quadros de cardite grave e sequelas valvares (SMITH; JOHJNSON, 2023).

A infecção estreptocócica prévia em vias aéreas superiores (faringo amigdalite) ou infecções de pele (piodermite) causadas por cepas nefritogênicas de estreptococo beta hemolítico do grupo A de Lancefield e outros agentes infecciosos há apresentações de um quadro de glomerulonefrite pós-estreptocócica que é uma complicação e pode ter agravamentos de uma sequela tardia, não supurativa (PEREIRA, 2020).

A comorbidade tem como sinais clínicos de hematúria microscópica de forma assintomática. Podendo ter um quadro de síndrome nefrítica aguda completa, cuja

apresentação tem como alterações na urina com coloração avermelhada a marrom, proteinúria (que pode atingir a faixa nefrótica), edema, hipertensão e insuficiência renal aguda. Na maioria dos casos há um prognóstico favorável (PEREIRA, 2020).

O tempo tem como característica de forma aguda que surge entre 7 e 12 semanas após os eventos desencadeantes de infecção do paciente . Pode ocorrer a melhora e forma espontânea do quadro clínico na maioria dos pacientes, principalmente de crianças de 3 a 12 anos. Nos casos de piora e pior prognóstico há a necessidade de uso de diuréticos, antibióticos, anticonvulsivantes, restrição dietética de água, sódio, potássio e proteínas e até mesmo diálise (PEREIRA, 2020).

No ano de 2022, foram notificados e um possível surto de hepatite aguda entre crianças pequenas (<5 anos) no Reino Unido, Irlanda, Europa e EstadosUnidos. Outros grupos com características semelhantes foram posteriormente relatados em pelo menos 35 países. Existem dados preliminares que sugerem o agente etiológico como um vírus adeno-associado 2, co-infectando com outro vírus (adenovírus ou herpesvírus). Sendo que o adenovírus também foi isolado em casos de hepatite aguda em crianças imunocompetentes. Ainda que não se confirme o adenovírus como o agente etiológico dos casos de hepatite, o mesmo foi o patógeno mais comumente identificado por testes de PCR. O adenovírus normalmente não causa hepatite em crianças saudáveis (FLOMENBERG, 2023).

Usando métodos de análise genética, o DNA do AAV2 (e ácido ribonucleico [RNA]) foi detectado no fígado de 9 de 9 casos e no sangue de 25 de 26 crianças com hepatite aguda inexplicada; adenovírus e herpesvírus humano 6B também foram identificados na maioria das crianças. Entretanto, o AAV2 não foi detectado na maioria dos controles, incluindo crianças portadoras do adenovírus que apresentavam função hepática normal. O AAV2 é um constituinte da família do parvovírus que frequentemente acompanha o adenovírus, mas não é conhecido agente etiológico de doenças. Ele é incapaz de se replicar sem um vírus auxiliar (porexemplo, adenovírus, herpesvírus) (HO, 2023).

Embora a causa da hepatite aguda nesses casos permaneça desconhecida, o adenovírus (principalmente tipo 41) foi o patógeno mais comumente identificado por PCR no Reino Unido (142/216 testados), às vezes em conjunto a outros vírus pediátricos comuns (por exemplo, rinovírus, enterovírus, vírus influenza, SARS-CoV-2) (17,18). Tampouco, o adenovírus foi encontrado em 100 (44,6 por cento) dos 224 casos testados nos Estados Unidos (HO, 2023).

O fígado desempenha um papel significativo no sistema imunológico, embora não seja considerado um órgão de função primordialmente imunológica. Ele abriga componentes essenciais da resposta imune, como as células de Kupffer e macrófagos teciduais altamente móveis. Além disso, outras células presentes nos sinusoides hepáticos, como as células Natural Killer (NK) , demonstram uma citotoxicidade espontânea contra células tumorais e hepatócitos infectados por vírus (LONG; FALCI, 2015).

Devido à sua alta vascularização, o fígado é amplamente colonizado por várias células imunes durante processos infecciosos e inflamatórios sistêmicos. Essas células podem direcionar a resposta imune para o fígado, mesmo que ele não seja o alvo inicial da agressão. Assim, o fígado representa um importante local de regulação do sistema imunológico, tornando-se suscetível e reativo em processos infecciosos (GUYTON; HALL, 2011).

A hepatite é definida pela inflamação do fígado associadas a enzimas hepáticas consideravelmente elevadas. Ela pode ser causada por vírus, medicações, álcool, drogas, doenças auto imunes, metabólicas e genéticas. Em grande parte dos casos são doenças silenciosas que podem não apresentar sintomas (LONG; FALCI, 2015).

As mais comuns são as hepatites virais, que ocorrem de forma onde é gerada uma inflamação hepática por vírus que são classificados em A, B, C, D e E. Sendo no Brasil, mais de 70% (23.070) das mortes por hepatites virais decorrentes da Hepatite C, seguido da Hepatite B (21,8%), e A (1,7%). A doença hepática apresenta no exame físico sinais e sintomas inespecíficos tais como: Fadiga, Fraqueza, Náuseas, apetite precário e mal estar. Assim como também se apresenta com sintomas mais específicos como: Icterícia, Colúria, Prurido corporal, dor e distensão abdominal. O diagnóstico de hepatite ocorre de forma clínica + laboratorial, com análise de dados hepáticos como TGO, TGP, Fosfatase Alcalina, Bilirrubinas, Albumina e Tempo de Protrombina, além das sorologias IgM e IgG específicas para os vírus A, B, C (LONG; FALCI, 2015).

Figura 6 - Avaliação de provas hepáticas Gastrenterologia e Hepatologia de Harrison

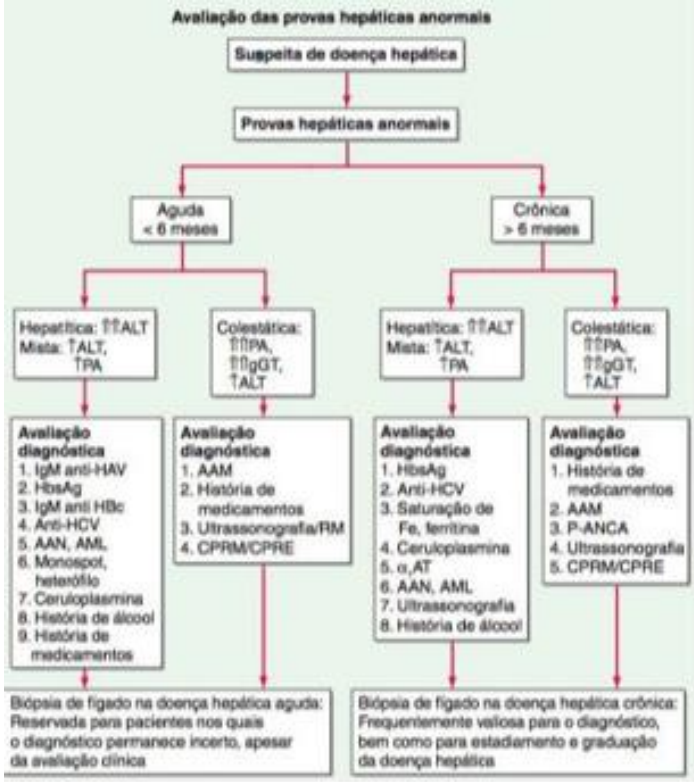

Fonte: Long e Fauci (2015).

Nos casos de hepatite os testes iniciais realizados para a prova hepática de rotina, como: Bilirrubinas, Albumina, Fosfatase alcalina, auxiliam para o estabelecimento das anormalidades hepáticas que podem ser colestáticas e mistas. A duração dos sintomas referentes ao quadro hepático mostra se a doença é aguda ou crônica. Quando de forma aguda a hepatite e se a história, os exames de laboratório e imagem são inconclusivos, é indicada a biopsia hepática para auxilio no fechamento do diagnóstico. É de suma importância a realização de um levantamento das infecções oportunistas (adenovírus, citomegalovírus, coccidioidomicose, etc.) assim como também deve ser revista causas vasculares e imunológicas (dç. veno oclusiva, dç. de enxerto versus hospedeiro).HAV, HCV; vírus das hepatites A ou C. HBsAg, Antígeno de superfície da hepatite B; anti-HBc (LONG; FALCI, 2015).

Quanto aos exames de imagem a ultrassonografia se mostra útil no auxílio ao diagnóstico da hepatite. Foram feitos grandes avanços nos exames de imagem hepática. Estão disponíveis muitas modalidades para o estudo de imagens do fígado. A US, TC e RM são as utilizadas mais comumente, sendo mutuamente

complementares. Na prática clínica, a USG é usada para prever a presença de doença hepática de duas maneiras: alterações na morfologia do órgão e evidência

de manifestações da hipertensão portal (LONG; FALCI, 2015). O fígado com doença hepática tem uma morfologia característica na USG, com alterações no tamanho, ecotextura e ecogenicidade do parênquima, superfície, bordas, disposição dos vasos, presençade nódulos regenerativos e diâmetro da veia porta (SQUIRES, 2022).

Dados prévios nos mostram que no ano de 2022 até o mês de Julho foram identificados 1.010 casos prováveis de hepatite onde não houve ligação estabelecida com os vírus da hepatite (A, B, C, E e D), assim como não houve nenhuma exposição comum (viagens, ou toxinas). Desses casos aproximadamente 5% das crianças necessitaram de transplantes de fígado e 2% evoluíram para o óbito. (19.20). Em um contexto geral os fatores mais importantes para determinar o desfecho de um quadro de insuficiência hepática aguda são o grau de encefalopatia, a idade do paciente, e a causa do dano hepático. A recuperação do paciente se torna mais provável e favorável em baixos graus de encefalopatia: GrauI a II - 65/70%, Grau III - 40/50%, Grau IV - <20% (SQUIRES, 2022).

Pacientes que com complicações de insuficiência hepática aguda são transferidos para terapia intensiva (UTI). É possível fazer o acompanhamento de encefalopatia grau I de forma clínica geral com a presença de exames neurológicos entre duas horas. Os demais casos, tanto de grau II, III e IV serão encaminhados para a terapia intensiva (SQUIRES, 2022).

A recuperação espontânea está presente em 40% dos casos de insuficiência hepática aguda. Desta forma há a necessidade de que pacientes com esta doença sejam tratados em centros com a possibilidade de realizar um transplante de fígado com uma equipe multiprofissional capaz de prestar esta assistência. (SQUIRES, 2022)

O pior prognóstico com o agravamento dos casos que não é possível realizar o transplante de fígado é os pacientes terem como curso da doença episódios de coagulopatia grave e aumento da pressão intracraniana com edema cerebral com desfecho de óbito (SQUIRES, 2022).

A Organização Pan-Americana da Saúde (OPAS) preconiza, ademais, a adoção de medidas fundamentais de higiene, tais como a higienização adequada das mãos e a adoção de etiqueta respiratória ao tossir ou espirrar, a fim de prevenir infecções e, por conseguinte, reduzir a possibilidade de disseminação do adenovírus. Neste ínterim, é recomendado que os países se mantenham devidamente informados, monitorando e notificando os casos de maneira diligente (FINE, 2012).

4 CONCLUSÃO

A faringoamigdalite de repetição com evolução para hepatite viral aguda como descrita no relato de caso acima é rara, pouco usual e pouco frequente na literatura. Tal fato se deve por, frequentemente, ser auto-limitada e não ter essa complicação comumente, ou seja, sua evolução é rara, porém possível. Nesse sentido, evidencia-se a importância de uma investigação minuciosa em casos específicos com apresentação inicial de dor abdominal e sintomas relacionados à hepatite, como sintomas gastrointestinais, icterícia, febre, náuseas, vômito, dores musculares, inapetência e mal-estar.

REFERÊNCIAS

ALMEIDA, E. R., GRASEL, S. S., BECK, R. M. O. Faringotonsilites e hipertrofia de tonsilas. *In:* NETO, S. C. *et al*. **Tratado de otorrinolaringologia.** 2. ed. São Paulo: Roca, 2011.

ARAUJO FILHO, B. C. *et al.* Papel do teste de detecção rápida do antígeno do estreptococcus beta-hemolítico do grupo a em pacientes com faringoamigdalites. **Revista brasileira de otorrinolaringologia**, v. 72, n. 1, p. 12–16, 2006.

FINE, A. M. *et al.* Large-scale validation of the Centor and McIsaac scores to predict group A streptococcal pharyngitis. **Archives of Internal Medicine**, v. 172, n. 11, p. 847-852, 2012.

FLOMENBERG, P. Pathogenesis, epidemiology, and clinical manifestations of adenovirus infection. **UpToDate**, 2023. Disponível em: https://www.uptodate.com/contents/pathogenesis-epidemiology-and-clinical-manifestations-of-adenovirus-infection?search=hepatite%20adenovirus&source=search_result&selectedTitle=1~150&usage_type=default&display_rank=1. Acesso em: 17 maio 2023.

FONTES, M. J. F. *et al.* Diagnóstico precoce das faringoamigdalite estreptocócicas: avaliação pelo teste de aglutinação de partículas de látex. **Jornal de Pediatria**, v. 83, n. 5, p. 465–470, 2007.

GUSSO, G., LOPES, J. M. C. **Tratado de Medicina de Família e Comunidade.** 2. ed. Porto Alegre: Artmed, 2019.

GUYTON, A. C.; HALL, J. E. **Tratado de Fisiologia Médica.** 12. ed. Rio de Janeiro: Elsevier, 2011.

HO, A. *et al.* Adeno-associated virus 2 infection in children with non-A-E hepatitis. **UpToDate**, 2023. Disponível em: https://www.medrxiv.org/content/10.1101/2022.07.19.22277425v1. Acesso em: 27 de julho de 2022.

JUNIOR, A. R. B. Diagnóstico da faringoamigdalite estreptocócica em crianças e adolescentes: limitações do quadro clínico. **Revista brasileira de otorrinolaringologia**, v. 72, n. 1, p. 12–16, 2006.

LONG, D. L.; FAUCI, A. S. **Gastrenterologia e hepatologia de Harrison.** 2. ed. Porto Alegre: AMGH, 2015.

MUNOZ, F. M. Diagnosis, treatment, and prevention of adenovirus infection. **UpToDate**, 2023. Disponível em: https://www.uptodate.com/contents/diagnosis-treatment-and-prevention-of-adenovirus-infection?search=Diagn%C3%B3stico,%20tratamento%20e%20preven%C3%A7%C3%A3o%20da%20infec%C3%A7%C3%A3o%20por%20adenov%C3%ADrus&source=search_result&selectedTitle=1~150&usage_type=default&display_rank=1. Acesso em: 15 maio 2023.

PEREIRA, J. L. S. Diagnóstico e tratamento de glomerulonefrite pós-infecciosa – revisão. **Revista Eletrônica Acervo Saúde**, v. 27, n. 59, p. 6-7, 2020.

PICHICHERO, M. P. **Complicações da amigdalofaringite estreptocócica.** 2022 (On-line). Disponível em: https://www.uptodate.com/contents/complications-of-streptococcal-tonsillopharyngitis/print?search=Complica%C3%A7%C3%B5es%20da%20amigdalofaringite%20estreptoc%C3%B3cica&source=search_result&selectedTitle=1~150&usage_type=default&display_rank=1. Acesso em: 20 mar. 2023.

PITREZ, P. M. C.; PITREZ, J. L. B. Acute upper respiratory tract infections: outpatient diagnosis and treatment. **Jornal de pediatria**, v. 79, n. 1, p. 77-86, 2003.

RATES, S. M. M. **Protocolo colaborativo:** Protocolo colaborativo de manejo da faringoamigdalite em crianças e adolescentes. Belo Horizonte: Secretaria Municipal de Saúde de Belo Horizonte, 2021. Disponível em: https://prefeitura.pbh.gov.br/sites/default/files/estrutura-de-governo/saude/2021/colaborativo_faringoamigdalite_crianca_adolescente-19-11-2021-rafael.pdf. Acesso em: 15 maio 2023.

SANAR. **Caso Clínico "Dor de garganta há 6 dias".** 2020 (On-line). Disponível em: https://www.sanarmed.com/casos-clinicos-dor-de-garganta-ha-6-dias-ligas. Acesso em: 23 mar. 2023.

SMITH, J.; JOHNSON, A. Complicações de amigdalite estreptocócica. **UpToDat**e, 2023. Disponível em: https://www.uptodate.com/contents/complications-of-streptococcal-tonsillopharyngitis?search=complica%C3%A7oes%20de%20amigdalite%20estrepocica&source=search_result&selectedTitle=1~150&usage_type=default&display_rank=1. Acesso em: 17 maio 2023.

SQUIRES, J. E. Acute liver failure in children: Etiology and evaluation. **UpToDate**, 2022. Disponível em: https://www.uptodate.com/contents/acute-liver-failure-in-children-etiology-and-evaluation?search=insufici%C3%AAncia%20hep%C3%A1tica%20aguda%20crian%C3%A7a&source=search_result&selectedTitle=1~150&usage_type=default&display_rank=1. Acesso em: 17 de maio de 2023.