UNIVERSIDADE DO SUL DE SANTA CATARINA
LUIZ FERNANDO PEREIRA PICKLER

# APARELHOS DE EXPANSÃO RÁPIDA DA MAXILA: HAAS, HYRAX E MCNAMARA

Tubarão
2019

**LUIZ FERNANDO PEREIRA PICKLER**

# APARELHOS DE EXPANSÃO RÁPIDA DA MAXILA: HAAS, HYRAX E MCNAMARA

Trabalho de Conclusão de Curso apresentado ao Curso de Odontologia da Universidade do Sul de Santa Catarina como requisito parcial à obtenção do título de Cirurgião-Dentista.

Orientador: Prof. Henrique Damian Rosário, PhD.

Tubarão

2019

**LUIZ FERNANDO PEREIRA PICKLER**

**APARELHOS DE EXPANSÃO RÁPIDA DA MAXILA: HAAS, HYRAX E MCNAMARA**

Este Trabalho de Conclusão de Curso foi julgado adequado à obtenção do título de Cirurgião-Dentista e aprovado em sua forma final pelo Curso de Odontologia da Universidade do Sul de Santa Catarina.

Tubarão, 18 de novembro de 2019.

Professora e Presidente da banca Graciela Talhetti Brum, MSc.
Universidade do Sul de Santa Catarina

Professor Aires Antônio de Sousa Junior, Esp.
Universidade do Sul de Santa Catarina

Professor Wladimir Vinicios Pimenta, MSc.
Universidade do Sul de Santa Catarina

## AGRADECIMENTOS

Agradeço a Deus por me conduzir com fé e esperança, me dando a força e coragem necessárias para a realização dos meus objetivos.

Aos meus pais Jucélio e Lucineide, por serem exemplos de dedicação e amor aos seus filhos. Muitas vezes abriram mão de seus próprios sonhos para que eu realizasse os meus.

À minha irmã Laize, por me apoiar nessa caminhada.

Aos meus familiares, por tudo o que fizeram para que eu chegasse até aqui e por demonstrarem o valor da união e do respeito.

À minha dupla e grande amiga Larissa, por me acompanhar ao longo destes anos, me inspirando a buscar sempre o meu melhor através de sua dedicação.

Aos meus amigos, os quais sou extremamente grato pela amizade construída ao longo da graduação. Com vocês descobri o verdadeiro significado da amizade. Jamais me esquecerei de vocês.

Ao Professor Henrique, por ter aceito o convite para ser meu orientador. Pela compreensão e humildade em compartilhar seus conhecimentos, e por todo o suporte no pouco tempo que lhe coube para a realização deste trabalho.

A todos que direta ou indiretamente fizeram parte da minha formação, o meu muito obrigado!

*“Se consegui ver mais longe é porque estava aos ombros de gigantes”. (Isaac Newton)*

**RESUMO**

A atresia maxilar é uma das alterações craniofaciais mais comuns e, atualmente, um dos métodos de tratamentos mais aceitos em pacientes jovens é a Expansão Rápida da Maxila (ERM). Esse procedimento foi possível a partir do desenvolvimento de aparelhos disjuntores, como o de Haas, Hyrax e McNamara. Assim, por meio de uma revisão de literatura com abordagem qualitativa, o presente estudo teve como objetivo conhecer o histórico e mecanismo de ação dos disjuntores de Haas, Hyrax e McNamara, suas indicações na ortodontia e estabelecer possíveis diferenças e resultados entre os aparelhos expansores apresentados. Foram utilizadas as bases de dados *PubMed*, *LILACS*, *Web of Science*, *Science Direct*, *Scopus*, além de buscas em literatura cinzenta como no Google Acadêmico e *Open Grey*. Foram selecionados trabalhos em português, inglês e espanhol, sem restrição quanto ao período de publicação. Os resultados mostraram que a ERM aconteceu de forma satisfatória em todos os aparelhos apresentados, com maiores efeitos ortopédicos no aparelho de Hyrax. Os efeitos deletérios tendem a diminuir na fase de contenção e são compensados pelo padrão de crescimento facial. Há potencial de induzir alterações na microbiota e no grau de mineralização, porém, sem sair da normalidade. A ERM resulta em um aumento de espaço intranasal o que se mostra vantajoso uma vez que atresia maxilar pode estar associada a problemas respiratórios. Concluiu-se, assim, que o aparelho do tipo Hyrax mostrou maiores efeitos ortodônticos. Estas diferenças podem não influenciar o resulto clínico final, uma vez que todos os aparelhos analisados foram eficientes, com resultados semelhantes, na expansão transversal da maxila.

Palavras-chave: Expansor de Haas. Expansor de Hyrax. Expansor de McNamara. Expansão Maxilar.

**ABSTRACT**

Maxillary constriction is a common craniofacial deformity. Nowadays the most accepted treatment in young patients for this problem is Rapid Maxillary Expansion (RME). This procedure became possible by the development of devices such as Haas, Hyrax and McNamara. This study aimed to describe the history and the mechanism of Haas, Hyrax and McNamara expanders, their indications and to clarify possible differences and results between these devices. Searches in databases such PubMed, LILACS, Web of Science, Science Direct, Scopus were performed. Searches in Gray literature (Google Scholar and Open Gray) were included either. Studies were selected in Portuguese, English and Spanish, without period restriction. The results showed that the RME was satisfactory in all presented devices, with greater orthopedic effects presented by Hyrax device. Deleterious effects tend to decrease in the retention phase and are modulated by growth pattern. It was found that there is potential to induce changes in microbiota and degree of mineralization, but with no clinical repercussion. ERM increased intranasal volume, which is advantageous since maxillary constriction may be associated with respiratory problems. Thus, it was concluded that the Hyrax appliance showed greater orthodontic effects. These differences may not influence the final clinical outcome, since all analyzed devices were efficient, with similar results, in the maxillary transverse expansion.

Keywords: Haas expander. Hyrax expander. McNamara expander. Maxillary expansion.

## LISTA DE ILUSTRAÇÕES

Figura 1 – Aspectos inicial (No. 1.) e após a instalação do parafuso (No. 2.) no arco superior da paciente.
Fonte: Angell (1860) .....13
Figura 2 – Dispositivo utilizado por Angell na expansão.
Fonte: Angell (1860) .....14
Figura 3 – Aparelho expansor de Haas e chave de ativação.
Fonte: Haas (1961) .....14
Figura 4 – Antes (A) e após (B) a ativação do aparelho Hyrax.
Fonte: Biederman e Chem (1973) ..... 16
Figura 5 – Aparelho de McNamara com gancho para máscara facial instalado em dentição mista ou permanente.
Fonte: McNamara (1987) .....17

**SUMÁRIO**

**1 INTRODUÇÃO ..... 9**
**2 OBJETIVOS ..... 10**
2.1 GERAL ..... 10
2.2 ESPECÍFICOS ..... 10
**3 METODOLOGIA ..... 11**
**4 REFERENCIAL TEÓRICO ..... 12**
4.1 HISTÓRICO ..... 12
4.2 DESENVOLVIMENTO ..... 16
**5 DISCUSSÃO ..... 25**
**6 CONCLUSÃO ..... 28**
**REFERÊNCIAS ..... 29**

# 1 INTRODUÇÃO

A atresia maxilar é um dos problemas mais comuns na região craniofacial, gerando implicações estéticas e funcionais. Está caracterizada pela discrepância da maxila em relação à mandíbula devido a um estreitamento da arcada superior, podendo acarretar em uma mordida cruzada anterior ou posterior unilateral ou bilateral. Além disso, pode ser associada a um palato profundo e ovalado, disfunções respiratórias, apinhamento dentário e aumento do corredor bucal durante o sorriso. Para a correção da atresia maxilar, um dos métodos utilizados é a Expansão Rápida da Maxila (ERM), que busca a expansão maxilar com o auxílio de aparelhos expansores. Tais aparelhos exercem pressão nos ossos maxilares com força suficiente para o rompimento da sutura palatina mediana e consequente aumento do perímetro do arco (BERGAMASCO, 2015).

Os estudos publicados por Angell, em1860, relataram o uso de um parafuso ligado a anéis presos aos pré-molares, buscando o aumento do espaço presente no arco superior, trazendo novas possibilidades para o tratamento da atresia do arco. Mais de um século depois, Haas (1961) desenvolveu o primeiro aparelho expansor, amplamente difundido e aceito na ortodontia. Tal aparelho era composto por bandas apoiadas em 4 dentes, ligadas a um parafuso expansor por uma estrutura metálica, e com um recobrimento acrílico na região do palato para uma melhor distribuição das forças. A partir da aceitação da técnica de ERM foram desenvolvidos diferentes aparelhos, como o expansor proposto por Biederman e Chem em 1973, que se diferenciava do expansor de Haas por não contar com o apoio em acrílico do palato, possibilitando a higienização nesta região. Esse aparelho foi batizado como expansor de Hyrax. Outro expansor que obteve destaque foi o proposto por McNamara em 1987, que contava com um recobrimento oclusal em acrílico colado aos dentes, e assim como o expansor de Haas, acabou levando o nome do criador.

Tais aparelhos expansores podem ser utilizados na dentição decídua, mista e permanente, tendo resultados mais previsíveis em pacientes jovens devido a maior facilidade com que se obtém o rompimento da sutura palatina mediana. Contudo, por apresentarem diferentes caraterísticas, possivelmente têm diferentes indicações e resultados, apesar de buscarem um mesmo objetivo final, a ERM.

Assim, o objetivo do presente trabalho é verificar, com base na literatura, os resultados e diferenças entre os aparelhos expansores de Haas, Hyrax e McNamara. Após uma pequena perspectiva histórica da expansão maxilar, serão identificadas as principais indicações e contraindicações da ERM com os diferentes aparelhos.

# 2 OBJETIVOS

## 2.1 GERAL

Por meio de uma revisão de literatura apresentar os principais aspectos sobre os aparelhos disjuntores de Haas, Hyrax e McNamara.

## 2.2 ESPECÍFICOS

1. Conhecer o histórico dos aparelhos disjuntores de Haas, Hyrax e McNamara;
2. Conhecer o mecanismo de ação dos aparelhos disjuntores de Haas, Hyrax e McNamara;
3. Avaliar, com base na literatura, as indicações na Ortodontia dos aparelhos disjuntores Haas, Hyrax e McNamara;
4. Estabelecer as diferenças de ação e resultado dos aparelhos Haas, Hyrax e McNamara.

# 3 METODOLOGIA

O presente estudo foi realizado no período de agosto a novembro de 2019 e consiste em uma abordagem qualitativa a partir de uma revisão de literatura acerca do tratamento ortodôntico com expansores maxilares.

Para a realização do trabalho foram selecionados artigos científicos em português, espanhol e inglês, sem restrição ao período de publicação, que comtemplaram o tema em questão, publicados nas bases de dados *PubMed, LILACS, Web of Science, Science Direct* e *Scopus.* Além disso, também foram realizadas buscas em literatura cinzenta, como no Google Acadêmico e *Open Grey.* As palavras-chave utilizadas foram: *maxillary expansion*, *Haas expander*, *Hyrax expander* e *McNamara expander*.

# 4 REFERENCIAL TEÓRICO

## 4.1 HISTÓRICO

Angell descreveu, em um artigo publicado em 1860, um aparelho com o qual obteve sucesso na separação dos ossos maxilares, algo inédito à época. Até aquele momento, um dos tratamentos comuns da atresia do arco, quando constatada, era a extração dos primeiros ou segundos pré-molares, assim que irrompessem, o mais cedo possível. O autor utilizou o aparelho em uma paciente de 14 anos com atresia maxilar, adaptando-o à lingual dos pré-molares por meio de um anel conectado a um protótipo de parafuso expansor. O anel foi fabricado em ouro para evitar injúrias ao esmalte dental. A paciente foi orientada a ativar duas vezes ao dia, de maneira suficiente para manter uma pressão constante sobre os dentes. Após 2 semanas, foi possível observar a formação de um diastema entre os incisivos centrais sugerindo um rompimento da sutura palatina mediana e acarretando no aumento do perímetro do arco com consequente ganho do espaço presente (Figura 1). Posteriormente, iniciou-se a fase de alinhamento dos dentes no arco através da mesialização dos incisivos e distalização dos pré-molares, utilizando o espaço ganho para o reposicionamento ortodôntico do canino.

Figura 1 – Aspectos inicial (No. 1.) e após a instalação do parafuso (No. 2.) no arco superior da paciente.

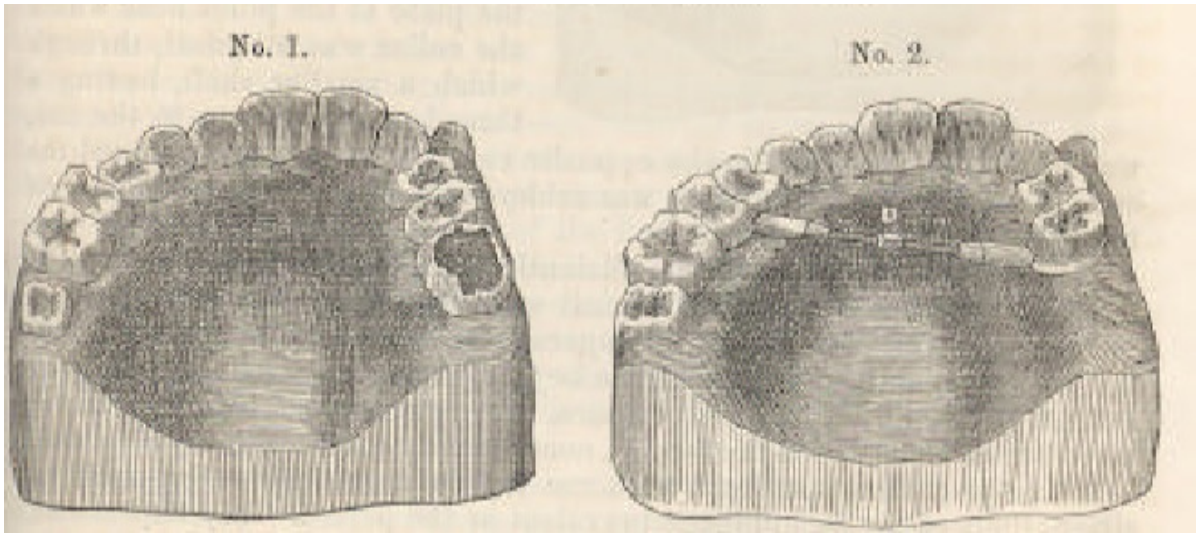


Fonte: Angell (1860)

Segundo o autor, o espaço obtido deveria ser assegurado até a completa erupção e desenvolvimento dos dentes em questão. Tal aparelho (Figura 2) oferecia poucas limitações à

articulação e realizava a expansão rapidamente, sendo gratificante tanto para o paciente quanto para o cirurgião-dentista (ANGELL, 1860).

Figura 2 – Dispositivo utilizado por Angell na expansão.

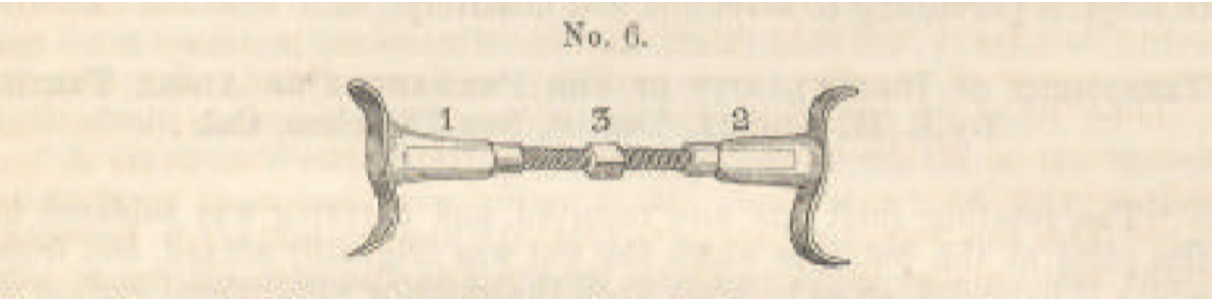


Fonte: Angell (1860)

Haas, em 1961, realizou um trabalho com o objetivo de avaliar a possibilidade da abertura da sutura palatina mediana e suas consequências a estruturas nasais e orais adjacentes. Inicialmente, realizou a expansão em 6 porcos, e outros 2 foram utilizados como controle. Os expansores foram fixados na superfície lingual de 4 dentes de cada lado do arco dentário. O período de acionamento foi de 10 dias, sendo o aparelho ativado 7 vezes com 1,8 mm (milímetros) de expansão por ajuste, resultando numa expansão total de 12 a 15 mm. Para avaliar os resultados, o autor utilizou modelos de gesso, coloração vital dos ossos, cefalometria e dissecação de amostras de tecido (HAAS, 1961).

Figura 3 – Aparelho expansor de Haas e chave de ativação.

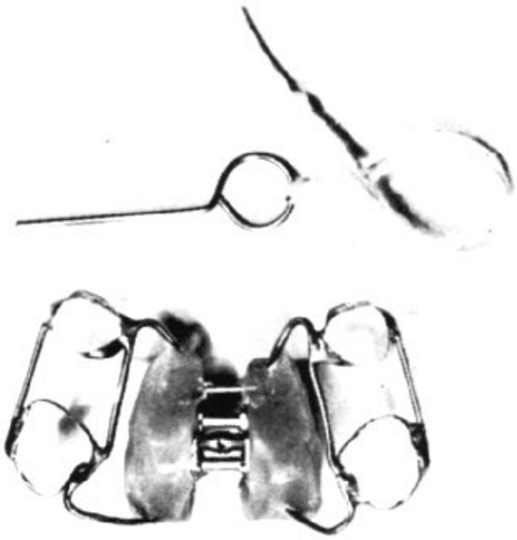

Fonte: Haas (1961)

Ao longo da pesquisa, os animais aparentemente apresentaram pouca ou nenhuma dor, e a maxila, pouca resistência à expansão. O crescimento ósseo ocorreu rapidamente, fechando totalmente a lacuna em 5 semanas em um dos animais, ocorrendo a neoformação óssea em direção à linha média. Houve um aumento de 15 mm no arco superior após a expansão e os dentes mandibulares tenderam a seguir a maxila mesmo sem qualquer força direta do aparelho. Constatou-se assim, que a expansão da maxila causou aumento significativo do arco dental maxilar (HAAS, 1961).

A partir desses resultados, Haas (1961) selecionou 10 pacientes, 5 homens e 5 mulheres, com idades entre 5 e 18 anos, para um estudo clínico. Foram confeccionados modelos de estudos e análises cefalométricas frontal e lateral. O aparelho disjuntor foi confeccionado através de bandas posicionadas nos primeiros molares permanentes e primeiros pré-molares ou primeiros molares decíduos. Deste modo, realizou-se a moldagem com as bandas em posição e o molde para confecção do aparelho. As bandas foram removidas e inseridas no molde para a obtenção do modelo de gesso com as mesmas em posição. As barras de conexão foram soldadas por lingual e os parafusos expansores foram posicionados no centro do palato, perpendicular à sutura palatina mediana, com auxílio de placa de cera. Feito isso, adicionou-se o acrílico para confecção do palato dividido, incluindo as barras de fixação, que após o tempo de cura foi retirado do modelo para a realização dos acabamentos. O aparelho foi cimentado e foram dadas as devidas orientações em relação ao acionamento do aparelho utilizando-se a chave de ativação amarrada à uma corda, a fim de evitar a deglutição da mesma. Com o objetivo de treinar o paciente, pediu-se que ele ativasse o aparelho dando ¼ de volta de anterior para posterior, a cada 5 minutos, até que ocorresse a volta completa. O paciente deveria repetir esse procedimento nos períodos da manhã e da noite. O profissional realizou também um acompanhamento junto ao paciente nos intervalos de 10, 14, 18 e 21 dias. A ativação deveria ser interrompida no momento em que a maxila atingisse a expansão desejada. Após a expansão, por um período de 6 meses, o aparelho deveria ser utilizado como retentor para que então ocorresse a neoformação óssea. Na mesma sessão em que o era removido, realizava-se a instalação de uma contenção palatina feita em acrílico.

Haas (1961) concluiu que a abertura da sutura palatina mediana ocorre com pouca ou nenhuma dor e que promove um aumento do espaço intranasal e rebaixamento do palato. Além disso, a rápida neoformação óssea na região da abertura garante a permanência do espaço obtido no arco. Em relação ao estudo em animais, concluiu que há uma flexão lateral dos processos alveolares e que a separação dos processos palatinos ocorre da parte inferior para a superior até atingir a cavidade nasal. Também foi possível perceber que as raízes dos incisivos

centrais tendem a divergir mais que as coroas devido a presença de fibras transeptais. Apenas no processo de estabilização, enquanto as raízes continuam a divergir, as coroas dos incisivos convergem. Por fim, a mandíbula tende a acompanhar a expansão da maxila mesmo sem sofrer ação direta do aparelho, provavelmente devido à alteração nas forças de oclusão, à mudança no equilíbrio entre língua e musculatura bucal e ao posicionamento mais inferior da língua devido a espessura do aparelho.

Com a aceitação da técnica de ERM, Biederman e Chem, em 1973, publicaram um artigo que descreveu a utilização de um aparelho com os mesmos princípios do proposto por Haas (1961), porém, sem a cobertura de acrílico recobrindo o palato.

O protocolo utilizado por Biederman e Chem foi proposto da seguinte forma: após a instalação do disjuntor de Hyrax, o paciente ativaria 3 vezes, com ¼ de volta por ativação, a cada 5 ou 10 minutos, com o intuito de orientar o paciente. Então, ele deveria realizar a ativação com ¼ de volta, duas vezes ao dia, sendo uma pela manhã e outra pela noite, por um período de 2 semanas (Figura 4). Após a confirmação da disjunção, se iniciaria um período de 3 meses em que o aparelho atuaria como contenção e seria removido só após esse tempo (BIEDERMAN; CHEM, 1973).

Figura 4 – Antes (A) e após (B) a ativação do aparelho Hyrax.

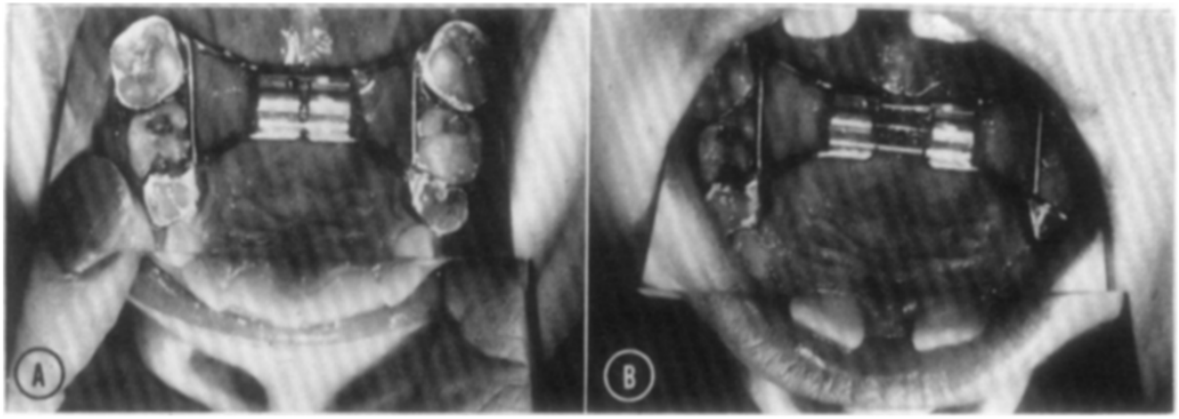


Fonte: Biederman e Chem (1973).

Em 1987, James A. McNamara propôs o uso de um aparelho de ERM para ser associado à máscara facial no tratamento da má oclusão esquelética de classe III (Figura 5) (McNAMARA, 1987).

Figura 5 – Aparelho de McNamara com gancho para máscara facial instalado em dentição mista ou permanente.

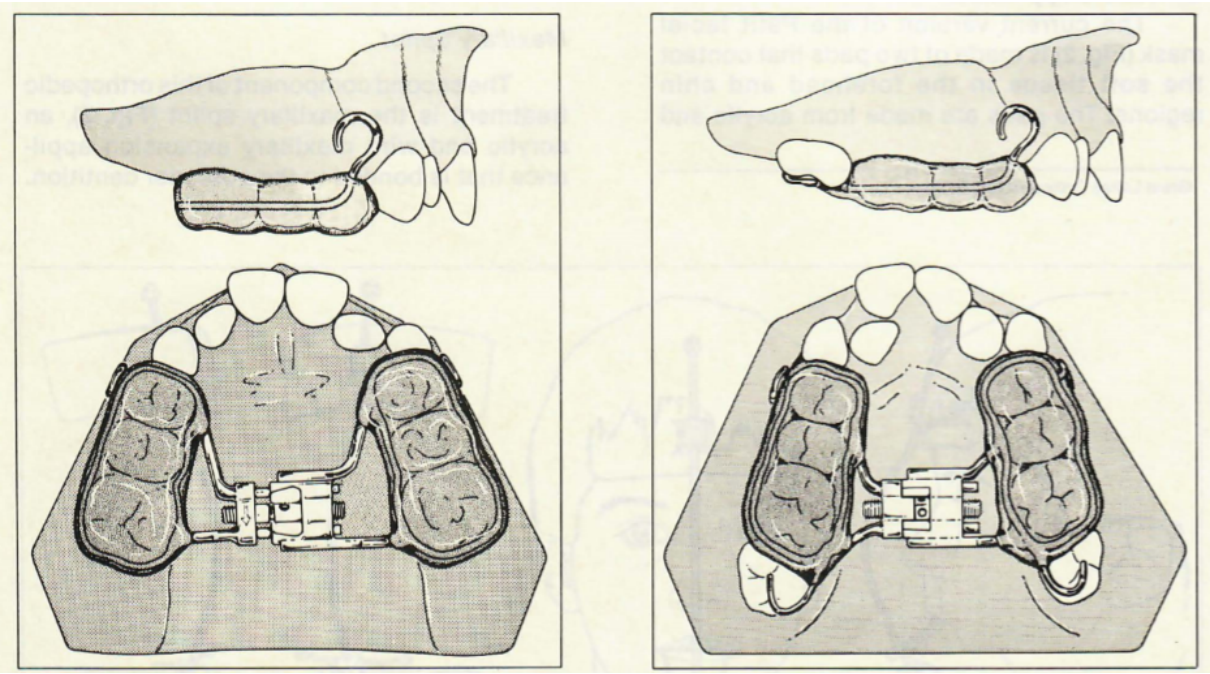

Fonte: McNamara (1987).

## 4.2 DESENVOLVIMENTO

Baratieri e colaboradores (2010) avaliaram os efeitos transversais imediatos da ERM através de tomografia computadorizada de feixe cônico. A amostra foi composta por 17 crianças, com média de idade de 10 anos, com má oclusão de classe II divisão 1 e deficiência transversal da maxila. Todos os pacientes utilizaram o expansor de Haas ativando-o com ¼ de volta, duas vezes ao dia, até que se observasse a sobrecorreção nos dentes posteriores. A fase ativa durou de 2 a 3 semanas. Ao fim deste período, o parafuso foi estabilizado e o aparelho foi mantido por 6 meses na fase de contenção. As tomadas tomográficas foram realizadas na fase pré-tratamento (T1), imediatamente após estabilização do parafuso expansor (T2) e ao fim do período de contenção (T3). Em todos os pacientes a abertura da sutura palatina foi confirmada clinicamente com abertura da sutura palatina mediana e formação de diastema interincisivos entre o terceiro e o quinto dia. Após a estabilização do parafuso, todas as medidas transversais tiveram um aumento expressivo com aumento da largura basal, alveolar e dentária. Houve deslocamento da maxila para baixo devido ao centro de resistência estar localizado acima do ponto de aplicação de forças, com consequente inclinação vestibular dento-alveolar. Comparando as tomadas de T2 e T3 verificou-se a manutenção no incremento na largura basal

e alveolar com diminuição expressiva da inclinação dentária e consequente diminuição da largura dentária, comprovando assim, o movimento de translação dos dentes de ancoragem na ERM.

M. Rossi, A. Rossi e Abrão (2011) verificaram as alterações verticais e sagitais após ERM com o expansor de McNamara. A amostra foi composta por 26 crianças, com média de idade de 8,7 anos (variando entre 6,9 e 10,9 anos) e mordida cruzada esquelética posterior. O protocolo de ativação foi de ¼ de volta, a cada 12 horas, até a obtenção da sobrecorreção, momento em que o parafuso foi imobilizado e o aparelho foi mantido por uma média de 3,4 meses. Ao final deste período, os indivíduos passaram a usar uma contenção móvel por um tempo médio de 6,3 meses. Foram feitas telerradiografias em norma lateral no início do tratamento e após 6 meses da sua remoção. Não houve alterações sagitais prejudiciais significativas ao final do tratamento. Ocorreu um pequeno aumento vertical (provavelmente transitório) verificado por 5 das 11 medidas cefalométricas avaliadas, semelhante a encontrados em aparelhos bandados. A maxila se deslocou para baixo sem alterar o padrão de crescimento ou inclinação mandibular. A ERM com o aparelho expansor de McNamara não causou alterações esqueléticas prejudicais.

Rossi, Stuani e Silva (2010) avaliaram as alterações cefalométricas verticais e anteroposteriores associadas à ERM com o aparelho expansor de McNamara. A amostra foi composta de 25 crianças com idades entre 6 e 11 anos (média de 8 anos e 5 meses), portadores de mordida cruzada posterior esquelética. Foram feitas tomadas cefalométricas em norma lateral antes do início do tratamento e após a remoção do aparelho expansor. O protocolo de ativação foi de ¼ de volta, a cada 12 horas, até que se observasse a sobrecorreção com as cúspides palatinas dos dentes superiores posteriores ocluindo nas cúspides vestibulares dos seus antagonistas. O parafuso foi então imobilizado com resina acrílica e o aparelho expansor foi utilizado como contenção na fase passiva. O período médio de ativação foi de 20 dias (variando de 14 a 26 dias) e a fase de contenção, de 107 dias (variando entre 90 e 124 dias). Após a remoção do aparelho expansor, os pacientes utilizaram uma contenção removível por 6 meses. O expansor de McNamara mostrou-se eficiente na correção da mordida cruzada posterior e atresia maxilar. Não houve alterações anteroposteriores ou verticais estatisticamente significantes, sendo que, caso seja necessário o avanço maxilar ou aumento da dimensão vertical, deve-se buscar mecânicas e aparelhos específicos.

Barreto e colaboradores (2005) avaliaram alterações transversais e verticais da maxila por meio de telerradiografias em norma frontal póstero-anterior (possível devido ao método de padronização, permitindo que as alterações do posicionamento da cabeça não

interferissem nas mensurações verticais) realizadas antes e após expansão. A amostra foi composta de 20 pacientes com idades entre 7 e 11 anos e mordida cruzada posterior uni ou bilateral. Para a ERM foi utilizado o aparelho Hyrax. Os pacientes foram orientados a ativar o aparelho com ¼ de volta, duas vezes ao dia, até que fosse observada a sobrecorreção dos dentes posteriores. Foram constatados efeitos ortopédicos com o aumento da largura maxilar e efeitos ortodônticos com a inclinação dos molares superiores para vestibular. Também ocorreu aumento da largura da cavidade nasal.

Furtado e colaboradores (2018) avaliaram as alterações esqueléticas e dentárias após ERM com o aparelho de Hyrax por meio de tomografia computadorizada de feixe cônico. A amostra foi composta por 10 pacientes com média de idade de 12,5 anos (variando entre 10 e 14 anos) com atresia maxilar e má oclusão de classe I ou II divisão 1. Foram feitas tomadas antes e 120 dias após a ERM. O protocolo de ativação do aparelho foi de ¼ de volta, a cada 12 horas, até que ocorresse a sobrecorreção dos dentes posteriores. Neste momento, o parafuso expansor foi imobilizado e o aparelho, mantido por 4 meses. Inicialmente, não houve aumento significativo transversal da maxila e no palato duro externo. Este resultado pode ser explicado pela menor expansão necessária no tipo de amostra, que possuía apenas atresia maxilar, enquanto em outros estudos uma maior expansão era necessária devido a presença de mordida cruzada posterior. Além do efeito discreto no palato duro e nas estruturas basais da maxila, verificou-se um aumento significativo na largura da maxila e no nível das cristas ósseas alveolares bucais e a largura da arcada dentária e inclinação dos dentes de ancoragem. Houve também a diminuição da espessura da tabula óssea vestibular nos pré-molares e molares, porém, só foi estatisticamente significativa nos molares. Não houve alteração na espessura gengival após os 120 dias de ERM. Conclui-se então, que a ERM tem efeitos ortopédicos, ortodônticos e periodontais evidentes, mas que a partir de um tratamento não excessivo e à curto prazo, não causa maiores alterações gengivais.

Ferreira e colaboradores (2007) avaliaram os efeitos dentais e esqueletais após ERM utilizando o aparelho de Hyrax. Foram avaliadas radiografias cefalométricas em norma lateral de 30 crianças com idades de 6 a 12 anos e 6 meses (média de 7 anos e 8 meses) e necessidade de expansão maxilar. A amostra foi comparada a um grupo controle que não recebeu tratamento. Após a instalação do expansor Hyrax, os pacientes seguiram um protocolo de ativação do aparelho de ¼ de volta, a cada 12 horas, até a obtenção da sobrecorreção nos dentes posteriores. O parafuso expansor foi então imobilizado e o aparelho foi mantido por 4 meses na fase passiva. Ao fim deste período, o aparelho foi removido e os pacientes passaram a usar contenção removível. Após realizadas as análises, verificou-se que apenas a variável Co-

A apresentou diferença estatística significante segundo o teste T de *Student*, com média de 4,123 no grupo controle e 1,887 no grupo tratado, demonstrando que não houve efeito deletério do tratamento em relação ao padrão de crescimento. As alterações verticais, observadas após a disjunção, não são permanentes, e os efeitos deletérios causados pela ERM são compensados a médio e longo prazo pelo padrão de crescimento facial. Em aparelhos expansores bandados geralmente observa-se um deslocamento para baixo e para trás da mandíbula, porém, verificou-se que tal deslocamento não se demonstrou estável.

Araújo (2018) avaliou os efeitos dentoesqueléticos da ERM utilizando os aparelhos de Haas e Hyrax. A amostra foi composta por 45 crianças, com idade entre 7 e 12 anos (média de 9,3 anos), em fase de dentadura mista. Os pacientes apresentavam mordida cruzada uni ou bilateral ou atresia maxilar. A amostra foi dividida aleatoriamente em 2 grupos. O grupo 1 utilizou o aparelho Hyrax (n = 24) e o grupo 2, o de Haas (n = 21). O protocolo de ativação foi de ¼ de volta, a cada 12 horas por dia, até que atingisse 8 mm de expansão. Foram feitas tomografias computadorizadas de feixe cônico no início do tratamento e 6 meses após sua remoção. Os resultados demonstraram que ocorreu uma maior redução na tábua óssea vestibular na região de 1° molar no grupo que utilizou o expansor de Haas. Na tábua óssea lingual, o maior incremento foi no grupo de Hyrax. A expansão foi decrescente em direção superior, com alterações ortodônticas semelhantes na largura intercristais e na largura do arco entre os grupos. Já os efeitos ortopédicos foram maiores no expansor Hyrax. Um aumento significativo na largura da cavidade nasal foi verificado na região posterior, sendo que no grupo Hyrax tal aumento foi 1,11 mm maior em relação ao grupo Haas. Os aparelhos avaliados demonstraram sua capacidade de promover ganho transversal, porém, o aparelho Hyrax promoveu maior ação ortopédica e maior ganho na cavidade nasal quando comparado ao aparelho de Haas.

Asanza, Cisneros e Nieberg (1997) comparam os efeitos dos aparelhos Hyrax e McNamara em 14 pacientes com idades entre 8 a 16 anos, sendo 7 do sexo masculino e 7 do sexo feminino, e com mordida cruzada posterior. Após a instalação dos aparelhos os pacientes foram orientados a fazer a ativação duas vezes ao dia até que ocorresse a sobrecorreção. O aparelho foi mantido por 3 meses. Foram feitas telerradiografias no pré-tratamento, após a disjunção e ao final do tratamento. O aparelho de McNamara mostrou uma menor movimentação inferior no aspecto posterior do palato (SN-PNS) e menor deslocamento anterior da maxila do que o aparelho Hyrax (S-Apt). O aparelho Hyrax apresentou um maior aumento na altura facial vertical (ANS-Me). Ambos os aparelhos resultaram em inclinação dos dentes posteriores, altamente variável e assimétrica.

Algharbi, Bazargani e Dimberg (2018) analisaram através de uma revisão de literatura se a utilização de diferentes aparelhos expansores acarretava diferentes resultados. A coleta de dados foi realizada em 3 bancos de dados (*PubMed*, *Cochrane Library* e *Web of Science*). Os critérios de inclusão foram: estudos prospectivos controlados e randomizados, com 15 ou mais pacientes de até 18 anos de idade e análise da ERM realizada através de tomografia computadorizada de feixe cônico. A amostra foi composta por 7 artigos que se enquadraram nos critérios de inclusão, de um total de 36 artigos analisados. Quando comparados os aparelhos bandados (como o de Haas e Hyrax) em relação aos colados (como o de McNamara), ambos apresentaram aumento significativo da largura maxilar e inclinação dos dentes de ancoragem. O grupo de aparelhos bandados apresentou maior incremento na largura palatina entre molares em relação aos aparelhos coaldos, porém, esta diferença não resulta em alterações clinicamente significativas. Concluiu-se então que a inclinação dentária foi contraditória entre os artigos analisados e a expansão transversal da maxila ocorre de forma significativa independente do tipo de expansor.

Scanavini e colaboradores (2006) avaliaram as alterações verticais e sagitais após a ERM com os aparelhos expansores de Haas e Hyrax. A amostra foi composta de 31 pacientes, com idades entre 9 e 16 anos, e foi dividida em 2 grupos: o grupo 1 utilizou o aparelho de Hass e o grupo 2, o de Hyrax. Foram feitas telerradiografias de perfil na fase pré-disjunção, imediatamente pós-disjunção e pós-nivelamento, e então foram obtidos os traçados cefalométricos. O protocolo de ativação foi padronizado e os pacientes foram orientados a ativar o aparelho com ¼ de volta a cada 12 horas até que ocorresse a sobrecorreção. A fase ativa durou de 11 a 14 dias em ambos os grupos. O parafuso expansor foi imobilizado e o aparelho, mantido por 90 dias na fase passiva. Ao final deste período, os pacientes utilizaram uma contenção removível por 6 meses. Os autores concluíram que os dois aparelhos, de Haas e de Hyrax, demonstraram capacidade de promover a disjunção rápida da maxila. Avaliando os traçados cefalométricos constatou-se que houve rotação mandibular no sentido horário em ambos os aparelhos. No sentido vertical houve deslocamento inferior na região anterior e posterior da maxila, resultando em aumento da altura facial. Já no sentido sagital ocorreu um deslocamento anterior da maxila em relação à base do crânio após a disjunção, no entanto, sem estabilidade, os valores voltaram aos constatados na fase pré-disjunção. Assim, não houve diferenças que influenciaram diretamente o resultado clínico.

Em um novo estudo, Scanavini e colaboradores (2010) avaliaram a rotação mandibular após disjunção rápida da sutura palatina mediana com os aparelhos de Haas e de Hyrax, utilizando a mesma amostra do trabalho anteriormente descrito. Concluiu-se que ambos

os aparelhos foram efetivos em promover a disjunção da sutura palatina mediana com alterações dento-esqueléticas, que resultaram no aumento da altura facial anteroinferior e no deslocamento inferior da mandíbula. Tais conclusões foram verificadas pela sobreposição das telerradiografias em norma lateral (fase inicial e de pós-disjunção) e pelo aumento expressivo das variáveis NBa.GoMe, SArGO e NS.Gn. Essa rotação da mandíbula no sentido horário, para baixo e para trás manteve-se estável, permanecendo na fase final de nivelamento.

Bramante (2000) comparou, por meio telerradiografias em norma lateral, alterações dentoesqueletais resultantes do uso dos aparelhos de Haas, Hyrax e de McNamara. A amostra foi constituída de 23 pacientes com idades entre 9 anos e 8 meses e 15 anos e 5 meses, com mordida cruzada uni ou bilateral, que utilizaram o expansor de McNamara. Foram feitas tomadas radiográficas nas fases de pré-expansão, imediatamente após expansão e após 3 meses de contenção. Os resultados obtidos foram comparados à um estudo prévio com os aparelhos Hyrax e de Haas, que seguiu os mesmos parâmetros. Imediatamente pós-disjunção, o aparelho expansor de McNamara resultou em um aumento mais expressivo da maxila para anterior em relação aos outros grupos, entretanto, não foi estável, retornando aos valores próximos aos iniciais após a fase de contenção. Houve deslocamento inferior da maxila, girando-a no sentido horário em todos os grupos. Foi constatado um aumento da altura facial anteroinferior ao final do período de contenção em todos os grupos. O autor concluiu que a utilização do aparelho expansor de McNamara para controle e prevenção de alterações verticais e mordida aberta anterior não se justifica devido as poucas alterações obtidas entre os diferentes aparelhos.

Weissheimer (2008) avaliou os efeitos imediatos da ERM no sentido transversal com os aparelhos de Haas e de Hyrax através de tomografia computadorizada de feixe cônico. A amostra foi constituída de 33 indivíduos com média de idade de 10 anos e 9 meses e deficiência maxilar transversal. Esses pacientes foram divididos aleatoriamente em 2 grupos, sendo que: o grupo 1 utilizou o aparelho de Haas e o grupo 2, o de Hyrax. O protocolo de ativação foi de ¼ de volta, duas vezes ao dia, até que o parafuso atingisse 8 mm de abertura. As tomadas tomográficas foram feitas na fase pré-expansão e ao final da fase ativa. A disjunção maxilar gerou um aumento expressivo de todas dimensões transversais maxilares, com uma maior expansão na região anterior. Houve maior efeito ortodôntico e menor efeito ortopédico, com expansão significativa dos processos alveolares e inclinação vestibular discreta dos dentes de ancoragem. Os aparelhos tiveram desempenho semelhante, porém, o aparelho de Hyrax apresentou maior efeito ortopédico quando comparado ao disjuntor de Haas. A quantidade de expansão dentária foi semelhante em ambos os grupos, com uma maior tendência na inclinação dos dentes de ancoragem no aparelho de Haas.

Chang, Mcanamara e Herberguer (1997) avaliaram os efeitos a longo prazo que a ERM pode ter na abertura da mordida anterior e na posição anterior da maxila utilizando o expansor de Haas. A amostra foi composta de 25 pacientes que utilizaram o expansor de Haas ativando-o com ¼ de volta, duas vezes ao dia, e foi comparada a outros 2 grupos. O segundo grupo, composto por 25 pacientes recebeu tratamento convencional. Um grupo controle de 23 indivíduos também foi avaliado. Entre as 10 variáveis analisadas, 8 não apresentaram alterações significativas entre os 3 grupos. As variáveis SNA e MPA apresentaram resultado estatisticamente significante entre os grupos, porém, não se mostrou clinicamente significativa. Os autores concluíram que a ERM utilizada no tratamento das más oclusões de classe I e II não tem efeito expressivo nas dimensões anteroposteriores e verticais da face a longo prazo.

Simões e colaboradores (2009) avaliaram a altura facial anterior após a ERM com os aparelhos de Haas e de Hyrax. A amostra foi composta de 31 pacientes, radiografados na fase pré-disjunção, pós-disjunção e ao final do tratamento utilizando-se telerradiografias em norma lateral. O protocolo de ativação foi o mesmo em ambos os grupos: ¼ de ativação, a cada 12 horas, até que ocorresse a sobrecorreção dos dentes posteriores. Houve modificação na altura facial posterior e anterior com aumento gradativo nas fases de pós-disjunção e ao final do tratamento em ambos os grupos. Também ocorreu um deslocamento da maxila para baixo, sem rotação do plano palatino e deslocamento rotacional da mandíbula no sentido horário, sem diferenças significativas entre os grupos.

Melgaço e colaboradores (2014) desenvolveram uma metodologia para avaliar mudanças transversais em pacientes submetidos a ERM. A amostra foi composta de 31 pacientes com má oclusão de classe I de Angle e divididos em 2 grupos. No grupo 1 foi utilizado o expansor de Haas (17 pacientes) e no grupo 2 o expansor Hyrax (14 pacientes). Foram feitas tomografias computadorizadas de feixe cônico antes da instalação dos aparelhos e 6 meses após estabilização do parafuso expansor. Tanto na maxila quanto na mandíbula ocorreu um aumento no sentido transversal, com aumento na distância entre molares e entre pré-molares em ambos os arcos, sem diferenças significativas entre os grupos.

Woller e colaboradores (2014) avaliaram o comportamento das suturas circundantes à maxila após ERM em crianças em crescimento. A amostra foi composta de 25 pacientes com média de idade de 12,3 anos (variando entre 8,9 e 17,8 anos). Para a expansão foi utilizado o aparelho de Hyrax. O mesmo foi ativado ¼ de volta, a cada 12 horas, até que ocorresse a sobrecorreção dos dentes posteriores. Foram feitas tomografias computadorizadas de feixe cônico antes da instalação do aparelho expansor e após sua última ativação. Ocorreram mudanças nos três planos espaciais, que afetaram as suturas circum-maxilares. Ocorreu a

disjunção da sutura palatina mediana com maior deslocamento da mesma na região anterior. Houve deslocamento na sutura frontonasal para baixo e para frente. Na sutura intermaxilar, que se segue contínua à sutura palatina mediana, houve deslocamento significativo com correlação à quantidade de expansão do aparelho. Não ocorreram inclinações significativas no plano palatino durante a ERM. A sutura zigomaticomaxilar teve deslocamento transversal de suas bordas superiores e inferiores com uma leve movimentação para baixo e para frente. Os achados no estudo foram de encontro ao fato de que a maxila se move para baixo e para frente durante a ERM.

Schneider e colaboradores (2009) analisaram o efeito do uso de disjuntores do tipo Haas e Hyrax sobre a microbiota bucal. Dez pacientes utilizaram disjuntores do tipo Haas e outros 10 utilizaram do tipo Hyrax. Amostras foram coletadas previamente à instalação dos aparelhos e após a remoção do mesmo, 6 meses depois da instalação. Amostras de um grupo controle também foram coletadas. Todas as amostras foram cultivadas e diluídas em 5 diferentes meios de cultura, e foram calculadas as unidades formadoras de colônia por mililitro (UFCs/ml). Sobre o grupo final do aparelho tipo Haas não foram observadas diferenças significativas entre o seu grupo inicial e o grupo controle na ocorrência de bactérias durante o tratamento. Já em relação ao grupo final do aparelho tipo Hyrax, baixos valores de UFCs/ml foram obtidos em 3 dos 5 meios, indicando redução em quantidade e qualidade das bactérias analisadas, em especial as do gênero *Staphylococcus* na sua cavidade bucal. Os autores concluíram que este tipo de tratamento ortodôntico apresenta o potencial de induzir alterações qualitativas e quantitativas na microbiota bucal dos pacientes que a ele se submetem.

Torre e Alárcon (2012) avaliaram as mudanças no fluxo de ar após ERM em crianças respiradoras bucais. A amostra foi composta por 44 crianças, com média de idade de 10,57 anos, respiradoras bucais. O procedimento de expansão utilizou o aparelho de Hyrax, que foi ativado com ¼ de volta, duas vezes ao dia, até a sobrecorreção dos dentes posteriores. O fluxo de ar e a largura maxilar foram avaliadas (por meio de modelos em gesso) no início do estudo, após 6 meses e após 1 ano do final do tratamento. Também foi avaliado o desempenho escolar e comparado com um grupo controle. No início do estudo, as notas dos pacientes com respiração bucal eram mais baixas em relação as do grupo controle. Após o tratamento, as notas do grupo de respiradores bucais aumentaram, não havendo mais diferença quando comparada ao grupo controle. Todas as medidas dentárias avaliadas sofreram incremento e mantiveram-se estáveis após o período de 1 ano. Também houve melhora no fluxo de ar nos pacientes respiradores bucais e ao final do tratamento os resultados foram semelhantes aos do grupo controle. A ERM mostrou-se eficiente no tratamento da constrição maxilar, com melhoras no

fluxo de ar nasal em pacientes respiradores bucais, melhorando também o desempenho escolar destes pacientes.

Kucukkeles e Ceylanoglu (2003) avaliaram a pressão exercida pela língua, lábio e bochecha antes e após o procedimento de ERM. A amostra foi composta por 12 pacientes, com média de idade de 16,5 anos e deficiência maxilar transversal. A expansão foi realizada utilizando o aparelho de Hyrax e os pacientes foram orientados a ativá-lo com ¼ de volta, duas vezes ao dia, até obter a sobrecorreção dos dentes posteriores. A pressão foi medida antes e ao final da fase ativa da expansão maxilar e na fase de retenção (ao final do primeiro, segundo e terceiro mês de retenção). A pressão exercida pelos lábios e bochecha aumentou consideravelmente após expansão e diminuiu gradualmente no período de retenção até chegar a valores semelhantes aos obtidos antes do início da fase ativa. Enquanto isso, a pressão da língua diminuiu significativamente pós-expansão e aumentou gradualmente na fase de contenção, no entanto, não retornou a valores semelhantes aos iniciais ao final do terceiro mês de contenção. Assim, concluiu-se que a pressão dos lábios e bochecha aumentou durante ERM e voltou ao normal até o terceiro mês pós-expansão, enquanto a língua necessitou de mais tempo, não atingindo valores semelhantes aos iniciais no final deste período.

Bakor e colaboradores (2010) avaliaram o grau de mineralização do esmalte dentário e a microbiota cariogênica bucal de pacientes que utilizaram disjuntores maxilares. A amostra foi composta por 20 participantes respiradores bucais com atresia maxilar, com idades entre 9 e 13 anos. A mineralização do esmalte foi medida através do método de detecção da cárie, pela técnica de fluorescência com laser diodo, e a microbiota através da análise de amostras de saliva utilizando o teste *No Caries*®. As coletas foram realizadas antes da instalação do aparelho e antes da sua remoção. Foi utilizado o disjuntor maxilar do tipo Hyrax. A instalação do aparelho resultou em um aumento significativo do grau de desmineralização do esmalte, mas que ficou dentro de níveis considerados sadios. Apenas 15% dos pacientes apresentaram aumento no risco à cárie dentária, enquanto 45% diminuiu este potencial e outros 40% mantiveram inalterados.

# 5 DISCUSSÃO

A atresia maxilar é uma alteração craniofacial caracterizada pela discrepância da maxila em relação à mandíbula, o que geralmente acarreta em uma mordida cruzada posterior unilateral ou bilateral, podendo estar associada a características como palato profundo e ovalado, disfunções respiratórias, apinhamento dentário, aumento do corredor bucal, dentre outras. A partir dos estudos publicados por Angell, em 1860, desenvolveu-se um novo método para o tratamento da atresia maxilar, que até então consistia na exodontia para liberação de espaço na arcada. O método consistia na utilização de um parafuso expansor ligado a cervical dos dentes pilares, que conforme era ativado, passava a exercer força sobre a maxila até que fosse suficiente para causar o rompimento da sutura palatina mediana. Assim, o presente estudo, após uma breve perspectiva histórica, buscou conhecer com base na literatura os efeitos dentoesqueletais, mecanismos de ação e possíveis diferenças no resultado sobre três tipos de aparelhos expansores utilizados na ERM: Haas, Hyrax e McNamara.

O aparelho expansor de Haas mostrou-se eficiente em promover o rompimento da sutura palatina mediana, gerando pouca ou nenhuma dor, com aumento do espaço intranasal, rebaixamento do palato e aumento da largura basal, alveolar e dentária (HAAS, 1961; WEISSHEIMER, 2008; BARATIERI et al., 2010; ALGHARBI; BAZARGANI; DIMBERG, 2018; ARAÚJO, 2018). Em relação às alterações verticais, ocorre um pequeno aumento vertical, provavelmente transitório (SCANAVINI et al., 2006; M. ROSSI; A. ROSSI; ABRÃO, 2011). Também verificou-se o deslocamento da maxila para baixo – devido ao ponto de aplicação de forças estar abaixo do centro de resistência – e inclinação dos dentes avaliados para vestibular, que teve tendência a diminuir ao final do processo de estabilização (BRAMANTE, 2000; SCANAVINI et al., 2006; BARATIERI et al., 2010), no entanto, em outro estudo, a altura vertical teve aumento gradativo desde a fase pós-disjunção até o final do tratamento, o que poderia ser explicado por um padrão de crescimento mais vertical (SIMÕES et al., 2009). Quando comparado ao aparelho de Hyrax, o aparelho de Haas apresentou efeitos ortodônticos menores, principalmente na largura intercristal e do arco, e apresentou maior inclinação vestibular dos molares (ARAÚJO, 2018). Houve modificações semelhantes em ambos os aparelhos, com deslocamento vertical da maxila para baixo e sem rotação. A rotação da mandíbula no sentido horário, para baixo e para trás manteve-se estável, permanecendo na fase final de nivelamento (SCANAVINI et al., 2010).

O aparelho expansor de Hyrax obteve sucesso na disjunção da sutura palatina mediana, resultando no aumento da largura da maxila, do espaço intranasal e da inclinação dos

dentes para vestibular (BIEDERMAN; CHEM, 1973; BARRETO et al., 2005; WEISSHEIMER, 2008; ALGHARBI; BAZARGANI; DIMBERG, 2018; ARAÚJO, 2018; FURTADO et al., 2018). Foi constatado um deslocamento inferior da maxila, que resultou no aumento vertical do terço inferior da face. Tal aumento vertical, assim como o giro da mandíbula para trás e para baixo (BRAMANTE, 2000; SIMÕES et al., 2009), não se mostraram estáveis (SCANAVINI et al., 2006). Efeitos deletérios, como a inclinação vestibular dos dentes pilares, foram compensadas pelo padrão de crescimento (FERREIRA et al., 2007; FURTADO et al., 2018). A lacuna causada pela disjunção foi menor na região posterior devido a maior resistência encontrada nesta região (BIEDERMAN; CHEM, 1973). Os efeitos ortopédicos do aparelho de Hyrax comparados aos de McNamara e de Haas foram mais expressivos, com maior aumento do espaço intranasal e menor inclinação vestibular dos dentes de ancoragem (WEISSHEIMER, 2008; ARAÚJO, 2018).

O aparelho expansor de McNamara gerou alterações esqueléticas e dentárias (ALGHARBI; BAZARGANI; DIMBERG, 2018), levando a maxila a uma posição mais anterior e com mudança na inclinação e no trajeto de irrupção dos dentes tanto na maxila quanto na mandíbula. Quando comparado aos aparelhos de Haas e de Hyrax, inicialmente mostrou um maior deslocamento para anterior da maxila, mas, retornou a valores próximos dos iniciais ao fim da fase contenção (ASANZA; CISNEROS; NIEBERG, 1997; BRAMANTE, 2000). Ainda em relação aos aparelhos bandados o aparelho de McNamara apresentou menor aumento na largura maxilar intermolares, porém, tal diferença não resultou em alterações clinicamente significantes (ALGHARBI; BAZARGANI; DIMBERG, 2018). Tal aparelho mostrou-se eficiente na correção da mordida cruzada posterior e atresia maxilar (ROSSI; STUANI; SILVA, 2010). Quanto às alterações verticais, mostrou um pequeno aumento vertical (ASANZA; CISNEROS; NIEBERG, 1997), provavelmente transitório, não ocorrendo alterações verticais estatisticamente significativas (M. ROSSI; A. ROSSI; ABRÃO, 2011), e caso seja necessário o avanço maxilar ou aumento da dimensão vertical, deve-se buscar mecânicas e aparelhos específicos (ROSSI; STUANI; SILVA, 2010).

Analisando o comportamento das suturas durante a ERM com o expansor de Hyrax (palatina mediana, frontonasal, intermaxilar e zigomaticomaxilar), verificou-se que a disjunção gera um maior deslocamento na região anterior da maxila com deslocamento para baixo e para frente, sem alterações significativas na inclinação do palato (WOLLER et al., 2014). A pressão exercida pelos lábios e bochecha aumentou de forma expressiva durante a expansão e diminuiu de forma gradual durante o período de contenção até atingir valores próximos aos iniciais. Este acomodamento não foi verificado na pressão exercida pela língua, que diminuiu imediatamente

após expansão e aumentou gradualmente na fase de contenção, não atingindo valores próximos aos iniciais (KUCUKKELES; CEYLANOGLU, 2003).

Há um aumento no fluxo de ar devido ao aumento do espaço intranasal. Em crianças respiradoras bucais, tal efeito resultou em aumento no desempenho escolar, que foi semelhante ao grupo controle no final do tratamento (TORRE; ALÁRCON, 2012). A ERM comprovou sua capacidade em aumentar o espaço intranasal, porém, sua indicação para fins exclusivamente respiratórios ainda requer estudos específicos.

Comparando a capacidade de alterar a microbiota bucal dos aparelhos expansores (Haas e Hyrax) verificou-se que o aparelho de Hyrax apresentou alterações quantitativas e qualitativas nas bactérias no meio bucal, indicando seu potencial de alterar a microbiota bucal (SCHNEIDER et al., 2009). A utilização de disjuntores no processo de ERM resultou em um aumento significativo no grau de desmineralização, mas ficou dentro da margem considerada sadia (BAKOR et al., 2010).

# 6 CONCLUSÃO

O procedimento de ERM está indicado nos casos de atresia maxilar. Para tal procedimento são utilizados diferentes expansores como os do tipo Haas, Hyrax e McNamara. O aparelho de Haas foi o primeiro aparelho expansor amplamente aceito e difundido na ortodontia, desenvolvido mais de 100 anos após o primeiro relato de expansão feito por Angell em 1860. Com a aceitação da técnica foram desenvolvidos diferentes aparelhos, como o de Hyrax que por não possuir o recobrimento do palato facilita a higienização, e de McNamara que possui recobrimento oclusal em acrílico.

Tais dispositivos atuam de forma semelhante exercendo força no sentido transversal, causando o rompimento da sutura palatina mediana, gerando uma expansão decrescente em direção superior, aumento do perímetro do arco e das medidas transversais com incremento nas larguras basais alveolares e dentárias e formação de diastema interincisivos. Há também um aumento do espaço da cavidade nasal e inclinação dos dentes de ancoragem com uma possível diminuição da espessura da tabula óssea vestibular nos dentes de ancoragem.

De acordo com os estudos selecionados, o aparelho de Hyrax apresentou um maior efeito ortopédico e uma menor inclinação dentária quando comparado ao aparelho de Haas; e maior aumento da largura intermolares, maior deslocamento inferior do palato e da maxila quando comparado ao de McNamara. Apesar desses resultados, os três aparelhos foram eficientes, apresentando resultados semelhantes. Seus possíveis efeitos adversos, como a inclinação dos dentes de ancoragem e as mudanças ocorridas na musculatura, tendem a diminuir na fase de contenção e são compensadas pelo padrão de crescimento facial. A presença de aparelho na cavidade bucal tem potencial para alterar em qualidade e quantidade a microbiota bucal e causar desmineralização da estrutura dental, porém, sem impacto clínico relevante. Todos os três dispositivos se mostraram eficientes em promover o rompimento da sutura palatina mediana e a expansão da maxila ocorreu de forma eficaz independente do tipo de expansor utilizado.

# REFERÊNCIAS


ALGHARBI, M.; BAZARGANI F.; DIMBERG L. Do different maxillary expansion appliances influence the outcomes of the treatment? **European Journal of Orthodontics**, v. 40, n. 1 p. 97-106, 2018.

ANGELL, E.H. Treatment of Irregularities of the Permanent or Adult Theeth. **Dental Cosmos**, v. 1, p. 540-600, 1860.

ARAÚJO, M. C. Avaliação dos efeitos dentoesqueléticos da expansão rápida da maxila utilizando haas e hyrax: estudo clínico, prospectivo e randomizado. **Programa de pós-graduação *stricto sensu* mestrado em odontologia**, 2018.

ASANZA, S.; CISNEROS J.G.; NIEBERG, L.G. Comparison of Hyrax and Bonded Expansion Appliances. **The Angle Orthodontist**, v. 67, n. 1, p. 15-22, 1997.

BAKOR, S. F. *et al.* Demineralization of teeth in mouth-breathing patients undergoing maxillary expansion. **Brazilian Journal of Otorhinolaryngology**, v. 76, n. 6, p. 709-712, 2010.

BARATIERI, C. *et al.* Efeitos transversais da expansão rápida da maxila em pacientes com má oclusão de Classe II: avaliação por Tomografia Computadorizada Cone-Beam. **Dental Press Journal of Orthodontics**, v. 15, n. 5, p. 89-97, 2010.

BARRETO, G. M. *et al.* Avaliação transversal e vertical da maxila, após expansão rápida, utilizando um método de padronização das radiografias póstero-anteriores. **Revista Dental Press de Ortodontia e Ortopedia Facial**, v. 10, n. 6, p. 91-102, 2005.

BERGAMASCO, F. C. Expansão Rápida da Maxila. **Trabalho de Conclusão do Curso de Odontologia – Universidade Estadual de Londrina**, Londrina, 41 p., 2015.

BIEDERMAN, W.; CHEM, B. Rapid correction of Class III malocclusion by midpalatal expansion. **American Journal of Orthodontics**. v. 63, n. 1, p.47-55, 1973.

BRAMANTE, F.S. Estudo cefalométricos em norma lateral das alterações dentoesqueléticas produzidas por três tipo de expansores: colado, Haas e Hyrax. **Dissertação de Mestrado em Ortodontia – Universidade de São Paulo**, Bauru, p.195, 2000.

CHANG, J. Y.; MCANAMARA, J. A.; HERBERGUER, T. A. A longitudinal study of skeletal rapid maxillary expansion. **American Journal of Orthodontics and Dentofacial Orthopedics**, v. 112, p. 330-337, 1997.

FERREIRA, C. M. *et al.* Efeitos dentais e esqueletais mediatos da E.R.M. utilizando o disjuntor Hyrax. **Revista Dental Press de Ortodontia e Ortopedia Facial**, v. 12, n. 4, p. 36-48, 2007.

FURTADO, A. *et al.* Soft-tissue cone-beam computed tomography (ST-CBCT) technique for the analysis of skeletal, dental and periodontal effects of orthopedic rapid maxillary expansion. **Journal of Clinical and Experimental Dentistry**, v. 10, n. 9, p. 883-890, 2018.

HAAS, A. J. Rapid expansion of the maxillary dental arch and nasal cavity by opening the midpalatal suture. **The Angle Orthodontist**, v. 31, n. 2, p. 73-90, 1961.

KUCUKKELES, N.; CEYLANOGLU, C. Changes in Lip, Cheek, and Tongue Pressures After Rapid Maxillary Expansion Using a Diaphragm Pressure Transducer. **The Angle Orthodontist,** v. 73, n. 6, p. 662-668, 2003.

MCNAMARA, J.A. An orthopedic approach to the treatment of Class III malocclusion in young patients. **Journal of Clinical Orthodontics**, v. 21, n. 9, p. 598-608, 1987.

MELGAÇO, C. A. *et al.* Rapid maxillary expansion effects: An alternative assessment method by means of cone-beam tomography. **Dental Press Journal of Orthodontics**, v. 19, n. 5, p. 88-96, 2014.

ROSSI, M.; ROSSI. A.; ABRÃO, J. Skeletal Alterations Associated with the Use of Bonded Rapid Maxillary Expansion Appliance. **Brazilian Dental Journal,** v. 22, n. 4, p. 334-339, 2011.

ROSSI, M.; STUANI, M. B. S.; SILVA, L. A. B. Avaliação cefalométrica das alterações verticais e anteroposteriores associadas ao uso do expansor maxilar com cobertura oclusal. **Dental Press Journal of Orthodontics**, v. 15, n. 3, p. 62-70, 2010.

SCANAVINI, M. A. *et al*. Comparative evaluation of maxillary effects of rapid maxillary expansion with Haas and Hyrax appliances. **Revista Dental Press de Ortodontia e Ortopedia Facial**, v. 11, n. 1, p. 60-71, 2006.

SCANAVINI, M. A. *et al*. Avaliação rotacional mandibular após os efeitos da disjunção rápida da sutura palatina mediana. **Revista da Faculdade de Odontologia,** v. 15, n. 1, p. 58-65, 2010.

SCHNEIDER, R.O. *et al.* Efeito do Uso dos Disjuntores Ortodônticos do Tipo Haas e do Tipo Hyrax Sobre a Frequência de Algumas Bactérias Presentes na Cavidade Bucal**.** In: **Salão de Iniciação Científica – PUCRS**, 2009, p. 359-361, 2009.

SIMÕES, M. M. *et al.* Evaluation of the lower facial height after rapid maxillary expansion. **Revista Odonto**, v. 17, n. 1, 2009.

TORRE, H.; ALÁRCON, J. A. Changes in nasal air flow and school grades after rapid maxillary expansion in oral breathing children. **Medicina Oral Patologia Oral y Cirugia Bucal**, v. 17 n. 5, p. 865-870, 2012.

WEISSHEIMER, A. Efeitos imediatos da expansão rápida da maxila no sentido transversal, com os disjuntores tipo Haas e Hyrax, em tomografia computadorizada cone Beam. **Dissertação (Mestrado em Odontologia) – PUCRS**, 149 p., 2008.

WOLLER J. L. *et al.* An assessment of the maxilla after rapid maxillary expansion using cone beam computed tomography in growing children. **Dental Press Journal of Orthodontics.** v. 19, n. 1, p. 26-35, 2014.