UniAGES
Centro Universitário
Bacharelado em Fisioterapia

CELINE DE ANDRADE DE SANTANA

INTERVENÇÃO FISIOTERAPÊUTICA EM PACIENTES DIAGNOSTICADOS PELA DOENÇA DE OSGOOD-SCHLATTER

Paripiranga
2021

CELINE DE ANDRADE DE SANTANA

INTERVENÇÃO FISIOTERAPÊUTICA EM PACIENTES DIAGNOSTICADOS PELA DOENÇA DE OSGOOD-SCHLATTER

Monografia apresentada no curso de graduação do Centro Universitário AGES como um dos pré-requisitos para obtenção do título de bacharel em Fisioterapia.

Orientador: Prof. Me. Fábio Luiz Oliveira de Carvalho.

Paripiranga
2021

CELINE DE ANDRADE DE SANTANA

INTERVENÇÃO FISIOTERAPÊUTICA EM PACIENTES DIAGNOSTICADOS PELA DOENÇA DE OSGOOD-SCHLATTER

Monografia apresentada como exigência parcial para obtenção do título de bacharel em Fisioterapia à Comissão Julgadora designada pela Coordenação de Trabalhos de Conclusão de Curso do UniAGES.

Paripiranga, 06 de Julho de 2021.

BANCA EXAMINADORA

Prof. Dalmo de Moura Costa

UniAGES

Prof. Igor Macedo Brandão

UniAGES

Prof. Fábio Luiz Oliveira de Carvalho
UniAGES

_____

UniAGES

Dedico este trabalho primeiramente a Deus, pelo seu eminente amor.

Aos meus pais, Lúcia e Vanderlei, por toda dedicação para tornar os meus sonhos mais possíveis.

Ao meu namorado Marcos Antônio, por todo apoio, companheirismo, paciência e dedicação.

A minha família e aos meus amigos, por estarem sempre presentes me dando lições cruciais para o meu crescimento pessoal.

Aos meus professores, pela parceria durante toda a graduação, por ensinar com tanto amor sobre a fisioterapia, e sobretudo, sobre humanização.

AGRADECIMENTOS

Primeiramente a Deus, pelo seu eminente e puro amor, e por me guiar em todos os caminhos, me proporcionando bençãos indescritíveis e, tornando possível a conquista e realização dos meus sonhos e objetivos.

Aos meus pais e fiéis companheiros, Lúcia e Vanderlei, por toda dedicação para tornar os meus sonhos mais possíveis, sem medir esforços para me proporcionar subir em cada degrau que era necessário para alcançar tudo que eu almejei, intermediando todos os desafios, e por serem minha base primordial aqui na terra.

A minha família, que esteve sempre por perto nos momentos mais difíceis, dando suporte a mim e a minha mãe quando mais precisávamos, e sem soltar minha mão. Em especial a minha priminha Mayara, pela paciência nos dias difíceis, por dividir seu espaço quando eu precisei de colo, por me ajudar nos momentos de ansiedade durante a graduação.

A minha irmã de coração, Ghenes, pela sua fidelidade, cumplicidade, por sempre me estender a mão, por ser exemplo pra mim desde a infância, por me incentivar a alcançar todos os meus objetivos e acreditar em mim incessantemente.

Ao meu namorado Marcos Antônio, por todo apoio, companheirismo, paciência e dedicação. Por me mostrar nos tempos difíceis a leveza da vida, pelo esforço diário para tornar os meus dias mais felizes, por me ensinar que é possível alcançar os nossos sonhos e por me mostrar que estará sempre ao meu lado, superando todos os desafios e obstáculos.

A minha segunda família, Silvana, Adimilson, Priscila, e Lucas, por sempre me guiarem pelo melhor caminho, estando comigo em todos os momentos, demonstrando carinho e cuidado, sendo sempre um presente de Deus em minha vida, e essenciais para o meu progresso e formação acadêmica.

Aos meus poucos, mas fiéis amigos, Jadson, que se mostrou sempre ser um verdadeiro anjo na minha vida e na da minha mãe, nos apoiando e se mantendo sempre por perto dando todo o suporte que precisávamos. Neidinha, Valdemir, Vitória, Elvis e Juliana, que sempre me deram apoio e me incentivou a ser uma pessoa melhor, Adriane e toda a sua família, que esteve do meu lado durante o ensino médio, me dando suporte enquanto eu estudava para o Enem, e sobretudo a Geovane, que me inspirou e me incentivou a pesquisa sobre a temática deste trabalho, e Rubens,

que foi indispensável para que eu conseguisse ingressar na faculdade e chegar até aqui.

Aos meus colegas de turma, Daniel, Maria, Milena, Damirles e Rodolfo, que estiveram comigo durante o percurso dessa trajetória, e partilharam momentos incríveis durante a graduação que ficará marcado pra sempre em minha vida.

Aos meus ilustres professores, Thiago Zago, Ellenilton Souza, Maria Fernanda e Érica, que se dispuseram sempre a ajudar, se mantiveram por perto em meio aos desafios acadêmicos, compartilharam com tanto amor suas experiências na fisioterapia. Ao meu professor e coordenador Fábio Luiz, que se propôs sempre a sanar nossas dúvidas, e partilhou os conhecimentos obtidos durante a sua jornada profissional, exercendo seu cargo com extrema competência. Um agradecimento especial a professora Giselle Dosea, minha orientadora de pesquisa, e minha referência como profissional docente, e como fisioterapeuta humanizada, que sempre dedicou seu tempo a estudar e buscar conhecimento e deu o seu melhor para o progresso dos alunos.

Ao Centro Universitário AGES, que proporcionou a realização de um sonho, me moldou e me transformou em uma estudante engajada, me tornando uma profissional de excelência a partir dos ensinamentos compartilhados dentro da instituição.

Muito obrigada!

A tarefa não é tanto ver aquilo que ninguém viu, mas pensar o que ninguém ainda pensou sobre aquilo que todo mundo vê.

Arthur Schopenhauer

RESUMO

A adolescência é marcada pelo desenvolvimento da maturação biológica, com estruturas musculoesqueléticas vulneráveis a lesões pela incapacidade de absorver as forças aplicadas durante o exercício. A partir disso, a síndrome de Osgood-Schlatter é uma apofisite de tração, apresentada com dor intensa e contínua na tuberosidade anterior da tíbia, frequentemente associada a um elevado grau de incapacidade funcional, ocasionada pelo uso repetitivo do aparelho extensor do joelho em adolescentes fisicamente ativos. Mediante a isso, é crucial fomentar discussões repercutindo a abordagem de atendimento multidisciplinar, aliado a atenção familiar no desenvolvimento da criança e do adolescente a partir da sua inserção na prática regular de atividades físicas, desportivas ou recreativas, de modo a promover habilidades motoras que previna o acometimento de lesões. Desse modo, a pesquisa tem como objetivo geral propor uma análise sobre métodos de intervenção da fisioterapia propostos na literatura, para prevenção e tratamento da síndrome de Osgood-Schlatter, discutindo sobre a prática clínica do fisioterapeuta mediante os sintomas apresentados pela lesão, e como objetivos específicos compreender a síndrome de Osgood-Schlatter, bem como as alterações anatômicas da infância à puberdade, observando as fragilidades morfológicas do sistema musculoesquelético, afim de analisar os mecanismos de lesão no decurso do surto de crescimento, ao passo que possibilite discutir sobre as manifestações osteomusculares e limitações funcionais na doença de Osgood-Schlatter. Por conseguinte, o presente trabalho trata-se de uma pesquisa integrativa, e para sua construção foram utilizados os seguintes descritores: “fisioterapia”, “osteocondroses”, “atletas”, “adolescente” em idiomas português, inglês e espanhol. Foi realizada uma pesquisa entre os meses de março e junho, a partir de uma revisão sistemática acerca do tema proposto. Foram utilizados trabalhos publicados entre o ano de 2011 e 2021, encontrados nos principais periódicos em saúde e bases de dados científica como: LILACS, MEDLINE/PubMed e SciELO, seguindo critérios que contemplem os assuntos abordados ao longo da pesquisa. Ademais, a síndrome de Osgood-Schlatter pode desencadear uma série de alterações morfológicas e biomecânicas na articulação do joelho, oriunda de microalvulsões ósseas com ossificação secundária na tuberosidade anterior da tíbia, ocasionando um processo inflamatório na inserção do tendão patelar, que gera dor, edema, e perda parcial da função. Embora seja uma doença de melhora progressiva com decorrer da idade, é evidenciado que os sintomas podem permanecer na fase adulta em até 10% dos pacientes com esse diagnóstico, culminando em lacunas e incapacidades motoras. Diante disso, com intuito de sanar os sintomas característicos da síndrome de Osgood-Schlatter e prevenir recidivas, a fisioterapia participa da intervenção direta, a partir de condutas direcionadas para um tratamento conservador eficaz em busca de um prognóstico favorável, além de promover medidas de prevenção de lesões na infância e na adolescência, a partir de estímulos para um maior preparo físico e realização adequadas das atividades exercidas pelos jovens atletas, proporcionando maior qualidade de vida aos adolescentes.

PALAVRAS-CHAVE: Osteocondrose. Adolescência. Intervenções fisioterapêuticas. Qualidade de vida.

ABSTRACT

Adolescence is marked by the development of biological maturation, with musculoskeletal structures vulnerable to injuries due to the inability to absorb the forces applied during exercise. From this, Osgood-Schlatter syndrome is a traction apofitis, presented with intense and continuous pain in the anterior tuberosity of the tibia, often associated with a high degree of functional disability, caused by repetitive use of the knee extensor apparatus in physically active adolescents. Therefore, it is crucial to encourage discussions, reflecting the multidisciplinary care approach, combined with family care in the development of children and adolescents from their insertion in the regular practice of physical, sports or recreational activities, in order to promote motor skills that prevent the involvement of injuries. Thus, the general objective of the research is to propose an analysis on physiotherapy intervention methods proposed in the literature, for the prevention and treatment of Osgood-Schlatter syndrome, discussing the clinical practice of the physiotherapist through the symptoms presented by the lesion, and as specific objectives to understand Osgood-Schlatter syndrome, as well as the anatomical changes of childhood at puberty, observing the morphological fragilities of the musculoskeletal system, in order to analyze the mechanisms of injury in the course of the growth srace, while it allows discussing about musculoskeletal manifestations and functional limitations in Osgood-Schlatter disease. Therefore, the present work is an integrative research, and for its construction the following descriptors were used: "physiotherapy", "osteochondrosis", "athletes", "adolescent" in Portuguese, English and Spanish languages. A survey was conducted between March and June, based on a systematic review on the proposed theme. Studies published between 2011 and 2021 were used, found in the main health journals and scientific databases such as LILACS, MEDLINE/PubMed and SciELO, following criteria that address the subjects addressed throughout the research. Furthermore, Osgood-Schlatter syndrome can trigger a series of morphological and biomechanical changes in the knee joint, originating from bone microalgae with secondary ossification in the anterior tuberosity of the tibia, causing an inflammatory process in the insertion of the patellar tendon, which generates pain, edema, and partial loss of function. Although it is a disease of progressive improvement over age, it is evidenced that symptoms can remain in adulthood in up to 10% of patients with this diagnosis, culminating in gaps and motor disabilities. Therefore, in order to remedy the characteristic symptoms of Osgood-Schlatter syndrome and prevent relapses, physiotherapy participates in direct intervention, based on conducts directed to an effective conservative treatment in search of a favorable prognosis, in addition to promoting measures to prevent injuries in childhood and adolescence, from stimuli for greater physical preparation and proper performance of the activities performed by young athletes, providing greater quality of life to adolescents.

KEYWORDS: Osteochondrosis. adolescence. Physiotherapeutic interventions. Quality of life.

LISTAS

LISTA DE FIGURAS

1: Partes de um osso longo: epífise, metáfise e diáfise.....17
2: Vista anterior do joelho.....25
3: Radiografia lateral do joelho - formação de fragmentos ósseos.....29
4: RM do joelho em um paciente diagnosticado com SOS.....30
5: Ultrassom longitudinal da tuberosidade tibial.....31
6: Elastografia de ultrassom típico do tendão patelar em um paciente com SOS.....32

LISTA DE TABELAS

1: Esquematização do processo de aquisição do corpus.....43
2: Analítica para amostragem dos 14 estudos selecionados para os resultados e discussões.....44-50

LISTAS DE SIGLAS

SOS	Síndrome de Osgood-Schlatter
SDP	Síndrome de Dor Patelofemoral
RM	Ressonância Magnética
TC	Tomografia Computadorizada
US	Ultrassonografia
RTE	Elastografia de Tecido em Tempo Real por Ultrassom
TENS	Estimulação Elétrica Transcutânea

SUMÁRIO

1 INTRODUÇÃO.....12

2 DESENVOLVIMENTO.....16

2.1 Desenvolvimento Motor de Crianças Fisicamente Ativas X Sedentarismo na Infância.....16

2.2 Mecanismo de Lesões no Decurso de Surtos de Crescimento.....20

2.3 Manifestações Osteomusculares Secundárias a Doença de Osgood-Schlatter...23

2.4 Métodos de Diagnóstico e Prevenção da Síndrome de Osgood-Schlatter.....27

2.5 Tratamento Fisioterapêutico na Síndrome de Osgood-Schlatter.....36

3 METODOLOGIA.....42

4 RESULTADOS E DISCUSSÃO.....44

5 CONSIDERAÇÕES FINAIS.....60

REFERÊNCIAS.....63

APÊNDICES.....70

1 INTRODUÇÃO

A Síndrome de Osgood-Schlatter (SOS), foi descrita pela primeira vez em 1903, como apofisite de tração da tuberosidade da tíbia, pelo médico americano Robert Osgood e o médico suíço Carl Schlatter, a partir de estudos isolados acerca de lesões que acometem a tuberosidade da tíbia em crianças e adolescentes (JONES, 2015). Ela é caracterizada pela avulsão da apófise, localizada na tuberosidade anterior da tíbia, devido ao estresse mecânico oriundo de trações contínuas e tensionamento repetitivo no tendão patelar (HOLDEN; RATHLEFF, 2019).

A SOS é a causa mais frequente de dor anterior no joelho em crianças e adolescentes, com maior incidência em crianças ativas, do sexo masculino, com faixa etária de 10 a 14 anos, durante o surto de crescimento infantil. Essa doença é corriqueira em atletas infanto-juvenil, e tem como fator de risco a participação em esportes como futebol, basquetebol, e vôlei, os quais exigem gestos motores que induz ao tensionamento ou tração excessiva do tendão patelar, como chutar, pular, agachar e correr (LADENHAUF; SEITLINGER; GREEN, 2019).

Ela é frequentemente apresentada com sintomatologia dolorosa, variando intensidade da dor de leve a intensa, com aumento da severidade gradual no avanço da doença, associada a edema localizado com subsequente incapacidade funcional. A elevação da severidade se dá a partir da ausência de atendimento especializado e contínuo estresse tendíneo dentro das atividades esportivas que exigem demasiadamente o aparelho extensor do joelho (SANTO; MAIA; MOURA, 2018).

A premissa inicial era de que a sintomatologia apresentada por pacientes diagnosticados pela síndrome de Osgood-Schlatter tenderia a reduzir no decorrer do tempo, com a maturação do desenvolvimento anatômico na adolescência. Todavia, em um estudo recente realizado por Holden, Rathleff (2019), foi perceptível a permanência da sintomatologia dolorosa em cerca de 60% dos casos, após 4 anos do diagnóstico, contrapondo o que se pensava até então sobre a melhora do quadro clínico desses pacientes.

Apesar dela estar diretamente relacionada ao gesto esportivo e desenvolvimento anatômico na infância, estudos recentes trouxeram evidências correlacionando alterações estruturais e biomecânicas corriqueiras em atletas adolescentes diagnosticados pela síndrome de Osgood-Schlatter, como a redução de

flexibilidade do quadríceps, aliado a mudanças posturais: pé em pronação, patela alta e joelhos valgos em rotação medial (SHOTA, et al., 2019; SANTO; MAIA; MOURA, 2018). A partir disso, Seyfettinoglu, Kose, Ogur, et al. (2018), produziram um estudo prospectivo, com intuito de observar a relação intrínseca entre alterações no alinhamento patelofemoral com o acometimento da síndrome de Osgood-Schlatter. Os autores concluíram, portanto, que variações anatômicas e biomecânicas podem predispor ao surgimento da doença, porém, não é fator predominante para ela, tendo em vista demais variáveis também relevantes, como o nível e a carga de atividade da criança e do adolescente.

Lesões ortopédicas por traumas ou microfraturas têm maior incidência em atletas infanto juvenil em detrimento a adultos. Esse cenário se dá pelas diferenças anatômicas e fisiológicas existentes entre ambas as faixas etárias, induzindo a uma maior vulnerabilidade na criança e no adolescente. Fatores fisiológicos estão diretamente relacionados a maior taxa de lesões desportivas em jovens, como a imaturidade musculoesquelética, redução de coordenação motora e flexibilidade. O maior índice de lesões ocasionadas nessa faixa etária é derivado de microtraumas oriundas de sobrecarga e overuse (NUNES, 2019).

O diagnóstico da síndrome de Osgood-Schlatter se dá a partir da percepção da sintomatologia apresentada pelo paciente, principalmente se o quadro álgico estiver relacionado a prática de atividade física, sendo confirmada a partir de exames complementares, como a radiografia ou ressonância magnética (SANTO; MAIA; MOURA, 2018). Ademais, é necessário avaliar os sinais apresentados pelo paciente, e verificar a concordância destes com os apresentados pela síndrome de Osgood-Schlatter, como a presença de dor, aumento da protuberância na tuberosidade da tíbia, e presença de fragmentos livres na mesma região (ENOMOTO et al., 2020).

Nesse contexto, a prevenção é demonstrada como uma excelente ferramenta para reduzir os riscos de acometimento da doença. Algumas técnicas de profilaxia devem ser pensadas a partir de uma equipe multidisciplinar que acompanha o jovem atleta, ou mesmo iniciada pelo pediatra que acompanha a criança fisicamente ativa, ao passo que favoreça condições de segurança para a prática de atividade física ou desportiva de maneira segura e saudável (BRENNER, 2016). Estudos recentes relatam relevância significativa com a promoção de estímulos para a realização de exercícios precoce, com intuito de melhorar aptidão física, determinar período de repouso de 2 dias por semana de qualquer atividade, seja ela recreativa ou desportiva,

aliado a realização de treino neuromuscular, proprioceptivo, de força e resistência (NUNES, 2019).

Desse modo, é perceptível ao longo do que se tem disponível na literatura, que o tratamento conservador, proporcionado pela atuação fisioterapêutica, dentro da equipe multidisciplinar, se encontra como a melhor opção de intervenção, sobretudo na fase aguda e subaguda da doença, afim de retardar os acometimentos gerados pelo quadro lesivo, reduzir a dor, e as limitações presentes no paciente, sendo primordial para a obtenção de um prognóstico mais favorável e o retorno a prática esportiva, promovendo maior condicionamento físico, e melhora da qualidade de vida (LAUNAY, 2015). Para tanto, a fisioterapia irá promover um plano de tratamento, baseado na proficiência técnica e embasamento teórico do que consiste a sua prática clínica, com intuito de proporcionar o fortalecimento da musculatura que estabiliza a articulação do joelho, aumentar a flexibilidade com intuito de melhorar a mobilidade articular, aliado a técnicas para promover analgesia, como a crioterapia e repouso das atividades físicas e esportivas (SANTO; MAIA; MOURA, 2018).

Para tanto, mediante as considerações já elucidadas, de que forma a fisioterapia pode contribuir dentro das suas variáveis de tratamento, na melhora das limitações funcionais e estruturais secundárias à síndrome de Osgood-Schlatter? Desse modo, o presente estudo tem como objetivo geral analisar os métodos de intervenção da fisioterapia no cenário da síndrome de Osgood-Schlatter, trazendo as nuances que percorrem os estudos atuais no que concerne aos atendimentos de jovens atletas com lesões decorrentes da prática esportiva ou de atividade física, corroborando com o que a fisioterapia propõe para intervenção clínica no que diz respeito a dor anterior do joelho, visando a melhora das alterações estruturais e biomecânicas intrínsecas a síndrome. Por conseguinte, os objetivos específicos deste estudo são: compreender, de maneira minuciosa, a doença de Osgood-Schlatter, bem como o mecanismo de lesão, fisiopatologia, etiologia e epidemiologia aliada a fatores preponderantes para o seu acometimento, assim como compreender a anatomia e estabelecer uma relação entre o desenvolvimento anatômico da infância à puberdade, observando as fragilidades morfológicas do sistema musculoesquelético nessa faixa etária, analisar os mecanismos de lesão no decurso do surto de crescimento da criança, observando esse cenário nas atividades desportivas como futebol, basquetebol e vôlei, de modo a discutir sobre as manifestações osteomusculares na doença de Osgood-Schlatter, bem as limitações funcionais secundárias a ela, com

intuito de demonstrar como se dá a intervenção da fisioterapia nesse cenário, seja como tratamento ou profilaxia, pensando em um melhor prognóstico para o quadro desses pacientes.

Dessa maneira, o respectivo estudo trata-se de uma revisão integrativa da literatura, sendo de suma importância para a comunidade científica e acadêmica, tendo em vista o déficit de pesquisas na literatura sobre a intervenção da fisioterapia na doença de Osgood-Schlatter, o índice de acometimento dessa lesão em crianças e adolescentes, bem como as limitações funcionais e estruturais que perduram até a fase adulta. Ademais, essa revisão é de extrema importância a nível social, uma vez que trará discussões abordando medidas de prevenção para o adoecimento, bem como, condutas inerentes ao tratamento conservador, com intuito de aumentar a bagagem de pesquisas científicas na área e analisar propostas de intervenção para promoção de uma maior qualidade de vida para a população jovem fisicamente ativa e de classes desportivas.

2 DESENVOLVIMENTO

2.1 Desenvolvimento Motor de Crianças Fisicamente Ativas X Sedentarismo na Infância

O sistema musculoesquelético é composto por ossos, músculos, e articulações, sendo responsável por proteger as vísceras, permitir a realização de movimentos, dar suporte ao corpo humano, além de funcionar como depósito mineral e formação de células sanguíneas. Ao longo do seu desenvolvimento, esse sistema é aprimorado, até chegar a sua maturação no final da adolescência. Na infância, o corpo da criança é formado em sua grande maioria por cartilagem, que ao longo dos anos, vão se calcificando e dando lugar ao tecido ósseo, permanecendo as placas de crescimento cartilaginosa, denominadas como apófises, que irão gradativamente se calcificando junto aos ossos. A cartilagem, portanto, é um tecido conjuntivo formado em água (cerca de 70% da sua composição), tem propriedade altamente elástica, ou seja, tem grande facilidade de voltar a sua forma original, e é responsável por dar suporte aos ossos, reduzindo a sobrecarga e o impacto imposta a ele durante a realização de movimentos e exercícios (MARIEB, E. N. WILHELM, P. B. MALLATT, J. 2014).

No estudo realizado por Yanagisawa, et al. (2014), é abordado, a partir da observação em exames radiográficos, a classificação do desenvolvimento da tuberosidade da tíbia em quatro fases, estágio cartilaginoso, estágio epifisário, estágio epifisário e estágio ósseo. (YANAGISAWA, et al., 2014) A síndrome de Osgood-Schlatter é originada durante o estágio epifisário, que ocorre cerca de 11 a 14 anos, onde o centro de ossificação secundária está em processo de desenvolvimento estrutural, e as células da cartilagem na tuberosidade anterior da tíbia migram distalmente para a parte média da tíbia, com intuito de substituir a fibrocartilagem nesta região. Esse cenário induz a incapacidade da tuberosidade tibial de suportar a carga exercida pelo quadríceps durante a realização de movimentos, culminando em microavulsões anteriormente a linha espinhal (LAUNAY, 2015).

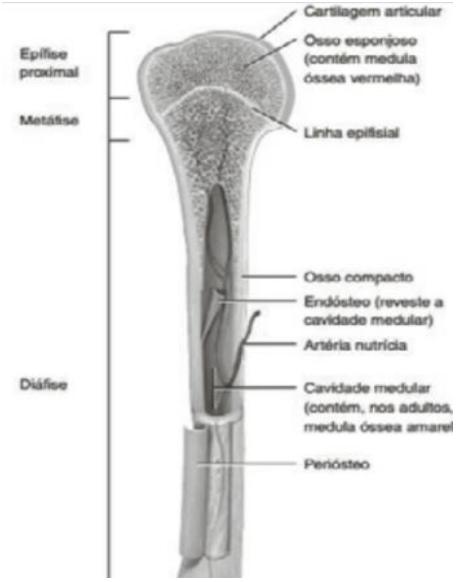

Figura 1: Partes de um osso longo: epífise, metáfise e diáfise.
Fonte: BECKER, R. O. et al. Anatomia humana [recurso eletrônico]. Porto Alegre: SAGAH, 2018.

O desenvolvimento infantil é, portanto, marcado por várias alterações fisiológicas que competem ao seu crescimento. Essas alterações podem ser exemplificadas pelo processo de hipertrofia, e a hiperplasia celular, aliado ao desenvolvimento funcional dos órgãos e sistemas. Existe uma relação direta dessas mudanças com variações do ambiente externo, hábitos de vida que o indivíduo terá ao longo da sua infância e puberdade, os quais serão determinantes cruciais para o seu desenvolvimento, tendo em vista que nesse período da vida é onde ocorre as maiores transformações fisiológicas e estruturais. Na fase de maturação é observado um aumento considerável de variáveis como a velocidade, força e resistência, que estão diretamente ligadas ao movimento. O desempenho dessas vertentes é potencializado com a prática de atividade física, ao passo que será implementado ao cotidiano do adolescente estímulos externos adequados para o seu desenvolvimento. O treinamento dessas capacidades funcionais terá correspondência direta no desempenho esportivo, com a aquisição adequada de habilidades motoras aliada ao rápido desenvolvimento estrutural na adolescência (NICOLAI RÉ, 2011).

A maturação biológica e o desenvolvimento de ósseo está diretamente relacionada a estímulos externos de carga, uma vez que, as forças exercidas através da prática de atividade física estimulam o processo de remodelação óssea, ao passo que a alta exposição a cargas externas mediante a prática de exercícios inadequados induzem a alterações no desenvolvimento morfológico desses indivíduos (SMITH, et al., 2018). Diante disso, sabe-se que as alterações estruturais na articulação

patelofemoral envolvendo a patelar e o tendão patelar levam a uma maior incidência no acometimento da síndrome de Osgood-Schlatter, bem como outras comorbidades como o distúrbio patelofemoral. Esse cenário torna-se evidente nos clubes de atletas infanto juvenis, uma vez que, a sobrecarga musculoesquelética exacerbada demandada pela prática esportiva, aliada às alterações decorrentes da maturação óssea, propiciam uma elevada vulnerabilidade na ocorrência de lesões músculo-tendíneas (LUCENA, GOMES, GUERRA et al., 2011).

Em contrapartida, os autores Bacil, Piola, Watanabe et al. (2016), observaram a maturação biológica em indivíduos sedentários, que praticam atividades com baixo gasto energético, traduzidos em demasiado tempo na tela do celular, TV, vídeo game, entre outros, indagando a importância de estimular os jovens a prática regular de atividade física em seu cotidiano. A adoção de estilos de vida inadequados é propagada em grande velocidade na era da globalização através das mídias digitais, e se torna um fator preponderante para o contínuo desenvolvimento desses hábitos, perdurando até a vida adulta. O sedentarismo está diretamente ligado à obesidade, e ambos predispõem ao surgimento de diversos prejuízos para a saúde do adolescente (CHRISTOFOLETTI et al., 2016).

Diversas doenças crônicas degenerativas que acometem o sistema metabólico, cardiovascular e musculoesquelético são desencadeadas pela inatividade física e hábitos alimentares inadequados. Esse cenário tem se tornado alvo de preocupação pública, mediante ao aumento do índice mundial de obesidade na adolescência. A elevada prevalência do sedentarismo na comunidade jovem leva à necessidade de se pensar em políticas que visem o incentivo da prática regular de atividade física na infância e adolescência. Todavia, a realização de atividades com maior gasto energético no cotidiano é influenciada por fatores no âmbito biológico, social e ambiental, necessitando de estímulos dentro dessas vertentes para inibir a ociosidade e suas manifestações em hábitos que induzem ao sedentarismo (CIAMPO et al., 2019). Segundo a OMS (2010), o ideal estimado para a prática regular de atividades físicas na adolescência seja o equivalente a 60 minutos por dia.

A presença de atividade física no cotidiano da criança é, portanto, essencial para o bom desenvolvimento motor dela, trabalhando questões como coordenação motora, força, equilíbrio, agilidade, entre outros. Além disso, os autores Santos, Silva, Damasceno et al. (2015), trazem dados significativos dentro da avaliação do desenvolvimento motor de crianças ativas em práticas esportivas em relação a

crianças pertencentes ao grupo de educação física escolar, mostrando a superioridade existente na motricidade e equilíbrio nos participantes de práticas desportivas. Dentro desse contexto, pode-se definir desenvolvimento motor como fenômeno sequencial e contínuo, que ocorre desde a infância até o final da adolescência, no qual se dá as principais alterações cognitivas, sociais e motoras, a partir da aprendizagem por meio dos estímulos fornecidos pelo meio no qual o indivíduo está inserido (SANTOS, SILVA, DAMASCENO et al., 2015)

No entanto, há pesquisas que mostram desvantagens no que concerne a prática de atividades esportivas na comunidade infanto-juvenil, sendo notadas grande incidência de lesões dentro desse público. A principal causa de lesões em crianças e adolescentes durante treinos e jogos é o overuse, correspondendo a cerca de 50% de todas as lesões, e tem como fator desencadeador o tempo e intensidade do jogo demasiado, aliado a fatores fisiológicos, no que tange a fragilidade estrutural existente até o processo final da maturação musculoesquelética (HALL, FOSS, HEWETT et al., 2015).

A condição morfológica da criança e do adolescente contém fragilidades que aumentam a incidência de lesões, sobretudo durante a prática de atividades físicas recreativas e desportivas. As apófises, ou cartilagem de crescimento, localizada nas extremidades dos ossos onde se insere os tendões, são as regiões de maior acometimento de danos osteomusculares por uso excessivo no processo de surto de crescimento, devido a menor resistência apresentada pela estrutura para suportar forças de tração, compressão e cisalhamento. Todavia, há fatores intrínsecos e extrínsecos que estão diretamente relacionados a esse cenário, como a variação no processo de maturação individual, desequilíbrio músculo-tendíneo, redução de flexibilidade muscular, alinhamento anatômico, biomecânica, bem como a intensidade da atividade e técnica esportiva (DIFIORI et al., 2014).

Outro fator preponderante para o surgimento de lesões na comunidade infanto juvenil é a diferença existente no desenvolvimento morfológico entre os ossos e os tendões, o qual induz a tração excessiva no centro de ossificação no período do surto de crescimento que ocorre na puberdade, aliada a intensa prática de atividade física. A atividade física é, portanto, um conjunto de movimentos corporais, realizados devido à aprendizagem motora, que a criança vai desenvolvendo ao longo da vida, como andar, pular, correr e etc (LAUNAY, 2015). Durante o período neonatal, o bebê possui atividade motora desordenada e assimétrica, com presença de inúmeros reflexos primitivos demonstrados pela resposta neurológica a estímulos externos, os quais

devem ser inibidos ao longo do tempo, ao passo que surgem os reflexos posturais. Nessa etapa começa a ser observada o desenvolvimento motor da criança, onde é percebido aprendizagem de habilidades motoras mais específicas e organizadas, sendo necessário portanto, que o mesmo seja exposto a estímulos externos adequados para a adoção de um bom desenvolvimento (NICOLAI RÉ, 2011).

Para tanto, a prática de atividade física durante a adolescência pode ser vista tanto como um fator preditor para ocasionar lesões musculoesqueléticas, como um meio para melhorar o desempenho motor e melhorar as condições de formação estrutural desse indivíduo. O que distingue o risco do benefício nesse contexto, é a maneira como é realizada a atividade física, sendo necessário o respaldo quanto a frequência e a carga, associado a um treino baseado no ganho de força, flexibilidade e estabilidade articular concomitante a prática esportiva, tornando a realização do mesmo um ganho positivo para o adolescente fisicamente ativo, com menor exposição ao acometimento de lesões (LUCENA, GOMES, GUERRA et al., 2011).

Nesse cenário, torna-se crucial a implementação da prática regular de atividade física como estímulo motor na infância e adolescência, sendo essencial para a aprendizagem de habilidades motoras altamente complexas e organizadas, a qual terá influência direta na vida adulta do indivíduo. Todavia, há a necessidade de ter o respaldo quando a prática dessas atividades na comunidade infanto-juvenil, tendo em vista que esse público contém vulnerabilidades características do seu processo de maturação biológico, sendo de responsabilidade dos pais e responsáveis garantir o preparo físico adequado para a realização de exercícios com garantia de segurança e prevenção de lesões durante a prática de atividades esportivas e/ou recreativas (NICOLAI RÉ, 2011; NUNES, 2019; BRENNER, 2016).

2.1.2 Mecanismo de Lesões no Decurso de Surtos de Crescimento

O número de jovens que praticam atividades desportivas tem crescido exponencialmente nos últimos 40 anos, e teve um novo cenário observado a partir do século XX, na Europa Ocidental. Todavia, há uma preocupação no que concerne ao índice de lesões esportivas em crianças e adolescentes, devido a relação entre a alta exigência musculoesquelética aliada às alterações do processo fisiológico de

maturação característica no surto de crescimento (NUNES, 2019; HALL et al., 2015). Nesse cenário, é destacado as lesões por overtraining, que chega a corresponder cerca de 50% das lesões de crianças e adolescentes dentro da prática esportiva, induzindo a ocorrência de fraturas por estresses, osteocondrose, tendinopatias, apofisites e síndrome da dor patelo-femoral (SANDO, MCCAMBRIDGE, 2013; HALL et al., 2015).

O índice de lesões por overuse em crianças e adolescentes que praticam esporte se dá a partir da sobrecarga articular submáxima contínua e a ausência no tempo de repouso adequado. A exigência demasiada do sistema osteomuscular induz a necessidade de repouso para que ocorra adaptações estruturais que favoreçam o suporte da carga que está sendo imposta sobre a articulação. Nesse contexto, a sobrecarga contínua dentro da prática esportiva ocasiona um quadro de vulnerabilidade para o acometimento de lesões musculares, tendíneas, ósseas, e na cartilagem articular, suscetível a microtraumas na região (DIFIORI et al., 2014).

Segundo Post, Biese, Schaefer (2020), a inclusão de jovens na especialização esportiva aumenta o risco de lesões por uso excessivo do aparelho locomotor, podendo ser desencadeado pela realização de movimentos específicos inerentes a gestos motores de determinados esportes. A prática esportiva requer dos atletas um condicionamento físico exacerbado, a fim de suportar as cargas demasiadas do treino e manter um bom desempenho para que consiga realizar mudanças bruscas de movimento, drible, passes, e movimentos intermitentes. Nesse contexto, o futebol encontra-se como um dos esportes mais populares no mundo, e com alto índice de lesões que ocorrem em campo, devido a exigência de esforço físico exacerbado aliado a realização de movimentos rápidos e contínuos, mudanças abruptas de direção, bem como o elevado contato físico dentro do jogo (AFONSO et al., 2020; ALMEIDA et al., 2013).

No estudo realizado por Almeida et al. (2013), foi observado que a maior incidência de lesões em jogadores de futebol são lesões indiretas, ocasionada por contrações explosivas durante a execução de movimentos específicos, induzindo a contusões ou contraturas musculares. Esse cenário tem maior prevalência nos membros inferiores, na região da coxa e joelho, chegando a corresponder a cerca de 90% de todas as lesões ocorridas no futebol. Isso se dá devido a elevada exposição da musculatura que é responsável pelo movimento do joelho e do quadril, ao passo que, com a realização de movimentos específicos do esporte como chutar, pular e

correr, essa musculatura é recrutada potencialmente, induzindo a sobrecarga e fadiga muscular. (NOGUEIRA, LAIGINHAS, COSTA, 2017)

Algumas propriedades biomecânicas são fatores cruciais na incidência de lesões em jovens atletas e/ou fisicamente ativos. No período de maturação, há uma redução significativa da flexibilidade muscular e desequilíbrio de força característicos da evolução biológica, culminando na adoção de posturas inadequadas, as quais, concomitantemente, vão agregar em um cenário de propensão de lesão na comunidade infanto juvenil (DIFIORI et al., 2014). A relação entre o desalinhamento da cadeia muscular está intimamente ligada à prevalência de posturas inadequadas nos indivíduos lesionados dentro da prática esportiva. Os gestos motores inerentes ao futebol demanda exacerbadamente a ação dos músculos flexores do quadril, levando a alterações posturais como a hiperlordose lombar, anteversão da pelve e encurtamento de músculos extensores da coxa, ocasionando um cenário de desequilíbrio de força muscular entre agonistas e antagonistas e, favorecendo um cenário propício a lesões (SENA et al., 2013).

A exposição a situações reincidentes de alto impacto e sobrecarga musculoesquelética a partir da frequente solicitação de força e potência muscular, exige do corpo humano adaptações estruturais, que permitam a execução dessas ações sem danificar o tecido osteomuscular. O desenvolvimento osteogênico e a hipertrofia com subsequente encurtamento muscular é característico desse processo, ou seja, a partir da exposição constante a sobrecarga musculoesquelética há o crescimento ósseo e muscular como resposta adaptativa do corpo a situação a qual está sendo submetida. Em contrapartida, estudos mostram que a assimetria existente entre essas adaptações às alterações da maturação biológica, induz a redução da extensibilidade da musculatura antagonista, predispondo ao acometimento de lesões na adolescência (SENA et al., 2013).

As lesões por sobrecarga e estresse musculoesquelético exacerbado caracterizadas por microfraturas da placa de crescimento e apofisites, encontram-se com maior incidência no meio esportivo e durante a prática regular de atividade física na adolescência. No processo de maturação biológica, durante o surto de crescimento, é observado uma elevação acelerada do comprimento das estruturas osteomusculares, inerentes à realização do movimento. Esse cenário demanda a execução de um maior nível de força para realização de movimentos específicos, as quais irão culminar na geração de estresse e tensão nos tendões e regiões da apófise,

tendo em vista que o corpo estará em processo de adaptação para dar suporte a sobrecarga que está sendo imposta sobre essas estruturas (PINHO, AREZES, CAMPOS et al., 2013).

A partir disso, é perceptível a influência direta na potencial elevação do número e da gravidade de lesões em adolescentes durante surtos de crescimento, ao passo que as mesmas são inseridas na prática desportiva, devido às modificações estruturais e biomecânicas marcadas nessa faixa etária. Desse modo, torna-se cada vez mais frequentes a ocorrência de lesões por sobrecargas musculoesqueléticas nos jovens, e esse cenário tem trazido prejuízos funcionais que permanecem na fase adulta, tendo em vista a prevalência de alterações estruturais que culminam em doenças e quadros de incapacidade funcional, podendo resultar no surgimento de patologias secundárias a sobrecarga durante a imaturidade do sistema musculoesquelético (PINHO, AREZES, CAMPOS et al., 2013).

2.3 Manifestações Osteomusculares Secundárias a Doença de Osgood-Schlatter

O joelho é uma estrutura complexa, bi-articular, fazendo junção com a rótula e a tíbia, formando a articulação patelo-femoral e a femorotibial respectivamente, e tem em sua composição estrutural a cartilagem articular, a membrana sinovial, cápsula articular, ligamentos, meniscos, discos, líquido sinovial, músculos e tendões. Essas estruturas atuam em conjunto a fim de produzir os movimentos de flexão, extensão, rotação lateral e rotação medial (SANTOS, 2014). Além disso, o joelho é uma articulação medial, responsável por sustentar o peso corporal, além de receber e distribuir as cargas para todo o membro inferior, com importância intrínseca na resposta mecânica articular as forças atuantes sobre a mesma durante a realização de movimentos, a fim de garantir a homeostase. Desse modo, o joelho tem maior suscetibilidade de lesão durante a realização de atividades desportivas, tendo em vista que o mesmo irá receber o maior impacto da carga gerada através do movimento (HEBERT et al., 2017; SALDANHA, PRADO, BORGES, 2015).

Na infância, há um índice significativo de lesões na apófise, culminada pela imaturidade biológica do sistema osteomuscular característico dessa faixa etária,

sendo a articulação do joelho a mais acometida. As apofisites são caracterizadas pela inflamação da apófise, que se originou devido ao estresse mecânico exacerbado nesta região, ocasionando quadro autolimitante no indivíduo, e com suscetibilidade de maiores complicações com a formação de microtraumas no tecido ósseo. Tendo em vista que as apófises são constituídas de cartilagem, predominante em indivíduos com esqueleto imaturo, tem-se uma enorme vulnerabilidade de lesões, culminada pela imaturidade estrutural, o qual não possui capacidade de suportar elevadas cargas de tensão. Desse modo, as apofisites se encontram como uma das lesões de maior recorrência em crianças e adolescentes fisicamente ativos e/ou atletas, devido ao intenso treino e demasiada sobrecarga musculoesquelética. Dentre essas lesões, a síndrome de Osgood-Schlatter encontra-se com índice de maior incidência na população jovem fisicamente ativa (SANDO, MCCAMBRIDGE, 2013).

A doença de Osgood-Schlatter é uma apofisite de tração da tuberosidade anterior da tíbia, ocasionada devido ao estresse ou tensionamento exacerbado do tendão patelar, originado a partir da realização de movimentos que recruta demasiadamente o aparelho extensor do joelho. Sua sintomatologia é caracterizada pela dor anterior do joelho, principalmente durante a execução de movimentos em flexo-extensão como pular, ajoelhar, e subir ou descer escadas. A repetição exacerbada de movimentos com demasiada tração do tendão patelar origina, secundariamente, a formação de ossículos na tuberosidade da tíbia, elevando o quadro álgico no paciente (LADENHAUF; SEITLINGER; GREEN, 2019; SANTO; MAIA; MOURA, 2018).

Os fatores de riscos intrínsecos a síndrome de Osgood Schlatter é definida pela idade cronológica, marcado pelo processo de maturação biológica do adolescente, a tensão e rigidez muscular no quadríceps, redução da flexibilidade dos isquiotibiais, bem como o desequilíbrio de força muscular dos extensores e estabilizadores do joelho. A idade exposta como fator de risco é relativa, uma vez que as variações características das alterações do desenvolvimento musculoesqueléticos podem sofrer mudanças em virtude da individualidade associada aos estímulos externos que influenciam significativamente este processo (NAKASE et al., 2015).

A dor ocasionada na fase aguda da SOS é predominantemente mecânica, e tende a ser contínua, severa ocasionando um cenário de incapacidade no adolescente, com agravamento significativo após a realização de atividade física ou desportiva. Além disso, é observado a presença de edema com subsequente

proeminência na região da tuberosidade da tíbia, devido a reação inflamatória que ocorre no local. O quadro álgico desses pacientes induz a um cenário de limitação funcional e, impossibilita-os de realizar suas Atividades de Vida Diária (AVDs), resultando no afastamento da prática desportiva, com perda de força muscular, amplitude de movimento, e diminuição do desempenho motor na execução dos movimentos (SANTO; MAIA; MOURA, 2018).

A dor anterior do joelho, característica da síndrome de Osgood-Schlatter, pode perdurar até a fase adulta em pelo 10% dos casos diagnosticados pela doença. Essa condição é seguida de alterações estruturais, que propiciam um contexto de disfunção do indivíduo. Dentre as alterações relacionadas à síndrome de Osgood-Schlatter, é evidenciada a variação da angulação patelar nesses pacientes. Estudos mostram relação direta entre a SOS com a predominância de patela alta, tanto como fator etiológico como apresentação sintomatológica no percurso da doença (SANTO, 2012). O movimento da patela é determinado pelo tendão do quadríceps, que por sua vez se conecta ao tendão patelar, o qual é inserido na tuberosidade da tíbia. Desse modo, a biomecânica da patela será influenciada diretamente pelo tendão patelar, ao passo que, haja déficits a partir da exposição a elevadas cargas de tração (HAUSER, SPRAGUE, 2014).

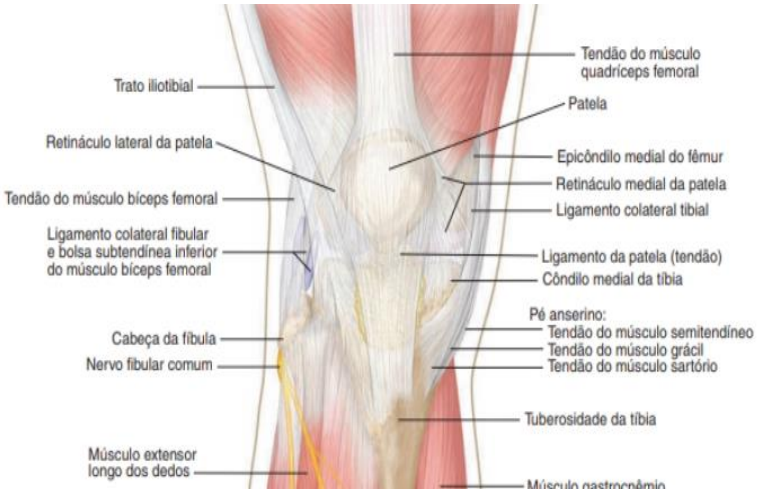

Figura 2: Vista anterior do joelho
Fonte: TANK, Patrick W. GEST, Thomas R. Atlas de Anatomia Humana.Artmed: Grupo A, 2008.

Essa alteração na predisposição do adoecimento é explicada pela necessidade de uma maior contração do quadríceps na realização de extensão do joelho, sendo determinante para o maior tracionamento do tendão patelar e, o surgimento de inflamação na apófise. Em contrapartida, há evidências que mostram a alteração do

ângulo patelar como consequência da doença, sendo demonstrada como resposta mecânica às variações estruturais características da mesma (SEYFETTINOGLU et al., 2018).

A partir das alterações morfológicas decorrentes da SOS, há complicações secundárias a longo prazo que podem aumentar a incapacidade funcional desses indivíduos (KAYA et al., 2012). Dentre essas complicações, encontra-se a Síndrome de Dor Patelofemoral (SDPF), a qual é definida pelo quadro álgico na região anterior ou retropatelar do joelho, com presença de crepitações, bloqueios articulares e falseios, culminado pelo desequilíbrio biomecânico entre a patela e o fêmur, com associação frequente de alterações mecânicas e estruturais como a patela alta ou baixa, elevação do ângulo Q, rotação lateral da tíbia, entre outros. A incidência da dor patelofemoral na adolescência está diretamente ligada à prática de atividades desportiva, acometendo cerca de 15% dessa população, devido ao estresse articular demasiado, e movimentos repetitivos, com alta predominância entre as lesões por overuse (HALL, FOSS, HEWETT et al., 2015).

A dor anterior no joelho costuma anteceder demais condições patológicas que envolvem a articulação patelofemoral. Esse cenário induz a um quadro de contínuo adoecimento a longo prazo, quando não há o tratamento adequado, podendo sugerir o acometimento da síndrome de Osgood Schlatter, condromalácia patelar, tendinopatia patelar, entre outras (AYSIN et al, 2018). A condromalácia patelar, por sua vez, é uma osteoartrite caracterizada pela degeneração da cartilagem articular do joelho, e tem como maior fator etiológico lesões antecedentes, com alterações estruturais como o desalinhamento patelar. Ela apresenta como sintomatologia a dor patelofemoral e edema, podendo levar ao amolecimento e erosão da cartilagem, gerando limitações funcionais significativas. Desse modo, a condromalácia patelar encontra-se como reflexo da dor anterior do joelho, sendo observada como maior nível de incidência para a síndrome da dor patelofemoral crônica (HAUSER, SPRAGUE, 2014).

A instabilidade articular, o desequilíbrio de força entre os músculos vasto medial e vasto lateral, fraqueza do quadríceps, bem como o desalinhamento patelar são fatores que predispõem a síndrome da dor patelofemoral, induzindo ao suscetível diagnóstico de condromalácia patelar. O frequente quadro álgico nesses pacientes durante a realização de movimentos de flexão e extensão do joelho, ao subir e descer escadas, com uma menor produção de líquido sinovial na articulação, desencadeia a

presença de crepitações, e uma maior necessidade de recrutamento do quadríceps, resultando na fraqueza desse grupo muscular (SALDANHA, PRADO, BORGES, 2015).

Todavia, apesar das características sintomatológicas e estruturais comum entre as patologias citadas, e a comprovação entre a permanência da dor patelofemoral como fator etiológico para elas, ainda não há estudos suficientes que comprovem sua relação com a doença de Osgood-Schlatter, apesar de ter cenários biomecânicos corriqueiros com elevada prevalência. A falta de estudos no que concerne às manifestações osteomusculares secundárias à síndrome de Osgood-Schlatter é refletida na teoria de que a mesma ainda é considerada inócua em alguns estudos, com redução dos sintomas a partir do desenvolvimento natural do adolescente. Apesar disso, há evidências sobre a permanência dos sintomas a longo prazo, com elevada associação de impactos funcionais e na qualidade de vida dos pacientes (GULDHAMMER et al., 2019). Segundo o estudo realizado por Sheppard, et al., (2021), no tocante ao desvio patelofemoral na fase adulta de pacientes que foram diagnosticados com síndrome de Osgood-Schlatter, foi possível observar a prevalência de condrose femoropatelar como sequela da SOS em 63% da população estudada.

2.4 Métodos de Diagnóstico e Prevenção da Síndrome de Osgood-Schlatter

A síndrome de Osgood-Schlatter é diagnosticada através da avaliação física, baseada na sintomatologia apresentada pelo paciente, a partir do relato da história clínica, presença de quadro álgico durante a realização de exercício, dor a palpação, e aumento da protuberância na tuberosidade da tíbia, rigidez músculo-tendínea do quadríceps e tendão patelar, bem como a rigidez dos isquiotibiais (ENOMOTO et al., 2020). Devido às características em comum com outras patologias que acometem o joelho, é necessário acrescentar a exames complementares na avaliação, com intuito de fechar o quadro clínico do paciente, obtendo maiores dados sobre sua condição, a fim de possibilitar a prevenção de maiores comprometimentos, aliado a redução na recorrência de lesões por overuse. Durante a avaliação, é crucial que haja a investigação de sinais que classifiquem a lesão por uso excessivo, tendo como reflexo

a fadiga e a redução significativa do desempenho na prática esportiva, sendo imprescindível que o profissional analise criteriosamente a biomecânica da atividade que é executada assim como o cenário o qual é realizado esses exercícios (LAUNAY, 2015).

Alguns estudos encontrados na literatura demonstram ser desnecessário a utilização de exames radiográficos para fechar o diagnóstico de pacientes com síndrome de Osgood-Schaltter, sobretudo quando essa condição for manifestada bilateralmente, sendo preconizados somente quando houver a persistência de dor unilateral, ou quando houver dúvidas após a avaliação clínica, a fim de eliminar possíveis suspeitas de patologias mais graves (SANDO, MCCAMBRIDGE, 2013; MORIN et al., 2017). Segundo uma pesquisa realizada por Lyng et al. (2020), com intuito de observar a maneira a qual é gerenciada a avaliação realizada pelos profissionais da saúde para diagnosticar a SOS, foi observado que os profissionais da saúde não utilizam periodicamente exames radiográficos para fechar o diagnósticos de SOS, tendo em vista que os sintomas tendenciosamente levam a ela ou a tendinopatia patelar, Nesse contexto, é ressaltado pelos profissionais entrevistados que o custo para realização do exame não compensa, devido à ausência de necessidade para comprovação do diagnóstico. O quadro clínico desses pacientes, portanto, é dado predominantemente através do exame físico (LYNG et al, 2020).

Em contrapartida, segundo Nunes (2019), exames radiológicos são recomendados para análise da biomecânica extensora do joelho. Para além disso, as radiografias são necessárias para verificar a formação de fragmentos ósseos no centro de ossificação da apófise, a presença de edema na região anterior da tuberosidade da tíbia, bem como irregularidades, aumento da densidade óssea no local, e o espessamento do tendão patelar (SANDO, MCCAMBRIDGE, 2013). Corroborando com esses dados, Herrero-Morín et al. (2017), realizaram um estudo de caso com um paciente diagnosticado com a síndrome de Osgood-Schlatter, e demonstrou ao longo da pesquisa os achados radiográficos que podem ser encontrados na fase aguda e na fase crônica.

Figura 3: Radiografia lateral do joelho - formação de fragmentos ósseos
Fonte: LAM, Jeremy Jia Hong. et al. Clinics in diagnostic imaging. Singapore Med J. 2019 Dec; 60(12): 610–615.

No estágio inicial da doença é possível observar a imagem do tendão patelar borrada e fragmentos ósseos na tuberosidade da tíbia, em virtude do processo inflamatório que está ocorrendo nos tecidos moles adjacentes, já no estágio crônico, é evidenciado imagem radiográfica normal, uma vez que já houve a fusão dos fragmentos ósseos com a tuberosidade da tíbia. É sabido que, a presença de fragmentos ósseos internamente ao tendão patelar sem a ocorrência de processo inflamatório no local não é um fator determinante para fechar o diagnóstico, devido a variações anatômicas que podem desencadear tal alteração (HERRERO-MORÍN et al., 2017).

Desse modo, os exames de imagem são realizados a partir da observação dos sinais clínicos, com intuito de identificar achados característicos dos distúrbios osteomusculares ocasionado por overuse são a radiografia, a Ressonância Magnética (RM), a Tomografia Computadorizada (TC), e a Ultrassonografia (US), a qual vem ganhando ênfase recentemente como um aliado nos exames de imagem complementares para fechar diagnóstico, devido a variados avanços técnicos obtidos para a sua realização. A escolha do método de diagnóstico é fomentada a partir do objetivo da investigação. Nesse contexto, o raio-x é utilizado em quadros de suspeita de lesões ósseas, já com a RM é possível observar também o comprometimento em tecidos moles adjacentes, tendo maior resultado na determinação de antecedente inflamatório no local, e o ultrassom é utilizado com intuito de acompanhar o avanço dos estágios da doença, além de também possibilitar a observação de processo inflamatório no tecidos moles adjacentes, no tendão, na cartilagem e na bursa, assim

como é capaz de determinar a formação óssea no local (SUZUE et al., 2015; LAUNAY, 2015; HERRERO-MORÍN et al., 2017).

Figura 4: RM do joelho em um paciente diagnosticado com SOS
Fonte: LAM, Jeremy Jia Hong. et al. Clinics in diagnostic imaging. Singapore Med J. 2019 Dec; 60(12): 610–615.

Diante disso, a radiografia e a TC são utilizadas afim de detectar fragmentação no centro de ossificação secundário, e demais anormalidades ósseas presentes na região da tuberosidade da tíbia. Por outro lado, a ressonância magnética e a ultrassonografia permitem uma avaliação minuciosa na inserção do tendão patelar, sendo capaz de identificar sinais que indiquem o curso da doença, como a presença de edema da cartilagem, bursite reativa e lesões do tendão patelar. Alguns estudos mostram que na progressão da doença, é evidenciado um processo de neovascularização que se origina da bursa patelar até a região distal do tendão patelar, sendo identificado a partir de exames fornecidos pelo US (SAILLY, WHITELEY, JOHNSON, 2012; SUZUE et al., 2015).

O ultrassom é capaz de fornecer imagens que possibilitam identificar características intrínsecas à evolução da doença, entre elas pode-se destacar a bursite reativa patelar profunda, edema na cartilagem articular, lesões no tendão patelar, e neovascularização na tuberosidade da tíbia (LAM et al., 2019). É altamente abordado nos estudos a invalidade de diagnóstico presente na radiografia simples quando a mesma não fornece achados associados a fragmentação óssea na tuberosidade da tíbia, tendo em vista que esse fator por si só não classifica como síndrome de Osgood-Schlatter, sendo necessário a observação de edema e espessamento do tendão patelar para fechar o diagnóstico da doença. Nesse contexto, é possível observar a diferenciação nos exames de imagem apresentados, ao passo que se analise a importância das informações fornecidas pelo ultrassom no

que concerne aos acometimentos adjacentes necessários para determinar o diagnóstico do paciente (YANAGISAWA et al., 2014).

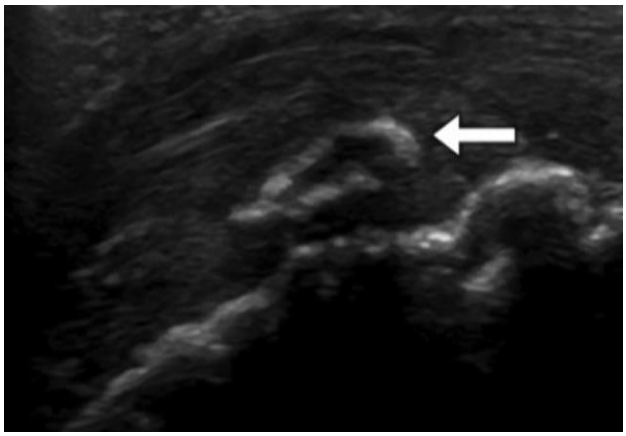

Figura 5: Ultrassom longitudinal da tuberosidade tibial
Fonte: Takagishi K. Assessment of Osgood-Schlatter disease and the skeletal maturation of the distal attachment of the patellar tendon in preadolescent males. Orthop. J. Sports Med. 2014;2

Nesse cenário, os autores Santo, Maia, Moura (2018), demonstraram em seu estudo a utilização radiografia do joelho em uma angulação de 10° a 20°, o qual apresentou a existência de alterações na tuberosidade anterior da tíbia, tanto em estágios iniciais, a partir da observação de avulsão a apófise, como em estágio mais avançado, com presença de fragmentação óssea. Corroborando com esses dados, Lam et al. (2019), realizaram uma pesquisa que buscou analisar e descrever os achados por exame de imagem de um paciente cujo diagnóstico foi determinante para a síndrome de Osgood-Schaltter. A partir do que se obteve nas radiografias realizadas, foi possível observar variações ósseas aliada à fragmentação na tuberosidade da tíbia e presença de edema de tecidos moles adjacentes ao tendão patelar. Para além disso, a realização desses exames complementares também pode ser utilizada também como forma de acompanhar a evolução do quadro do paciente, tendo em vista que, mesmo após a finalização do centro de ossificação secundário com a fusão da apófise oriunda da maturação, ainda podem ser observados ossículos anteriores isolados, podendo ser causa de dor patelofemoral na evolução do paciente (SANTO; MAIA; MOURA, 2018).

Ademais, outros métodos de diagnósticos vêm surgindo concomitante ao avanço tecnológico, com subsequente capacidade de identificar minuciosas características osteomusculares encontradas no diagnóstico. Nesse contexto, a Elastografia de Tecido em Tempo Real por Ultrassom (RTE) é um método que busca quantificar a tensão de um tecido músculo-tendíneo, avaliando a rigidez de uma

determinada unidade de tecido, com possibilidade de estabelecer uma comparação entre a taxa de deformação a partir de uma referência (YANAGISAWA et al., 2015).

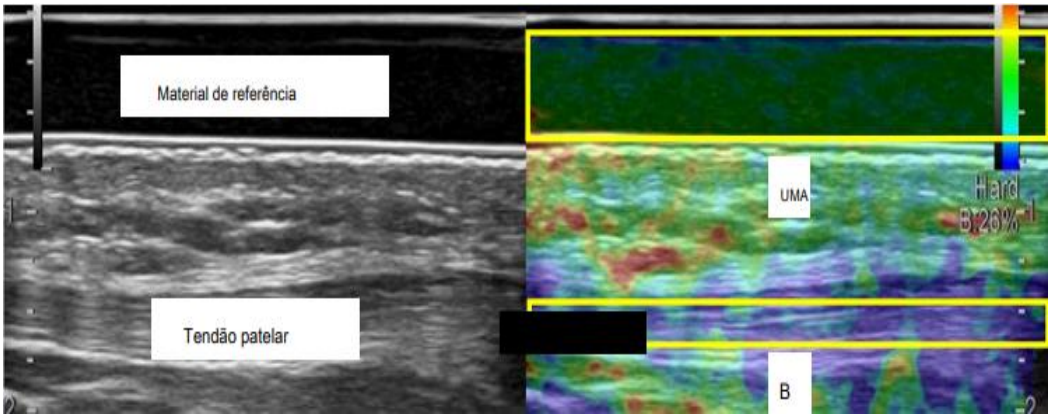

Figura 6: Elastografia de ultrassom típico do tendão patelar em um paciente com SOS
Fonte: ENOMOTO et al., 2020

Visando os achados sobre a redução da flexibilidade do quadríceps como fator predisposto para o acometimento da síndrome de Osgood-Schlatter, Enomoto et al. (2020), realizaram um estudo utilizando o RTE com intuito de estabelecer as variações de propriedades mecânicas musculares e tendíneas de crianças diagnosticadas com SOS, o qual demonstrou a partir da relação tensão-deformação, que a propriedade mecânica do tendão patelar possui uma maior relação com a síndrome de Osgood-Schlatter se comparado a redução da flexibilidade do quadríceps, tendo em vista que, a redução da relação de tensão-deformação no tendão pode desencadear a transmissão da força muscular em um menor período de tempo para o osso, gerando o quadro propício a lesão. Nesse cenário, a RTE se torna importante tanto para melhor estudo do diagnóstico do paciente, como para prevenção de lesões, tendo em vista que o mesmo possibilita identificar fatores de risco biológicos para lesões durante atividades esportivas (ENOMOTO et al., 2020).

Diante disso, sabe-se que a expertise para elaboração de um bom diagnóstico clínico aliado a exames complementares pode identificar quadro patológicos em estágios iniciais, colaborando para um melhor prognóstico do paciente, assim como, possibilita a prevenção de lesões no meio esportivo. Tendo em vista a elevação no índice de inserção de crianças e adolescentes em atividades desportivas, a sobrecarga musculoesquelética proporcionada pelo mesmo, aliado a imaturidade biológica desses indivíduos, torna-se necessário uma preocupação no que diz respeito a vulnerabilidade de lesões durante treinos e jogos, devido a carga, o esforço

excessivo e a frequência de treinos, sendo necessário, portanto, um olhar mais criterioso para os métodos de prevenção dessa população (JONES, 2015).

Há poucos estudos na literatura abordando sobre o prognóstico da doença de Osgood-Schlatter, tendo em vista que muitos acreditam ser uma doença inócua, com progressiva melhora no decorrer do tempo com a maturação biológica. Todavia, já encontra-se evidências da prevalência de dor após a fase adulta. Segundo o estudo realizado por Guldhammer et al. (2019), mais de 60% dos pacientes que participaram da pesquisa ainda relatam dor 4 anos após ter o diagnóstico de SOS. Corroborando com esses dados, Rathleff, et al. (2019), realizaram um estudo de coorte prospectivo sobre o prognóstico de dor no joelho de adolescentes, e concluiu que a cada 10 adolescentes que tinham dor no joelho durante a adolescência, quatro tinham os sintomas persistidos, com quadro de dor contínua e intensa após 5 anos, com significativo impacto na saúde física desses indivíduos.

Mediante o quadro sintomatológico apresentado pelo paciente, bem como o seu tempo de recuperação, o prognóstico geral da síndrome de Osgood-Schlatter é bom, tendo em vista que 50% dos pacientes lesionados tendem a ter melhora com o passar dos anos e a finalização da maturidade osteomuscular em cerca de 2 anos após a apresentação dos sintomas iniciais. Todavia, é notório a permanência de dor anterior no joelho e demais complicações secundárias a SOS no final da adolescência e na fase adulta mesmo com a após a realização de tratamento conservador e cirúrgico (KANEUCHI et al., 2018). Entretanto, é sabido o déficit de evidência científica no que concerne aos acometimentos a longo prazo nesses pacientes. Desse modo, torna-se explícito a ausência de estudos abordando a permanência da sintomatologia como um agravante para o quadro da doença, uma vez que induz os profissionais a subestimar o potencial impacto culminado a longo prazo do quadro clínico do paciente (GULGHAMMER et al., 2019).

Nesse contexto, é de suma importância a abordagem preventiva para a síndrome de Osgood-Schlatter e ocorrência de dor anterior no joelho em crianças e adolescentes, a fim de reduzir o índice de lesões ocorridas nessa faixa etária (RATHLEFF et al., 2016). A partir disso, é crucial que seja iniciado um trabalho de prevenção dentro de um contexto multidisciplinar de saúde, partindo dos pediatras que acompanham as crianças fisicamente ativas, até a equipe médica responsável pelo desempenho esportivo, fisioterapeutas, treinadores, assim como é necessária uma atenção familiar quanto ao preparo físico na infância para a prática saudável de

atividades física (NUNES, 2019). Na apresentação de quadro sintomatológico com dor anterior do joelho, é necessário que haja limitação na realização de atividade física, associada com treino de flexibilidade do quadríceps, como forma de prevenir o agravamento do quadro a progredir para lesão (JONES, 2015).

Lesões por overuse têm maior incidência dentro da prática esportiva. Desse modo, é imprescindível um programa que vise a prevenção dessas lesões, trabalhando com intuito de reduzir os riscos de comprometimento osteomuscular de crianças e adolescentes que realizam atividade física regularmente (YOKOE et al., 2020). Para isso, é necessário entender os fatores de riscos intrínsecos e extrínsecos precedentes a lesões, como a idade, instabilidade articular, lesões prévias, condicionamento físico, desempenho de habilidades motoras, bem como a sobrecarga dos exercícios, repetição exacerbada de movimentos, equipamentos inadequados, e frequência de treino (ALMEIDA et al., 2013).

Para estabelecer um programa de prevenção que seja efetivo no meio esportivo, é crucial a atuação do fisioterapeuta para propor medidas que visem a segurança durante a realização dos exercícios. Nesse contexto, o profissional responsável deve priorizar uma avaliação criteriosa e individualizada, de modo a identificar os déficits e fatores de riscos inerentes ao quadro de lesões, como desequilíbrio muscular e alterações posturais, os quais possuem potencial reflexo nos movimentos durante o treino ou jogo, e podem ser decisivos no afastamento das atividades esportivas. Diante disso, o aquecimento antes do treino se torna uma ferramenta essencial para prevenir risco de episódios lesivos, uma vez que, os músculos previamente ativados conseguem repor mais energia e aumenta a capacidade antes de atingir o seu limite. Além disso, também deve ser realizados exercícios aeróbicos, treino de flexibilidade, repouso pós-treino, e propor orientações biomecânicas para a execução correta de movimentos (AFONSO et al., 2020).

Nesse contexto, MCleod et al. (2011), abordaram ao longo da sua pesquisa diversos estudos com resultados positivos na redução da incidência de lesões a partir da elaboração de programas de prevenção, os quais consistem em aquecimento, treino para aumentar a flexibilidade, promover estabilidade articular, força, coordenação motora, assim como melhora no tempo de reação e resistência. Outra vertente utilizada para reduzir os riscos de lesões em crianças e adolescentes é a implementação de treino com exercícios resistidos, uma vez que o mesmo induz a um aumento da mineração óssea com aumento da produção de osteoblastos, que irá

culminar na elevação da densidade óssea, bem como no fortalecimento de músculos, tendões e ligamentos, redução do desequilíbrio muscular, e estabilidade articular com maior resistência às cargas aplicadas as mesmas. Esse treino pode ser aliado a exercícios direcionados para promover o fortalecimento da musculatura postural, reduzindo riscos posturais que podem propiciar quadros vulneráveis a lesões (CAMPOS et al., 2011).

O FIFA11+ é um programa de prevenção de lesões no futebol que consiste em aquecimento global que deve ser iniciado antes dos treinos, a partir de 15 exercícios que pode ser dividido em três partes. Os exercícios que compõe o FIFA11+ é baseado em corrida de baixa velocidade, alongamento ativo treino de contato controlado entre os jogadores, exercícios para fortalecimento do CORE e dos membros inferiores, treino de equilíbrio e agilidade com subsequente progressão de níveis, com exercícios de corrida em velocidade moderada/alta, aliados ao controle postural durante a realização dos exercícios (AFONSO et al., 2020). Além disso, é relevante a implementação de treino de força visando o aumento da flexibilidade e resistência muscular, em prol da prevenção de lesões na prática esportiva, uma vez que, o treinamento de resistência promove melhora na composição corporal, com aumento da atividade osteoblástica e ganho de massa muscular, e aperfeiçoa o desempenho esportivo da criança e/ou adolescente, sendo crucial o incentivo de treino de força através dos pais, médicos e treinadores que acompanham o jovem fisicamente ativo ou participante de alguma modalidade esportiva (BROWN, MORAN, 2019).

Ademais, é sabido que a participação de jovens em um único esporte propicia um cenário de maior vulnerabilidade no acometimento de lesões, tendo em vista o gesto motor e a incidência de movimentos repetitivos. Desse modo, é necessário que haja conscientização por parte dos pais e profissionais responsáveis no que concerne a aos fatores de riscos intrínsecos a especialidade esportiva, enfatizando as lesões por uso excessivo que ocorrem nesse cenário, devido à realização de movimentos repetitivos. É importante um olhar criterioso para esse cenário, tendo em vista que o overuse representa 50% de todas as lesões ocorridas na prática esportiva (MATZKIN, GARVEY, 2019).

Diante disso, Gouttebarge, et al. (2020), analisou a eficácia da implementação de um programa de exercício direcionado a prevenção de lesões por overuse no joelho, tornozelo e ombro em jogadores de voleibol. O programa estudado pelos autores consistia em treino de aquecimento cardiovascular, exercícios de estabilidade

central, e exercícios específicos para o ombro, joelho e tornozelo. Os resultados encontrados através da pesquisa demonstraram que o programa utilizado foi eficaz na redução de lesões nos jogadores de voleibol. É notório que o déficit de atividade física diversificada induz na redução de habilidades neuromusculares as quais proporcionam mecanismos de proteção na hora de movimentos abruptos e aplicação de cargas exacerbadas sobre a articulação. Desse modo, é crucial se ater a detalhes implícitos para profilaxia de lesões na criança e no adolescente fisicamente ativo, sendo de extrema importância a manutenção de uma alimentação adequada nessa fase, boa hidratação, repouso entre a realização de atividades físicas, além da elaboração de programas específicos de prevenção com a implementação de exercícios para aquecimento, relaxamento, fortalecimento e aumento da flexibilidade muscular de jovens atletas (MATZKIN, GARVEY, 2019).

2.5 Tratamento Fisioterapêutico na Síndrome de Osgood-Schlatter

A síndrome de Osgood-Schlatter tem sintomatologia caracterizada por dor anterior no joelho, edema, podendo estar acompanhado de alguma deformidade articular. Seu respectivo quadro induz a um cenário de limitação funcional, causando claudicação mediante a dor, bem como dificuldade para realizar tarefas do dia-a-dia, em virtude da exacerbação de sintomas durante movimentos de flexão do joelho executado em atividades corriqueiras como subir e descer escadas, ou permanecer sentados por longos períodos. Esse cenário gera significativos impactos na qualidade de vida do indivíduo, sobretudo pelos comprometimentos funcionais derivados do mesmo, gerando, portanto, a necessidade de se obter intervenção prévia, com intuito de garantir a reversão do quadro sintomatológico, e com isso, o retorno às suas atividades (SANTO; MAIA; MOURA, 2018).

As formas de intervenção nesse cenário são baseadas no tratamento conservador ou cirúrgico. Todavia, a realização da cirurgia nesses casos encontra-se limitados a contextos os quais não foi possível reverter a partir do tratamento conservador e teve a persistência da dor após o mesmo. O tratamento conservador é priorizado pelos profissionais da saúde, uma vez que as pesquisas encontradas não demonstram diferenças significativas entre a intervenção cirúrgica ou conservadora

na obtenção do resultado clínico (VAISHYA et al., 2016). Desse modo, o tratamento conservador é baseado na intervenção da fisioterapia com auxílio de anti-inflamatórios, em prol da redução do quadro álgico, e melhora da biomecânica articular, com correção de déficits gerados pela SOS. Mediante isso, a fisioterapia irá atuar com o objetivo de promover a estabilidade central, garantir mobilização completa da articulação, aumentar a flexibilidade muscular do quadríceps, e melhorar o equilíbrio de força muscular dos estabilizadores do joelho (LADENHAUF, SEITLINGER, GREEN, 2019).

Corroborando com esses dados, os autores Sweeney, Rodenberg, Macdonald (2020), retratam as respostas positivas mediadas pela implementação do tratamento conservador, a partir de estudos no que diz respeito às nuances por trás da dor anterior no joelho ocasionada por overuse em atletas adolescentes, sendo apropriado atuação da fisioterapia aliada à alteração na realização de atividades, com redução da frequência e carga do esporte. A forma de tratamento para essas lesões pode se basear na aplicação do protocolo PRICE, na fase aguda da doença, com inclusão de repouso, proteção da área, gelo, compressão, e elevação do membro, além de condutas de tratamento baseados no treinamento neuromuscular, os quais proporcionam melhora do quadro e prevenção de recidivas (SANDO, MCCAMBRIDGE, 2013). Corroborando com o que foi citado, Herrero-Morín et al. (2017), fundamentam o tratamento conservador baseado na alteração das atividades praticadas, associada à realização de alongamento e fortalecimento muscular para aumentar a flexibilidade e capacidade de absorção de cargas dos músculos e ligamentos que estabilizam o joelho.

Todavia, ainda há um déficit na literatura de trabalhos com evidência científica no que concerne a eficácia da atuação do fisioterapeuta no processo de reabilitação desses pacientes. Entretanto, sabe-se que a sobrecarga é um fator preponderante para o acometimento da síndrome de Osgood-Schlatter bem como para a prevalência de sintomas característicos da doença, sugerindo assim um tratamento com base na redução da carga que é aplicada a articulação durante a realização de atividades ativas, de cunho recreativo ou desportivo (CAIRNS et al., 2018). A partir disso, como meio imediato de intervenção, é necessário incluir a restrição de atividades que aumentam o quadro álgico do paciente, e promover a imobilização da articulação até que sejam reduzidos esses sintomas (CIRCI, ATALAY, BEYZADEOGLU, 2017).

Para elaborar um protocolo de tratamento eficaz, é necessário pensar em condutas que diminuam os acometimentos causadores da doença, bem como seus

fatores causais. Mediante a isso, é sabido que o encurtamento de músculos como o quadríceps está diretamente ligado aos fatores etiológicos da síndrome de Osgood-Schlatter, uma vez que é comum a presença de uma redução significativa da flexibilidade durante o desenvolvimento morfológico característico da adolescência. Essa alteração muscular propicia um maior estresse tendíneo durante a aplicação de cargas de tração no tendão patelar, afetando a apófise localizada na tuberosidade anterior da tíbia. O aumento da flexibilidade muscular, portanto, desempenha um importante papel, uma vez que, reduz os fatores associados à fisiopatologia da síndrome de Osgood-Schlatter e, prevenindo a ocorrência de recidivas (WATANABE, et al., 2018).

Nesse contexto, a fisioterapia atua com o objetivo de melhorar a extensibilidade muscular, a partir da realização de alongamento ativos, estático e dinâmico, mobilizações articulares grau III e IV, além de liberação miofascial. O alongamento muscular é realizado a partir de exercícios, os quais vão promover o deslizamento das miofibrilas, induzindo ao alongamento e encurtamento do sarcômero, que por sua vez, irá obter como resposta mecânica o aumento da flexibilidade muscular, com aumento da elasticidade das miofibrilas (KISNER, COLBY, 2016).

Outro meio de intervenção da fisioterapia no processo de reabilitação desses pacientes, em fase aguda da doença, é a utilização do laser de baixa intensidade, o qual possui propriedades capazes de promover efeito analgésico e anti-inflamatório, agindo diretamente no reparo tecidual e processos de cicatrização. (FERREIRA, et al, 2020) Mediante a isso, os autores Junior, Junior (2015) avaliaram a eficácia do laser na reabilitação de pacientes diagnosticados com tendinopatia, e observaram melhora significativa do quadro inflamatório quando associados a um programa de exercícios que favoreça o ganho de força e flexibilidade muscular.

Corroborando com esses dados, Ferreira et al. (2020), abordaram em seus estudos:

> A terapia com LBI exerce efeitos anti inflamatórios importantes nos processos iniciais da cicatrização, este efeito se dá por meio da redução de mediadores químicos (PGE2, histamina), de citocinas pró-inflamatórias (IL1, IL-2, IL-6, IL-10, TNFα), diminuição da migração de células inflamatórias (leucócitos, neutrófilos), aceleração da microcirculação, redução do edema, eliminação de catabólicos e incremento de fatores de crescimento (FCF, bFGF,IGF-1, IGFBP3), contribuindo diretamente para o processo de reabilitação tecidua Ferreira et al. (2020).

Desse modo, sabe-se que o laser é caracterizado pela emissão de raios infravermelhos, produzindo efeito fotobioestimulante que irá promover a redução do quadro álgico, inflamatório, e beneficiar no processo de reparação tecidual na região, através da liberação de endorfinas, modulação do sistema imunológico, estímulo da microcirculação e da proliferação e migração de fibroblastos e osteoblastos. O efeito analgésico promovido pelo laser de baixa potência se dá a partir da liberação de endorfinas e opioides endógenos com consecutiva inibição dos nociceptores, aumentando dessa forma, o seu limiar de dor (FERREIRA et al., 2020).

Os exercícios de alongamento e fortalecimento dos músculos flexores e extensores do joelho, além do enfaixamento patelar, liberação miofascial do quadríceps, exercícios de fortalecimento isométrico com o joelho em extensão, e alongamento dos isquiotibiais, são condutas essenciais no protocolo de tratamento fisioterapêutico visando a melhora do quadro cinético-funcional desses pacientes. (KABIRI, TAPLEY, TAPLEY, 2014). Corroborando com esses dados, Ladenhauf, Seitlinger, Green (2019), realizaram um estudo abordando as nuances que permeiam a síndrome de Osgood-Schlatter, e abordaram a realização de alongamento dos isquiotibiais, do tríceps sural, e do quadríceps, concomitante a estabilização do joelho e mobilização ativa do quadril seriam exemplos de exercícios que devem ser incluídos no protocolo de tratamento fisioterapêutico. Ademais, é necessário pensar em programas de tratamento visando as alterações estruturais e biomecânica ocasionadas em pacientes com o diagnóstico de SOS, geralmente observados na fase crônica da doença, como a patela alta, subluxação patelar, pseudoartrose e o genu recurvatum, ocasionado devido a presença de fragmentos ósseos que não teve a fusão ou, que se fundiu prematuramente (CIRCI, ATALAY, BEYZADEOGLU, 2017; VAISHYA et al., 2016)

A realização de exercícios que visem o fortalecimento da musculatura responsável por estabilizar a articulação do joelho, concomitante a treinos de flexibilidade, principalmente do quadríceps, é inerente ao progresso do tratamento fisioterapêutico, uma vez que os mesmos podem garantir mobilidade e estabilidade para essa articulação, reduzindo o estresse que está sendo direcionado a tuberosidade anterior da tíbia e o quadro sintomatológico do paciente. Segundo estudos, os exercícios de força devem ser iniciados logo após a fase aguda da doença, a partir da inclusão de exercícios isométricos de baixa intensidade, com avanço gradual para intensidades crescentes e exercícios isotônicos. É notório

observar o prognóstico positivo após a intervenção da fisioterapia, com melhora em cerca de 90% dos casos diagnosticados pela doença (SANTO; MAIA; MOURA, 2018).

Assim como na Síndrome de Osgood-Schlatter, a disfunção femoropatelar é caracterizada pela presença de dor anterior no joelho, que se dá a partir da sobrecarga desencadeada por forças de compressão na articulação femoropatelar, a partir da realização de movimentos como ajoelhar e subir ou descer escadas. O quadríceps é o principal grupo muscular atuante em movimentos de extensão do joelho, e é responsável por promover a estabilidade dessa articulação. Sendo assim, a presença de encurtamento e desequilíbrio de força muscular pode desencadear alterações na biomecânica articular, como o mau alinhamento patelar. Mediante a isso, estudos trazem a eficácia de tratamentos baseados na realização de exercícios visando esse grupamento muscular em cadeia cinética aberta ou fechada, com flexão de joelho em angulação de 0 a 45°, como o agachamento e o leg press, e extensão de 45 a 90°, atingindo uma maior estabilidade articular, e consecutiva redução da dor (MENDES, et al., 2019).

A realização de um diagnóstico diferencial proporciona a possibilidade de identificar e discriminar patologias secundárias e/ou associadas à síndrome de Osgood-Schlatter, como a tendinite patelar. Ambos os quadros possuem semelhança entre o quadro clínico e o relato sintomatológico, com dor e edema na região inferior do joelho, e podem estar diretamente associadas. A tendinopatia patelar é corriqueira em atletas que participam de esporte com realização de saltos e mudanças bruscas de direção (VAISHYA et al., 2016). Nesse cenário, muitas pesquisas mostram evidência na aplicação de protocolos fisioterapêuticos visando reduzir os sintomas apresentados por esses pacientes. Segundo o estudo realizado por Rio et al. (2017), a realização de exercício isométrico além de melhorar a atividade neuromuscular, promove efeito significativo na redução da dor no tendão a partir da diminuição da inibição cortical.

Todavia, apesar dos benefícios evidenciados a partir dos exercícios isométricos nesses pacientes, há a necessidade de mais condutas visando o aumento progressivo da força muscular, da flexibilidade, assim como a realização de exercícios que objetivam o retorno funcional à prática desportiva (RIO et al., 2017). Mediante a isso, o treinamento excêntrico tem se mostrado uma abordagem eficaz para o aumento de força e função muscular, além de também atuar na redução do quadro álgico característico da tendinite. Segundo Rijn et al. (2017), cerca de 70% dos pacientes

que realizaram treinamento de força excêntrica relataram melhora da dor, e obtiveram alta incidência de melhora nos quadros clínicos apresentados, no entanto, não é uma regra que abrange a totalidade dos pacientes devido às individualidades biomecânicas de cada um.

Entretanto, é notório a partir das pesquisas encontradas nos periódicos em saúde, a ausência de trabalhos visando comprovar a eficácia de um parâmetro de tratamento realizado na fisioterapia para melhorar o quadro cinético funcional do paciente. Os exercícios encontrados são propostos conduzidas a partir da abordagem clínica e experiência vivenciadas de profissionais da saúde. Esse cenário ocasiona limitações na bagagem de conhecimento e, déficits para gerenciar a síndrome de Osgood-Schlatter, levando a preocupações no que concerne a promoção de um tratamento eficaz, podendo este ser um fator causal para ocasionar prejuízos no quadro clínico e cinético-funcional do paciente com diagnóstico da doença. Desse modo, a abordagem dos profissionais da saúde frente a esse contexto se baseava na educação do paciente e familiares sobre a doença, seus respectivos acometimentos, bem como a importância da adequação da carga, associado à implementação de exercícios que potencialize a capacidade tecidual para absorver maiores cargas a fim de prevenir quadros lesivos no adolescente (LYNG et al., 2020).

3 METODOLOGIA

O presente trabalho trata-se de uma revisão integrativa da literatura e de natureza qualitativa, realizada no Centro Universitário AGES, em Paripiranga-Bahia, emergindo como uma metodologia capaz de proporcionar a síntese do conhecimento junto da incorporação da aplicabilidade de resultados dos estudos discutidos. A revisão integrativa é um método de estudo sistemático que visa a integração de estudos, com intuito de ampliar a compreensão sobre determinado conteúdo. É caracterizada como uma síntese de pesquisas no âmbito da temática abordada, estabelecendo as informações atuais que estão sendo contempladas. É considerada uma pesquisa sistemática devido ao método rigoroso utilizado para analisar e sistematizar os dados encontrados, propiciando a sua quantificação (CASARIN et al., 2020).

Para a realização deste estudo, foram utilizados os seguintes descritores: “fisioterapia”, “osteocondroses”, “atletas”, “adolescente”, em idiomas como português e inglês, a partir de textos na íntegra e temas compatíveis ao pesquisado neste trabalho. A monografia foi realizada entre os meses de março e junho de 2021, visto que nesse período foi realizada uma pesquisa sistemática diante do tema proposto. Como critérios de inclusão, foram utilizados estudos em inglês, espanhol e português, que atendiam aos fundamentos mediante o esclarecimento das temáticas propostas neste trabalho. No que diz respeito ao período de publicação, foram preconizados estudos publicados entre os anos de 2011 a 2021, sendo consultados em bases de dados como: Literatura Latino-Americana e do Caribe em Ciências da Saúde (LILACS), Medical Literature Analysis and Retrieval System Online (MEDLINE/PubMed) e Scientific Electronic Library Online (SciELO). Foram selecionados como critérios para exclusão neste trabalho os estudos que não constavam na íntegra nas bases de dados, publicações anteriores a 2011, anais de congresso, capitulo de livros e periódicos com baixa relevância para a temática proposta.

Ao todo, foram encontrados 282 estudos quando uma primeira seleção foi realizada, e, mediante a exclusão de periódicos que não atendiam às demandas de inclusão desse trabalho, restaram 115 documentos. Em seguida, ocorreu a apreciação dos títulos, o que resultou na seleção de 72 publicações, essas que, logo após passarem por uma triagem de leituras dos seus resumos, acarretaram a exclusão de

26 publicações que não versavam sobre o tema compatível ao pesquisado. Restaram, então, 27 estudos que foram analisados com a leitura na íntegra e, posteriormente, houve a eliminação daqueles que não atendiam aos objetivos propostos nesta monografia. O trabalho finalizou com a inclusão de 14 estudos que foram destinados, exclusivamente, para os resultados e as discussões.

ESQUEMATIZAÇÃO DO PROCESSO DE AQUISIÇÃO DO CORPUS	
IDENTIFICAÇÃO	282 estudos - Base de dados: LILACS, MEDLINE/PubMed e SciELO.
TRIAGEM	115 publicações após eliminação de critérios de exclusão. 72 publicações identificadas pelos títulos.
ELEGIBILIDADE	26 publicações não versavam sobre o tema compatível ao pesquisado após leituras dos resumos.
INCLUSÃO	27 estudos analisados com a leitura na íntegra e exclusão daqueles que não atendiam aos objetivos. 14 estudos que foram destinados, exclusivamente, para os resultados e as discussões.

Tabela 1: Esquematização do processo de aquisição do corpus.
Fonte: Dados da autora (elaborada em 2021).

4 RESULTADOS E DISCUSSÃO

O presente tópico inicia-se a partir da demonstração de dados analíticos com títulos, autores/anos, métodos e resultados dos estudos (tabela 2) que foram selecionados somente para esta etapa, sendo possível verificar que a apresentação destas informações tem por finalidade sintetizar as principais propriedades metodológicas e resultados dos estudos selecionados.

TÍTULOS DOS ESTUDOS	AUTORES/ ANOS	MÉTODOS	RESULTADOS
Tratamento bem sucedido da doença de Osgood-Schlatter com plasma autólogo condicionado em dois pacientes	(DANNEBERG, 2017)	-	A síndrome de Osgood Schlatter geralmente se resolve com a idade ou tratamento conservador (limitação da atividade física e analgesia leve), embora possa ser resistente ao tratamento ou recorrente.
Eficácia das intervenções para o tratamento da apofisite em crianças e adolescentes: protocolo para uma revisão sistemática e meta-análise de rede	(MIDTIBY, et al, 2018)	Revisão sistemática com intuito de recuperar todos os estudos relevantes. As buscas serão feitas nas bases de dados Cochrane CENTRAL, MEDLINE, EMBASE, CINAHL e SportDiscus	Apesar da alta incidência de lesões por uso excessivo em crianças e adolescentes, os efeitos do tratamento conservador para a apofisite parecem depender primordialmente da opinião de especialistas.
Tratamento conservador da	(BEZUGLOV, et al, 2020)	Estudo de coorte retrospectivo,	Na pesquisa atual, a eficácia e a segurança

doença de Osgood-Schlatter entre jovens jogadores de futebol profissional		realizando uma análise de registros médicos de jovens jogadores de futebol de duas diferentes academias de futebol russas no período de janeiro de 2016 a julho de 2019.	dos métodos de tratamento conservadores foram confirmadas. A fisioterapia foi aplicada para o manejo dos sintomas inflamatórios e a cinesioterapia (exercícios para alongamento do quadríceps femoral) foi utilizada para o tratamento definitivo da síndrome de Osgood Schlatter.
Risk assessment of the onset of Osgood–Schlatter disease using kinetic analysis of various motions in sports	(ITOH, et al, 2018)	Oito sujeitos saudáveis do sexo masculino foram incluídos. O impulso angular foi calculado para momentos de extensão do joelho ≥1,0 Nm / kg, ≥1,5 Nm / kg, ≥2,0 Nm / kg e ≥2,5 Nm / kg. Após análise de variância, o teste post-hoc foi usado para realizar comparações pareadas entre todos os grupos.	Com base no valor de pico e impulso angular do momento de extensão do joelho, este estudo mostrou que a aterrissagem unipodal após um salto e uma mudança brusca de direção (corte) exercem a maior carga no tubérculo tibial entre os 14 tipos de movimento, e portanto, possuem alto risco de início e agravamento da doença de Osgood-Schlatter.

A systematic review on conservative treatment options for Osgood-Schlatter disease.	(NEUHAUS, APPENZELLER -HERZOG, FAUDE, 2021)	Revisão sistemática da literatura usando os bancos de dados CENTRAL, CINAHL, EMBASE, MEDLINE e PEDro.	O principal resultado desta revisão é a ausência de estudos de alta qualidade avaliando a eficácia das intervenções para o tratamento da síndrome de Osgood-Schlater. Atualmente, a falta de evidência ou consenso causa incerteza sobre o que pode ser recomendado e o tratamento é baseado apenas na experiência clínica e na opinião de especialistas
Doença de Osgood-Schlatter	(WHITMORE, 2013)	-	A partir do que é exposto nesse estudo, identifica-se que o tratamento conservador é primordialmente recomendado para sintomas de SOS até que a placa de crescimento tibial se funda. A educação do paciente e da família deve incluir a explicação da causa do SOS e a garantia de que os sintomas irão diminuir com o tempo, assim como reduzir a atividade física e limitar os movimentos que agravam a dor. Limite a atividade com base apenas nos sintomas (a remoção completa

			dos esportes não demonstrou ajudar). Gelo no joelho afetado por 20 minutos a cada 2 a 4 horas e após a atividade. Use uma joelheira ou cinta de tendão patelar durante a atividade para suporte. Treine com esportes de baixo impacto, como ciclismo ou natação. Os anti-inflamatório não esteróides ajudam com os sintomas, mas não encurtam o curso do SOS.
Lesões por uso excessivo comuns da extremidade inferior em pediatria	(HWANG, et al, 2013)	-	O tratamento é conservador, consistindo em descanso da atividade exacerbante até a resolução da dor, gelo, medicamentos anti-inflamatórios e joelheiras para conforto. No paciente esqueleticamente maduro, essa mesma apresentação se deve à tendinite patelar e o tratamento é o mesmo.
Long-term transmitted and ultrasound results in Osgood-Schlatter disease.	(KAYA, et al, 2012)	O estudo foi conduzido em dezoito pacientes Osgood-Schlatter com envolvimento unilateral e 14 controles saudáveis	O achado mais importante deste estudo foi que as alterações no tendão patelar ocorreram principalmente no diâmetro distal e na área do tendão patelar.

		pareados por idade	As melhorias mais significativas foram mostradas no salto em largura, o componente físico da qualidade de vida e coordenação multiarticular dos membros inferiores. No entanto, após 2 anos, os pacientes ainda não eram capazes de atingir a potência média de resistência e os escores de trabalho total de força de adolescentes saudáveis nas fases excêntrica e concêntrica.
Abordagem fisioterapêutica na síndrome de dor femoropatelar: Revisão sistemática da literatura	(MARTINS, et al, 2018)	Foi realizada uma revisão de literatura na base de dados Pubmed, e a busca foi através do cruzamento dos descritores “exercício”, “tratamento” e “fisioterapia”,	Após a análise dos artigos foi possível observar que os exercícios de fortalecimento dando ênfase na musculatura de quadríceps e póstero-lateral de quadril obtém bons resultados na diminuição do quadro álgico, função e qualidade de vida dos pacientes que apresentam síndrome da dor femoropatelar.
Patellofemoral pain: epidemiology, pathophysiology	(ROTHERMICH, ET AL, 2015)	-	A fisioterapia supervisionada é a base do tratamento conservador. Foi perceptível que a maior parte da

			literatura atual apoia o uso de cadeia fechada e exercícios de sustentação. No entanto, o uso de bandagem patelar, órtese e estimulação elétrica neuromuscular permanece controverso. Além disso, o fortalecimento da musculatura abdominal e do quadril e o treinamento de flexibilidade são geralmente favorecidos, mas podem não ser universalmente aceitos.
Doença de Osgood-Schlatter	(INDIRAN, JAGANNATHAN, 2018)	-	A dor do paciente foi reduzida após 3 semanas com a orientação de tratamento baseado na crioterapia, antiinflamatórios não esteróides e realização de exercícios de alongamento e fortalecimento do quadríceps e isquiotibiais
Avaliação e tratamento da dor no joelho em jovens atletas: lesões por overuse do joelho	(PATEL, VILLALOBOS, 2017)	-	Os exercícios de reabilitação se concentram em aumentar a flexibilidade, força, resistência e retreinamento neuromuscular dos

			músculos quadríceps, isquiotibiais, gastrocnêmio e sóleo.
Patellofemoral Pain and Instability in Adolescent Athletes.	(BESSETTE, SALUAN, 2016)	-	O tratamento conservador com repouso relativo, medicamentos e fisioterapia é a base do tratamento para a dor femoropatelar. A fisioterapia supervisionada, que pode envolver alongamento e fortalecimento de unidades musculares adjacentes, bem como treinamento funcional e neuromuscular, é a modalidade mais apoiada na literatura atual.
Treinamento de resistência excêntrica em jovens: perspectivas para o desenvolvimento atlético de longo prazo	(DRURY, et al, 2019)	-	O uso do treinamento resistido excêntrico em jovens deve ser considerado uma necessidade para ajudar a desenvolver as qualidades físicas que sustentam o desempenho esportivo, bem como reduzir o risco de lesões.

Tabela 2: Analítica para amostragem dos 14 estudos selecionados para os resultados e discussões.
Fonte: Dados da autora (elaborada em 2021).

Apesar dos dados elucidados nos estudos, é notório a falta de evidência científica abordando diretrizes de protocolos de tratamento fisioterapêutico com eficácia comprovada para a melhora do quadro sintomatológico e cinético-funcional

de indivíduos acometidos com a síndrome de Osgood-Schlatter. Os tratamentos propostos nos estudos são baseados na prática clínica de especialista, tendo em vista que ainda não foi realizada nenhuma pesquisa com intuito de demonstrar um parâmetro de tratamento que tenha viabilidade comprovada na melhora progressiva da doença, e os estudos acerca desse tema não são suficientes para obter um resultado significativo (NEUHAUS, APPENZELLER-HERZOG, FAUDE, 2021). Todavia, é válido as evidências no que concerne ao prognóstico favorável do quadro desses pacientes com o decorrer da idade e a aplicação de tratamento conservador, com redução considerável da atividade física de grande impacto aliado a intervenção farmacológica com anti-inflamatórios (DANNEBERG, 2017).

A síndrome de Osgood-schlatter é desencadeada através da inflamação na tuberosidade da tíbia provocada pela tensão repetida no centro de ossificação devido ao direcionamento de cargas pelo tendão patelar, concomitante a sua incapacidade de absorver essas cargas, gerando como resposta uma reação inflamatória na região (ITOH et al., 2018). Desse modo, a SOS é definida por uma lesão de uso excessivo, ou lesão por overuse, e os tratamentos recomendados pela literatura se baseiam no afastamento de atividade física de alto impacto, crioterapia, com uso de gelo para reduzir a dor, anti-inflamatórios e utilização de joelheiras, as quais irão diminuir o impacto retropatelar, melhorando dessa forma, os sintomas característicos do processo inflamatório (HWANG et al., 2013).

Os principais sinais e sintomas que indicam a lesão é a dor anterior no joelho, acompanhado de inchaço na região anterior da tuberosidade da tíbia, com piora dos sintomas ao realizar movimentos de flexão do joelho ou extensão abrupta como pular, agachar, e correr, obtendo, portanto, uma diminuição significativa das atividades físicas devido ao quadro doloroso. A incidência do acometimento da síndrome de Osgood-schlatter é mais comum em atletas, com média de idade de 13 anos, do sexo masculino, ocorrendo apenas em cerca de 4,5 adolescentes que não pertencem a nenhuma especialização esportiva. No geral, a síndrome tem um prognóstico favorável, de acordo com estudos, até 90% dos casos melhoram com o tempo através do processo de maturação musculoesquelética (BEZUGLOV et al., 2020).

A dor anterior no joelho é comum em lesões que ocorrem no meio esportivo devido ao uso excessivo da articulação, podendo o mesmo ser de origem idiopática, ou manifestada a partir de doenças como tendinopatia patelar, e a síndrome de osgood-schlatter. Fatores mecânicos da articulação do joelho estão intrinsecamente

ligadas a origem da dor femoropatelar, como comprometimentos estruturais na região, o desalinhamento da patela, a hiperatividade muscular e a estabilização estática e dinâmica dessa articulação, primordialmente durante a realização de movimentos que aumentem a carga imposta pelo aparelho extensor do joelho. Os músculos adjacentes a essa articulação, tais como o quadríceps, sartório, grácil, semitendinoso, semimembranoso, bíceps femoral, banda iliotibial e adutores magno e longo, desempenham a função de promover a estabilidade dinâmica articular durante a realização desses exercícios, de modo que reduza o impacto causado pelas cargas aplicadas durante o movimento (MARTINS et al., 2018).

A literatura mostra uma alta incidência de dor anterior no joelho em jovens atletas durante a prática esportiva, e indica ligeira associação entre ambas. Isso se dá a partir de desordens biomecânicas, partindo do desequilíbrio muscular dos estabilizadores do joelho, aliado à elevada exigência do seu aparelho extensor, fomentando uma elevada sobrecarga articular, com aumento do impacto retropatelar, que induz a dor e ao processo inflamatório no local durante a realização de exercícios e treinos e jogos inerentes a especialização esportiva (BESSETTE, SALUAN, 2016). Desse mesmo modo, a síndrome de Osgood-Schlatter tem incidência predominante em adolescentes atletas ou fisicamente ativos, e apresenta como sintoma principal a dor femoropatelar, ocorrida devido a um processo inflamatório na inserção do tendão patelar, na tuberosidade anterior da tíbia, induzida por demasiada tensão repetitiva do quadríceps. O estresse crônico do tendão patelar na apófise gera microavulsões da tuberosidade da tíbia, a qual vai fomentar uma reação inflamatória na região, gerando instabilidade femoropatelar (ITOH et al., 2018).

Dentro desse contexto, a fisioterapia se torna uma ferramenta crucial para reabilitação de jovens fisicamente ativos ou pertencentes a especialização esportiva que sofrem de dor femoropatelar e demais lesões ortopédicas. Mediante os possíveis tratamentos que são propostos pela literatura, os principais periódicos fomentam a importância do fortalecimento muscular do mecanismo extensor do joelho, afim de estabelecer o equilíbrio muscular e propiciar estabilidade articular, melhorando dessa forma, a biomecânica do joelho e reduzindo impacto retropatelar, retirando automaticamente um preditor considerável para a dor desses pacientes (ROTHERMICH et al., 2015). O fortalecimento isolado do quadríceps encontra-se como principal objetivo no tratamento preconizado pela literatura, tendo em vista a importância de propiciar a esses pacientes o equilíbrio de força entre o músculo vasto

medial oblíquo e o vasto lateral. Alguns estudos se contestam acerca do treino de força de cadeia cinética aberta ou fechada, todavia, há evidências que demonstram maior eficácia na realização de exercícios de cadeia cinética fechada, devido a garantia de menor impacto (BESSETTE, SALUAN, 2016)

Assim sendo, Martins et al. (2018), demonstram evidências explícitas na literatura no que concerne a eficácia de tratamentos variados para dor femoropatelar. Todavia, é enfatizado protocolos baseados em treino de força em cadeia cinética fechada do quadríceps, aliado a exercícios que visem o aumento da flexibilidade dos isquiotibiais, gastrocnêmio, sóleo, banda iliotibial e iliopsoas, assim como a utilização do FES para potencializar o efeito neuromotor do treinamento e, o uso do TENS para fins analgésicos. Corroborando com esses dados, Bessette et al. (2016), relatam o tratamento conservador como melhor método para reabilitação de pacientes que apresentam instabilidade e dor femoropatelar, acerca do treino de força, priorizando também exercícios de cadeia cinética fechada, treino neuromuscular com exercícios que visem a melhora da propriocepção articular, e exercícios de flexibilidade. Outros autores esclarecem eficácia no tratamento baseado nas diretrizes supracitadas, orientando a utilização de órteses no joelho com intuito de melhorar o alinhamento patelar e, auxiliar na estabilidade e redução da dor (ROTHERMICH et al., 2015).

A implementação da fisioterapia nos jovens adolescentes diagnosticados com síndrome de Osgood-Schlatter preconiza a redução dos sintomas e diminuição no acometimento cinético-funcional, de modo que os jovens não precisem se afastar por um período demasiado de suas atividades esportivas, tão pouco tenha sua função motora prejudicada. Diversas ferramentas podem ser utilizadas pelo fisioterapeuta para promover os efeitos desejados de acordo com o quadro clínico e funcional do paciente. Os estudos mostram eficácia significativa na redução da dor, edema, e melhora da função esportiva com a aplicação do protocolo PRICE, com a crioterapia, aliada ao repouso com a suspensão relativa das atividades físicas, elevação e imobilização do membro afetado. Além disso, podem ser realizadas técnicas de mobilizações articulares, afim de reduzir a rigidez e melhorar a execução do movimento, terapias manuais, utilização de órtese para proteger e reduzir o impacto anterior do joelho, e ferramentas eletroterapêuticas como meio analgésico como a Estimulação Elétrica Transcutânea (TENS), o ultrassom, o laser, ondas curtas e a iontoforese (MIDTIBY et al., 2018).

Em contrapartida aos estudos elucidados, algumas pesquisas trazem a controvérsia existente na necessidade do afastamento do jovem de suas atividades esportivas e recreativas. No geral, segundos esses autores, não há necessidade extrema do afastamento dessas atividades, no entanto, preconiza-se o respaldo ao realizar movimentos que exigem demasiadamente do aparelho extensor do joelho como subir e descer escadas, sentar, agachar, entre outros. Desse modo, é orientado que esses jovens realizem atividades de menor impacto, como o ciclismo e a natação, à medida do que é suportado pelo paciente (PATEL, VILLALOBOS, 2017). A sintomatologia característica da síndrome de Osgood-Schlatter é dor anterior no joelho, edema na região da tuberosidade anterior da tíbia, aliada a claudicação e redução da função. Na fase aguda da doença, a dor é leve e intermitente, com piora a partir da realização de atividades como pular, correr e agachar. Desse modo, entende-se a necessidade de reduzir esses exercícios, afim de sanar o quadro inflamatório e estabilizar a dor do paciente, ao passo que o mesmo consiga progredir com o tratamento, a partir da implementação de treino de força com intuito de aumentar a estabilidade articular da região (KAYA et al., 2012).

A partir disso, é perceptível estudos presentes na literatura os quais demonstram que o afastamento temporário das atividades físicas, e/ou redução da carga imposta na tuberosidade anterior da tíbia é primordial para sanar o quadro sintomatológico e obter um melhor avanço do tratamento conservador para os pacientes com diagnóstico de síndrome de Osgood-schlatter, uma vez que, a realização de exercícios como corrida, agachamento, saltos, e que exijam mudanças bruscas de direção são considerados fatores etiológicos da doença, e portanto, pode gerar o agravamento da mesma, dificultando o processo de reabilitação proposto pela fisioterapia. Pesquisas já realizadas com atletas diagnosticados com SOS podem ter afastamento ou limitação de suas atividades em até 7 meses (ITOH et al., 2018).

A cinesioterapia é caracterizada por um conjunto de exercícios terapêuticos os quais tem a premissa de promover a melhora funcional do paciente a partir do movimento. Essa técnica faz parte das ferramentas utilizadas pela fisioterapia, e traz benefícios significativos para o paciente com síndrome de Osgood-schlatter. Entre os objetivos que devem ser englobados no protocolo de tratamento desses pacientes, encontra-se o aumento da flexibilidade muscular, com realização de alongamentos ativo, estáticos e dinâmicos, do quadríceps, reduzindo a tensão no tendão patelar (BEZUGLOV, et al, 2020). Corroborando com esses dados, os autores Neuhaus,

Appenzeller-Herzog, e Faude (2021), a partir de uma revisão sistemática acerca de evidências no que concerne a eficácia de tratamento conservador para a patologia supracitada, identificou que a realização de alongamento para aumento da elasticidade das miofibrilas dos músculos quadríceps, isquiotibiais e músculos póstero-laterais da coxa vem sendo bem recomendado pela literatura, e parece promover significativos ganhos na redução do quadro álgico desses pacientes.

O fortalecimento do quadríceps torna-se um aliado fundamental na redução dos sintomas e melhora da função desses pacientes, a partir dele obtêm-se uma maior estabilização do joelho, promovendo melhor distribuição de cargas, e consequentemente reduzindo a tensão demasiada que estava sendo direcionada para a tuberosidade da tíbia. Além disso, concomitante a outros estudos já citados, é imprescindível trabalhar em cima da promoção de flexibilidade desse mesmo músculo, uma vez que, irá evitar que o encurtamento do quadríceps desencadeia uma tração exacerbada do tendão patelar, reduzindo a tensão na tuberosidade da tíbia (WHITMORE, 2013). Corroborando com essas afirmativas, Indiran, Jagannathan (2018), demonstrou eficácia após a realização de tratamento baseado em crioterapia e anti-inflamatórios não esteroidais, e treino de fortalecimento e aumento de flexibilidade do aparelho extensor do joelho, tendo evidenciado melhora no quadro do paciente após 3 semanas de aplicação do protocolo, com redução significativa da dor. Desse mesmo modo, Itoh et al. (2018), observaram a partir de uma de uma revisão na literatura que os métodos mais indicados para o tratamento conservador da síndrome de Osgood-schlatter é fomentado pela realização de liberação miofascial, alongamentos do quadríceps e isquiotibiais, limitação de exercícios que exacerbam os sintomas apresentados pela doença, e estabilização do joelho.

Outro método de intervenção que é indicado para esses pacientes, sobretudo quando os sintomas dolorosos não são sanados nas primeiras semanas, é a imobilização articular, em cerca de 6 a 8 semanas, afim de evitar a intervenção cirúrgica, sendo essa recomendada só em último caso (WHITMORE, 2013). No entanto, os estudos realizados por Benzuglov et al. (2020), mostraram que há controvérsias nas pesquisas encontradas no que concerne ao efeito da imobilização articular nesses pacientes, deixando dúvidas sobre sua verdadeira eficácia. Desse modo, na respectiva pesquisa foi utilizado protocolo de reabilitação focando no fortalecimento e aumento da flexibilidade do quadríceps e isquiotibiais, realizando 3 séries de 12 repetições em todos os exercícios durante os 4 atendimentos por

semana, reduzindo para 3 atendimento semanais à medida que o quadro do paciente ia obtendo melhoras significativas, tendo como resultado o seu retorno às atividades esportivas. O protocolo de tratamento realizado pelos pesquisadores demonstrou efeitos positivos na redução do quadro sintomatológico dos atletas, bem como o seu retorno ao esporte, determinando a intervenção conservadora com a fisioterapia uma opção viável para o tratamento da síndrome de Osgood-Schlatter.

É sabido que a imobilização da articulação a longo prazo pode ocasionar atrofia muscular, reduzir a capacidade contrátil dos flexores e extensores do joelho, e diminuir a função dessa articulação, resultando em déficits dentro da prática esportiva, e, propiciando a um aumento na duração do tempo de recuperação desses pacientes, tendo em vista que, terá a necessidade de trabalhar com os prejuízos fomentados pela imobilização. Desse modo, a realização de um protocolo de tratamento baseado na melhora dos sintomas, com subsequente ganho de força muscular, flexibilidade e estabilidade articular podem gerar um retorno mais rápido às atividades físicas, com menos prejuízos ao longo do percurso. Mediante a isso, é recomendado apenas a redução de atividades que possam agravar os sintomas do paciente na fase aguda da doença, porém, podem ser implementadas estratégias de tratamento com a realização de outras atividades que promova um menor impacto na articulação, ao passo que favoreça a mobilização sem causar maiores danos (BEZUGLOV et al., 2020).

Ademais, estudos indicam que o treino de força baseado em exercícios isométricos em extensão do joelho, primordialmente na fase aguda do tratamento, obtém maior eficácia e redução da dor nesses pacientes. O desequilíbrio muscular existente entre o vasto lateral e o vasto medial pode contribuir significativamente para o aumento da tensão imposta no tendão patelar ao realizar movimentos de extensão do joelho, induzindo a reação dolorosa no local. Desse modo, a realização de exercícios isométricos para ganho de força desses músculos durante a fase aguda da doença torna-se uma ferramenta viável, para induzir ao equilíbrio muscular sem que haja demasiada sobrecarga articular (NEUHAUS, APPENZELLER-HERZOG, FAUDE, 2021).

Diante das vias de treinamento para ganho de força muscular, vem sendo altamente discutida pela comunidade científica o treino de resistência associado a potência muscular e velocidade, com intuito direto de atingir maior capacidade física, de modo que seja aprimorado as habilidades motoras do atleta, adequando-o ao desempenho neuromotor, sendo esse crucial para adequação do gesto esportivo,

enfatizando mudanças bruscas de direção, pouso, salto e desaceleração. Essa ideologia de tratamento em reabilitação dentro do ambiente esportivo se torna um precedente essencial para prevenção de recidivas de lesões. Os estudos acerca do uso de treinamento de resistência excêntrica para corrigir déficits biomecânicos ocasionados por lesões, fomentam o respaldo necessário quanto a elevada exigência muscular intrínseca ao exercício excêntrico, uma vez que o mesmo pode gerar danos musculares e culminar em lesões durante treinos e jogos (DRURY et al., 2019).

Mediante a isso, torna-se relevante a utilização do treino de resistência excêntrica na reabilitação de jovens atletas, para que vertentes como o ganho de força, potência, velocidade, bem como a resistência de lesões sejam desenvolvidas ao longo da juventude, sem que haja maior prejuízo nas recidivas. Entretanto, há lacunas na literatura sobre a eficácia desse tratamento em atletas juvenis, uma vez que, as forças produzidas por crianças e adolescentes são menores do que em adultos, e isso pode ocasionar danos musculares durante a realização de exercícios excêntricos no treino de resistência. No geral, é notório a limitação de informações no que concerne a aplicação prática de tratamento fisioterapêutico em atletas juvenis, visando as diferenças nas capacidades físicas do adolescente em detrimento ao adulto (DRURY et al., 2019).

Ademais, é perceptível a falta de evidência científica no tratamento conservador da síndrome de Osgood-Schlatter, aliado a controvérsias existentes na literatura sobre protocolos de tratamentos já aplicados baseados no conhecimento empírico de especialistas, limita a lacunas de informações sobre diretrizes de tratamento, sem delimitação de nuances intrínsecas ao mesmo, tais como o tempo, frequência e intensidade dos exercícios (HOLDEN, RATHLEFF, 2019). Desse modo, torna-se inviável a constatação de um protocolo de tratamento eficaz para melhora do quadro desses pacientes, tendo em vista os baixos índices de trabalhos na literatura com estudos acerca desse tema, sendo possível observar, dessa forma, uma insuficiência de pesquisas no tocante a tratamentos conservadores baseados em evidência (NEUHAUS, APPENZELLER-HERZOG, FAUDE, 2021). O êxito de tratamentos aplicados a pacientes com síndrome de Osgood-schlatter presentes em poucos estudos na literatura é fomentada pela presença de profissionais bem treinados, os quais prescrevem condutas baseadas na sintomatologia do paciente, ao passo que reduza os déficits biomecânicos e acometimentos osteomusculares, bem como a existência de treinadores que tem a preocupação em estabelecer exercícios

que visem a profilaxia de lesões, culminando e um cenário de menor agressão a estrutura articular (BEZUGLOV et al., 2020).

5 CONSIDERAÇÕES FINAIS

No decorrer da construção desse trabalho, foi perceptível a ausência de trabalhos com evidências científicas no que concerne ao tratamento conservador, primordialmente com intervenção da fisioterapia, visto que é uma doença relativamente rara, e, sem muito embasamento teórico mediante os acometimentos ocasionados pela mesma. Ademais, de acordo com os estudos elucidados, esperasse que a maioria dos casos se resolva com o passar do tempo, ao passo que as mudanças decorrentes da maturação biológica seja o fator preditivo para redução dos sintomas apresentados por esses pacientes. Nesse cenário, os pesquisadores preconizam a utilização do tratamento a curto prazo, visando apenas os acometimentos agudo, sobretudo diante das lacunas ainda existentes na literatura sobre o melhor tratamento para a síndrome de Osgood-Schlatter.

Entretanto, apesar dos riscos de lesões inerentes à prática regular de exercício físico durante o processo de maturação biológica, sobretudo quando relacionado a eventos esportivos, realizar exercícios na adolescência é primordial para aprimorar o desenvolvimento motor do jovem atleta, propiciando ganhos de habilidades caracterizadas pelo aumento da agilidade, força, equilíbrio e coordenação motora, e potencializando o processo de desenvolvimento estrutural decorrente dessa idade, uma vez que, a atividade física melhora o crescimento osteogênico, a hipertrofia muscular e a hiperplasia celular, mecanismos cruciais para melhora da capacidade física do indivíduo. A partir disso, é perceptível a necessidade de incentivar a realização adequada de atividade física na infância e na adolescência, de modo que possa melhorar o ganho de habilidades físicas, sem que haja o risco do acometimento de lesões.

Esse contexto culmina, portanto, na importância de realizar mais pesquisas nesse âmbito, afim de propor medidas de intervenção eficazes para sanar a sintomatologia apresentada pelos jovens atletas ou fisicamente ativos, sobretudo pelo aumento gradativo nos números de adolescentes inseridos em especialização esportiva, elevando desse modo, a incidência da síndrome e necessidade de meios para prevenção e intervenção em cenários de lesão osteomuscular. Para tanto, a presente pesquisa obteve êxito quanto aos objetivos gerais e específicos, uma vez que, apesar das dificuldades para encontrar periódicos e estudos acerca do tema, foi

possível obter informações sobre os questionamentos fomentados no âmbito da doença supracitada, de modo que, identificou-se como surge a síndrome de Osgood-schlatter, os fatores de risco que contribuem para tal, os comprometimentos estruturais e biomecânicos secundários a mesma, bem como as formas de atuações possíveis, de acordo com a sintomatologia aferida por esses pacientes e demais déficits cinético-funcionais.

Ademais, ainda foi possível verificar os métodos de diagnóstico para a patologia, possibilidades de intervenção profilática, bem como a importância da família no processo de desenvolvimento do adolescente e possíveis lesões as quais os mesmos estão vulneráveis, de acordo com a prática física de cada um. Além disso, tornou-se perceptível as individualidades intrínsecas ao processo de maturação biológica do adolescente, bem como a relação desta com o nível de atividade física realizada nessa faixa etária, tendo em vista que a execução de exercícios é essencial para a aquisição de habilidades durante o desenvolvimento motor desses indivíduos.

Nesse contexto, foi possível verificar que os métodos de diagnóstico mais eficazes para identificar lesões osteomusculares em adolescentes, incluindo a síndrome de Osgood-Schlatter, é através da observação no surgimento de sintomas, aliado a realização de exames de imagens, como a radiografia, ressonância magnética, tomografia, e ultrassom, o qual vem sendo cada vez mais evidenciado pela literatura, tendo em vista que o mesmo fornece imagens específicas que possibilitam identificar o curso da doença, a partir de visualizações da estrutura intrínseca a inserção do tendão patelar e tecidos adjacentes a ele. Ademais, é sabido que os exames complementares são essenciais para identificar sinais característicos da doença, capazes de fechar o diagnóstico específico, de modo a diferenciar ela de demais patologias com sintomas semelhantes como a tendinopatia e condromalácia patelar, síndrome de dor femoropatelar.

A partir disso, é notório que o fisioterapeuta possui proficiência técnica e habilidades necessárias para promover um tratamento conservador eficaz diante da síndrome de Osgood-Schlatter, a partir da aplicação de condutas, técnicas e métodos capazes de fornecer redução do quadro álgico e corrigir a biomecânica do adolescente, além de proporcionar um treinamento apropriado para ganho de capacidades físicas, de modo a prevenir recidivas de lesões. Isso se dá a partir de evidências científicas que comprovam a eficiência das técnicas utilizadas por esse profissional para os comprometimentos identificados na patologia. No entanto, são

necessários maiores estudos visando a comprovação científica da eficiência dessas condutas, a fim de verificar na aplicação prática direcionadas para o paciente diagnosticado com a doença.

REFERÊNCIAS

AFONSO, M. dos S. et al. Sports physiotherapy in program of prevention of injury in professional football. **Research, Society and Development**, [S. l.], v. 9, n. 3, p. e72932434, 2020.

ALMEIDA, P. S. M de. et al. Incidence of musculoskeletal injury In soccer players. **Rev Bras Med Esporte** – Vol. 19, No 2 – March/April, 2013

AYSIN, I. K.et al. Investigation of the Relationship between Anterior Knee Pain and Chondromalacia Patellae and Patellofemoral Malalignment. **The Eurasian Journal of Medicine**, 50(1), 28–33, 2018.

BACIL, Eliane Denise Araújo et al. Maturação biológica e comportamento sedentário em crianças e adolescentes: uma revisão sistemática. **Journal of Physical Education**, v. 27, n. 1, 2016.

BESSETTE, M. SALUAN, P. Patellofemoral Pain and Instability in Adolescent Athletes. **Sports Med Arthrosc Rev.** 2016 Dec;24(4):144-149.

BEZUGLOV E. N. et al. Conservative treatment of Osgood-Schlatter disease among young professional soccer players. **Int Orthop.** 2020 Sep;44(9):1737-1743.

BRENNER, J. S. (2016). Sports Specialization and Intensive Training in Young Athletes. **PEDIATRICS**, 138(3), e20162148–e20162148. doi:10.1542/peds.2016-2148.

BROWN, T. MORAN, M. Lesões relacionadas a esportes pediátricos. **Pediatria Clínica.** 2019, vol. 58 (2) 199–212

CAIRNS, G. et al. Therapeutic interventions in children and adolescents with patellar tendon related pain: a systematic review. **BMJ Open Sport & Exercise Medicine**, 4(1), e000383, 2018.

CAMPOS, A. C de. et al. Riscos e benefícios do treinamento resistido para adolescentes. **Revista Brasileira de Fisiologia do Exercício**. v. 10, n. 1, 2011.

CASARIN, Sidnéia Tessmer et al. Tipos de revisão de literatura: considerações das editoras do Journal of Nursing and Health/Types of literature review: considerations of the editors of the Journal of Nursing and Health. **Journal of Nursing and Health**, v. 10, n. 5, 2020.

CHRISTOFOLETTI, Marina et al. Comportamento sedentário no lazer e sua associação com atividade física no contexto escolar de crianças no sul do Brasil. **Journal of Physical Education**, v. 27, n. 1, 2016.

CIAMPO, Luiz Antonio et al. Sedentary lifestyle among adolescents living in the city of Ribeirão Preto (SP). **J. Hum. Growth Dev**., São Paulo, v. 29, n. 3, p. 403-409, dez. 2019.

CIRCI, E., ATALAY, Y., BEYZADEOGLU, T. Treatment of Osgood–Schlatter disease: review of the literature. **MUSCULOSKELETAL SURGERY**, 101(3), 195–200, 2017.

COBRUN, S. L. et al. Quality of life in individuals with patellofemoral pain: A systematic review including meta-analysis. **Physical Therapy in Sport,** 33, 96–108, 2018.

DANNEBERG, D. J. Successful Treatment of Osgood-Schlatter Disease with Autologous-Conditioned Plasma in Two Patients**. Joints**. 2017 Aug 24;5(3):191-194.

DIFIORI, J. P. et al. Overuse injuries and burnout in youth sports: a position statement from the American Medical Society for Sports Medicine. **British Journal of Sports Medicine**, 48(4), 287–288, 2014

DRURY, B. et al. Eccentric Resistance Training in Youth: Perspectives for Long-Term Athletic Development. **J Funct Morphol Kinesiol.** 2019 Nov 28;4(4):70.

ENOMOTO, S. et al. The Passive Mechanical Properties of Muscles and Tendons in Children Affected by Osgood-Schlatter Disease. **J Pediatr Orthop**. 2020 Apr;40(4):e243-e247.

FERREIRA, T. C. dos R. et al. Effects of low level laser therapy on muscle tissue: A systematic review. **Revista CPAQV – Centro de Pesquisas Avançadas em Qualidade de Vida** | Vol.12| Nº. 2| Ano 2020| p. 2.

FREITAS, J. V. et al. Maturação, características morfológicas, motoras e técnicas de atletas menores de 16 anos do atletismo. **Rev Bras Cineantropom Desempenho Hum** 2020, 22: e68128.

GOUTTEBARGE V. BARBOZA S. D Zwerver J, Verhagen E. Preventing injuries among recreational adult volleyball players: Results of a prospective randomised controlled trial. **J Sports Sci.** 2020 Mar;38(6):612-618.

GULDHAMMER, C. et al. Long-term Prognosis and Impact of Osgood-Schlatter Disease 4 Years After Diagnosis: A Retrospective Study. **Orthop J Sports Med**. 2019;7(10):2325967119878136.

HALL, R., et al. Sport Specialization's Association with an Increased Risk of Developing Anterior Knee Pain in Adolescent Female Athletes. **Journal of Sport Rehabilitation**, 24(1), 31–35, 2015.

HAUSER, R. A. SPRAGUE I. S. Outcomes of prolotherapy in chondromalacia patella patients: improvements in pain level and function. **Clin Med Insights Arthritis Musculoskelet Disord**. 2014 Feb 17;7:13-20.

HEBERT, S. K. et al. **Ortopedia e traumatologia : princípios e prática** [recurso eletrônico]. 5. ed. – Porto Alegre : Artmed, 2017.

HERRERO-MORÍN, J.D. Et al. Enfermedad de Osgood-Schlatter en un adolescente deportista. Caso clínico [Osgood-Schlatter disease in adolescent athlete. Case report]. **Arch Argent Pediatr.** 2017 Dec 1;115(6):e445-e448.

HOLDEN, S. RATHLEFF, M. S. Separating the myths from facts: time to take another look at Osgood Schlatter "disease." British **Journal of Sports Medicine, bjsports**– 2019–101888.

INDIRAN V, JAGANNATHAN D. Osgood-Schlatter Disease. **New England Journal of Medicine**. 15 de março de 2018; 378 (11): e15.

ITOH, G. et al. Avaliação de risco do início da doença de Osgood-Schlatter usando análise cinética de vários movimentos nos esportes. **PLoS ONE** 13 (1): e0190503, 2018.

JONES, H. The Osgood-Schlatter syndrome is characterized by partial separation between tibial. **Rev. Medicina Desportiva Informa**, 2015, 6(5), pp. 20-23.

JUNIOR, A. C. N. JUNIOR, M de. J. M. The effects of laser treatment in tendinopathy: a systematic review. **Acta Ortop Bras**. 2015 Jan-Feb;23(1):47-9.

KABIRI, L. TAPLEY, H. TAPLEY, S. Avaliação e conservador tratamento para OsgoodDoença de Schlatter: uma revisão crítica da literatura**. Jornal Internacional de Terapia e Reabilitação**, fevereiro de 2014, Vol 21, N. 2

KANEUCHI, Y. et al. Bony Maturity of the Tibial Tuberosity With Regard to Age and Sex and Its Relationship to Pathogenesis of Osgood-Schlatter Disease: An Ultrasonographic Study. **Orthopaedic Journal of Sports Medicine**, 6(1), 232596711774918, 2018.

KAYA, D. et al. Long-term functional and sonographic outcomes in Osgood-Schlatter disease. **Knee Surg Sports Traumatol Arthrosc.** 2012 May;21(5):1131-9.

KISNER, Carolyn; COLBY, Lynn Allen. **Exercícios terapêuticos: fundamentos e técnicas**. 6.ed. ed. Barueri : Manole, 2016.

LADENHAUF, H.N. SEITLINGER, G. GREEN, D. W. Osgood-Schlatter disease: a 2020 update of a common knee condition in children. **Curr Opin Pediatr**. 2020 Feb;32(1):107-112.

LAM, Jeremy Jia Hong. et al. Clinics in diagnostic imaging. **Singapore Med J**. 2019 Dec; 60(12): 610–615.

LAUNAY, F. Sports-related overuse injuries in children. **Orthopaedics & Traumatology: Surgery & Research**. 2015; 101(1), S139–S147.

LUCENA, G.L. GOMES, C. GUERRA, R. O. Prevalence and associated factors of Osgood-Schlatter syndrome in a population-based sample of Brazilian adolescents. **Am J Sports Med.** 2011 Feb;39(2):415-20.

LYNG K. D. et al. Current management strategies in Osgood Schlatter: A cross-sectional mixed-method study. **Scand J Med Sci Sports**. 2020 Oct;30(10):1985-1991.

MARTINS, J. V. C. et al. Abordagem fisioterapêutica na síndrome de dor femoropatelar: revisão sistemática da literatura. **Revista Saúde UniToledo,** Araçatuba, SP, v. 02, n. 01, p. 156-169, ago. 2018

MATZKIN E, GARVEY K. Youth Sports Specialization: Does Practice Make Perfect? **NASN Sch Nurse.** 2019 Mar;34(2):100-103. Epub 2018 Dec 3.

MENDES P.G. et al. Efetividade do tratamento fisioterapêutico na Disfunção Femoropatelar: uma revisão sistemática. **R. bras. Ci. e Mov.** 2019;27(2):225-237.

MIDTIBY, S.L. WEDDERKOPP, N. LARSEN, R.T. et al. Effectiveness of interventions for treating apophysitis in children and adolescents: protocol for a systematic review and network meta-analysis. **Chiropr Man Therap** 26, 41 (2018).

NAKASE, J. GOSHIMA, K. NUMATA, H. et al. Fatores de risco precisos para a doença de Osgood-Schlatter. **Arch Orthop Trauma Surg** 135, 1277–1281, 2015.

NEUHAUS C. APPENZELLER-HERZOG C. FAUDE, O. A systematic review on conservative treatment options for OSGOOD-Schlatter disease. **Phys Ther Sport.** 2021 May; 49:178-187.

NICOLAI RÉ, A. H. **Crescimento, maturação e desenvolvimento na infância e adolescência: Implicações para o esporte**. Curso de Ciências da Atividade Física, Escola de Artes, Ciências e Humanidades, Universidade de São Paulo, 2011, vol. 7, n. 3, pp. 55-67.

NOGUEIRA, M. LAIGINHAS, R. COSTA, O. Injuries in Portuguese Amateur Youth Football Players: A Six Month Prospective Descriptive Study. **Acta Med Port**. 2017 Dec 29;30(12):840-847.

NUNES, D. de A. F. **Lesões por sobrecarga na criança e adolescente - tratar ou prevenir?** Tese (Mestrado integrado em Medicina) - Universidade de Coimbra: Portugal, 2019

PATEL D. VILLALOBOS A. Evaluation and management of knee pain in young athletes: overuse injuries of the knee. **Translational Pediatrics.** 2017 Jul;6(3):190-198.

Pinho, M. E. R. C. et al. Lesões músculo-esqueléticas relacionadas com as atividades desportivas em crianças e adolescentes: Uma revisão das questões emergentes. Motricidade, 2013; 9(1).

POST, E.G. Et al. Sport-Specific Associations of Specialization and Sex With Overuse Injury in Youth Athletes. **Sports Health**. 2020 Jan/Feb;12(1):36-42.

RATHLEFF, M. S. et al. Is Knee Pain During Adolescence a Self-limiting Condition? **The American Journal of Sports Medicine**, 44(5), 1165–1171, 2016.

RIJN, D. Et al. Comparison of the Effect of 5 Different Treatment Options for Managing Patellar Tendinopathy: A Secondary Analysis. **Clin J Sport Med**. 2019 May;29(3):181-187.
RIO, E. Et al. Isometric Exercise to Reduce Pain in Patellar Tendinopathy In-Season: Is It Effective "on the Road"? **Clin J Sport Med**. 2019 May;29(3):188-192.

ROTHERMICH M. A. et al. Patellofemoral pain: epidemiology, pathophysiology, and treatment options. **Clin Sports Med.** 2015 Apr;34(2):313-27.

SAILLY, M. WHITELEY, R. JOHNSON, A. Doppler ultrasound and tibial tuberosity maturation status predicts pain in adolescent male athletes with Osgood-Schlatter's disease: a case series with comparison group and clinical interpretation. **Br J Sports Med**. 2013 Jan;47(2):93-7.

SALDANHA, Diego Souza Amaral; PRADO, Maristela Prado; BORGES, Nelma Marques. Hidrocinesioterapia na condromalácia patelar. **Revista faipe**, v. 5, n. 1, p. 49-67, 2015.

SANDO, J. P. MCCAMBRIDGE, T. M. Nontraumatic Sports Injuries to the Lower Extremity. ***Clinical Pediatric Emergency Medicine***, 14(4), 327–339, 2013.

SANTO, C. E. S. et al. Síndrome de Osgood-Schlatter. **Rev. Medicina Desportiva Informa,** 2018; 9(6):23-25.

SANTOS, C. R. dos, SILVA, C. C. da, DAMASCENO, M. L. Efeito da atividade esportiva sistematizada sobre o desenvolvimento motor de crianças de sete a 10 anos. **Revista Brasileira de Educação Física e Esporte**, 2015; 29(3), 497–506.

SANTOS, José Wilson dos; BARROSO, Rusel Marcos B. **Manual de Monografia da AGES**: graduação e pós-graduação. Paripiranga: AGES, 2019.

SANTOS, N. C. M. **Anatomia e fisiologia humana.** 2. ed. - São Paulo: Érica, 2014.

SENA, D. A de. et al. Analysis of the joint flexibility and prevalence of soccer-related injuries according to age. **Fisioter Pesq**. 2013;20(4):343-348.

SEYFETTINOGLU, F. et al. Is There a Relationship between Patellofemoral Alignment and Osgood-Schlatter Disease? A Case-Control Study**. J Knee Surg**. 2020 Jan;33(1):67-72.

SHEPPARD, E. D. et al. A grande tibial posterior é aumentada em pacientes com fraturas do tubérculo tibial e doença de Osgood-Schlatter, **Journal of Pediatric Orthopaedics**: 29 de março de 2021.

SMITH, R. M. et al. Increased Patellar Volume/Width and Decreased Femoral Trochlear Width Are Associated With Adolescent Patellofemoral Pain**. Clinical Orthopaedics and Related Research**, 476(12), 2334–2343, 2018.

SUZUE, N. et al. State-of-the-art ultrasonographic findings in lower extremity sports injuries. **The Journal of Medical Investigation**. 2015, 62(3.4), 109–113.

SWEENEY, E. RODENBERG, R. MACDONALD, J. Overuse Knee Pain in the Pediatric and Adolescent Athlete. **Curr Sports Med Rep**. 2020 Nov;19(11):479-485.

TANK, Patrick W. GEST, Thomas R. **Atlas de Anatomia Humana.** Artmed: Grupo A, 2008.

VAISHYA R, Azizi AT, Agarwal AK, Vijay V. Apophysitis of the Tibial Tuberosity (Osgood-Schlatter Disease): A Review. **Cureus**. 2016 Sep 13;8(9):e780.

WATANABE, H. Et al. Pathogenic Factors Associated With Osgood-Schlatter Disease in Adolescent Male Soccer Players: A Prospective Cohort Study. **Orthopaedic Journal of Sports Medicine**. 2018, 6(8), 232596711879219.

WHITMORE, A. Osgood-Schlatter disease**. Journal of the American Academy of Physician Assistants**, 26(10), 51–52, 2013.

WORLD HEALTH ORGANIZATION (WHO). **Global recommendations on physical activity for health.** [cited 2015 Apr 10] Available from: http://whqlibdoc.who.int/publications/2010/9789241599979_eng.pdf.

YANAGISAWA O. et al. Efeito do dano muscular induzido pelo exercício na dureza muscular avaliada por elastografia de tecido em tempo real por ultrassom. **Springerplus.** 2015; 4: 308.

YEN, Y.M. Assessment and Treatment of Knee Pain in the Child and Adolescent Athlete. **Pediatric Clinics of North America**, 61(6), 1155–1173, 2014.

YOKOE, T. Et al. Orthopaedic medical examination for young amateur athletes: a repeated cross-sectional study from 2014 to 2018. **BMJ Open**. 2021 Jan 12;11(1):e042188.

TERMO DE RESPONSABILIDADE

RESERVADO AO REVISOR DE LÍNGUA PORTUGUESA

Anexar documento comprobatório de habilidade com a língua, exceto quando revisado pelo orientador.

Eu, FÁBIO LUIZ OLIVEIRA DE CARVALHO, declaro inteira responsabilidade pela revisão da Língua Portuguesa do Trabalho de Conclusão de Curso (Monografia), intitulado:

INTERVENÇÃO FISIOTERAPÊUTICA EM PACIENTES DIAGNOSTICADOS COM SÍNDROME DE OSGOOD-SCHLATTER

a ser entregue por CELINE DE ANDRADE SANTANA, acadêmico (a) do curso de FISIOTERAPIA.

Em testemunho da verdade, assino a presente declaração, ciente da minha responsabilidade no que se refere à revisão do texto escrito no trabalho.

Paripiranga, 26 de Junho de 2021.

Assinatura do revisor

TERMO DE RESPONSABILIDADE

RESERVADO AO TRADUTOR DE LÍNGUA ESTRANGEIRA: INGLÊS, ESPANHOL OU FRANCÊS.

Anexar documento comprobatório da habilidade do tradutor, oriundo de IES ou instituto de línguas.

Eu, PEDRO HENRIQUE DE GOUVÊA , declaro inteira responsabilidade pela tradução do Resumo (Abstract/Resumen/Résumé) referente ao Trabalho de Conclusão de Curso (Monografia), intitulada:

INTERVENÇÃO FISIOTERAPÊUTICA EM PACIENTES DIAGNOSTICADOS COM SÍNDROME DE OSGOOD-SCHLATTER

a ser entregue por CELINE DE ANDRADE SANTANA, acadêmico (a) do curso de FISIOTERAPIA.

Em testemunho da verdade, assino a presente declaração, ciente da minha responsabilidade pelo zelo do trabalho no que se refere à tradução para a língua estrangeira.

Paripiranga, 26 de junho de 2021.

Assinatura do tradutor

ETS TOEIC

LISTENING AND READING TEST
OFFICIAL SCORE REPORT

Name: Gouvêa De Pedro Henrique
Date of Birth: 29-jan-1982
Identification Number: 350839384
Test Date: 13-nov-2019
Client/Test Center: WIZARD

EPA - ETS PREFERRED ASSOCIATE - BRAZIL

LISTENING	READING	TOTAL SCORE
495	470	965

Report is valid for two years from the test administration date.

The back of this document contains a watermark. Hold at an angle to view.

Copyright © 2007 by Educational Testing Service. All rights reserved. ETS, the ETS logos, and TOEIC are registered trademarks of Educational Testing Service.

64192-57639 • SR127E100 • Printed in U.S.A.
IN 738403