SOCIEDADE EDUCACIONAL DE SANTA CATARINA

Deividi Daniel Oliveira

Janaina Harger

Karina Zoellner

INFECÇÃO POR *Dirofilaria immitis* EM CÃO: REVISÃO DE LITERATURA

JOINVILLE
2023

DEIVIDI DANIEL OLIVEIRA

JANAINA HARGER

KARINA ZOELLNER

INFECÇÃO POR *Dirofilaria immitis* EM CÃO: REVISÃO DE LITERATURA

Trabalho de Conclusão de Curso de graduação em Medicina Veterinária da UniSociesc, Campus Joinville/SC, como requisito parcial para obtenção do título de Bacharel em Medicina Veterinária.

Orientador: Profª. Drª Andreise Costa Przydzimirski

JOINVILLE
2023

SUMÁRIO

1. INTRODUÇÃO 2

2. DESENVOLVIMENTO 3

2.1 AGENTE ETIOLÓGICO 3

2.1.1 Morfologia 3

2.1.2 Taxonomia 5

2.1.3 Ciclo De Vida 5

3. PATOGENIA 7

3.1. SINAIS CLÍNICOS 12

4. DIAGNÓSTICO 13

4.1 IMUNOCROMATOGRAFIA 13

4.2 PESQUISA DE MICROFILÁRIAS 14

4.2.1 Técnica De *Knott* Modificada 14

4.2.2 Técnica Da Gota Espessa 15

4.3 TESTE MOLECULAR PCR (*POLYMERASE CHAIN REACTION*) 15

4.4 EXAMES COMPLEMENTARES 16

4.4.1 Radiografia: 16

4.4.2 Ecocardiografia 17

4.4.3 Eletrocardiograma 17

4.4.4 Exames hematológicos 18

4.4.5 Diagnósticos Diferenciais 18

5.TRATAMENTO 18

5.1 TRATAMENTO ADULTICIDA 19

5.1.1 Tratamento adulticida no Brasil 22

5.1.2 Lactonas Macrocíclicas 23

5.1.3 DOXICICLINA 23

5.2 TRATAMENTO MICROFILARICIDA 24

5.4 TRATAMENTO CIRÚRGICO 24

5. PROFILAXIA 25

Conclusão 26

Referências bibliográficas 27

LISTA DE FIGURAS

Figura 1: Dimorfismo sexual entre machos e fêmeas *de Dirofilaria immitis*. 4
Figura 2: Morfologia de *Dirofilaria immitis*. 4
Figura 3: Ciclo de vida de *Dirofilaria immitis*.....7
Figura 4: Tromboembolismo em artéria pulmonar de cão submetido à necropsia com presença de *Dirofilaria immitis* 9
Figura 5: Corte histológico de artéria pulmonar de cão infectado por *Dirofilaria immitis*.....10
Figura 6: Alterações patológicas em fígado e rim de cão infectado com *Dirofilaria immitis*.....12
Figura 7: Sequência de métodos de diagnóstico de Dirofilariose. 13
Figura 8: Microfilárias no sangue de cão. 15
Figura 9: Ecocardiografia de cão com presença de parasitas adultos na artéria pulmonar 17

Resumo

A infecção por *Dirofilaria immitis* é uma doença zoonótica de importância veterinária que afeta principalmente cães domésticos que são o principal depósito do parasita. É transmitida por parasitas intermediários, normalmente mosquitos do gênero *Culex*, *Aedes*, *Psorophora*, *Mansonia* ou *Anopheles*. Apesar de grande parte dos animais infectados não apresentarem sintomas, formas graves da doença afetam sistema cardíaco e respiratório, hepático e excretor, podendo levar a morte. O tratamento no Brasil não é realizado com merlasomina que é o fármaco de eleição, sendo a terapia com lactonas macrocíclicas e doxiciclina preconizada. A profilaxia é de extrema importância para evitar a disseminação da doença. O objetivo desse trabalho é apresentar uma revisão de literatura recente apresentando os principais aspectos sobre a infecção por *Dirofilaria immitis* em cães.

Palavras-chave: dirofilariose, parasita, verme do coração, nematódeo.

1. INTRODUÇÃO

A Dirofilariose é uma doença de caráter zoonótico causada pelo nematódeo *Dirofilaria immitis,* popularmente conhecida como doença do verme do coração, que tem como hospedeiro preferencial os cães domésticos, mas também pode acometer gatos, raposas, furões, focas e outros mamíferos, incluindo o homem (REZENDE, 2021). É considerada a filariose de mais importante nos carnívoros, sejam estes domésticos ou selvagens, e com maior dispersão mundial, causando doença grave e levando a morte quando não adequadamente tratada (PACHECO, 2016).

Apesar dos relatos de dirofilariose em gatos serem cada vez mais frequentes (BRANCO *et al*, 2009), as questões relativas a infecção por *Dirofilaria immitis* em felinos não farão parte do escopo deste trabalho.

Historicamente a primeira referência a dirofilariose ocorreu no ano de 1626, por Birago, enquanto este observava cães de caça no norte da Itália, porém, apenas no ano de 1856 este parasita veio a ter sua morfologia larval detalhadamente descrita (DALL'AGNOL, 2022). A doença foi relatada pela primeira vez na literatura médica no ano de 1847, no periódico norte americano *The Western Journal of Medicine and Surgery*. Acredita-se que a sua introdução no Brasil tenha ocorrido através de animais infectados e se propagado em razão do clima favorável aos vetores da doença. No Brasil, os primeiros casos em humanos foram relatados na Bahia em 1878 por Silva-Araújo e no Rio de Janeiro em 1887 por Magalhães, onde um menino apresentava um parasita macho e uma fêmea no ventrículo direito do coração (SILVA e LANGONI, 2009).

As maiores prevalências da doença ocorrem em locais favoráveis a reprodução dos vetores, como áreas litorâneas e circundadas por rios e lagos (BUBLITZ *et al*, 2012). Os estudos sobre prevalência no estado de Santa Catarina não são homogêneos, apresentando números como 12% na cidade de Florianópolis citados por Labarthe *et al* (1992), 15% citado por Araújo *et al* (2003) e 2,1% citado por Labarthe *et al* em 2014. No norte do estado no município de Araquari a prevalência foi de 7,3% (LABARTHE, 2014) e no município de Joinville em estudo realizado em animais domiciliados no abrigo animal da cidade, apenas 0,7% das amostras analisadas foram positivas para *Dirofilaria immitis* (KANNENBERG, 2019).

Os principais vetores da doença são mosquitos especialmente da ordem *Culicoides* que são imprescindíveis para o ciclo de vida de *D. immitis (Dirofilaria*

immitis), facilitando assim a disseminação do parasita em locais com clima temperado, tropical e subtropical, favoráveis à disseminação do mosquito (DELLING, 2019). Após o período pré-patente que tem duração em torno de 6 a 8 meses as microfilarias poderão ser encontradas na circulação periférica do hospedeiro, podendo sobreviver por até dois anos e garantindo altos níveis de microfilaremia, fazendo com que o hospedeiro se torne depósito da doença (BARROS, 2021).

Apesar de muitos animais acometidos serem assintomáticos, os principais sintomas da doença são: tosse, apatia, intolerância ao exercício, sons anormais à ausculta cardíaca e pulmonar, hepatomegalia, síncope, ascite e morte (MORAES NETO, 2020). A doença pode ser diagnosticada através de exame clínico, análises laboratoriais, testes de antígeno circulante, teste de concentração, teste de gota a fresco e exames auxiliares de imagem, como ecocardiografia e radiografia de tórax (DALL'AGNOL, 2022).

Devido à grande importância da infecção por *Dirofilaria immitis* na medicina veterinária, especialmente na clínica médica de cães, este trabalho tem como objetivo apresentar através de uma revisão de literatura os principais aspectos relativos à doença, seu parasita, hospedeiro, endossimbionte, e as atualidades a respeito do diagnóstico e tratamento.

2. DESENVOLVIMENTO

2.1 AGENTE ETIOLÓGICO

2.1.1 Morfologia

As *Dirofilaria immitis* são vermes longos e delgados, com acentuado dimorfismo sexual (FIGURA 1), de coloração brancos/acinzentados. As fêmeas são maiores que os machos medindo entre 21 e 31 centímetros de comprimento, com sua extremidade posterior arredondada, ânus subterminal e com sua vulva localizando-se logo após a extremidade esofágica. São ovovíparas depositando suas microfilárias na corrente sanguínea (PACHECO, 2016).

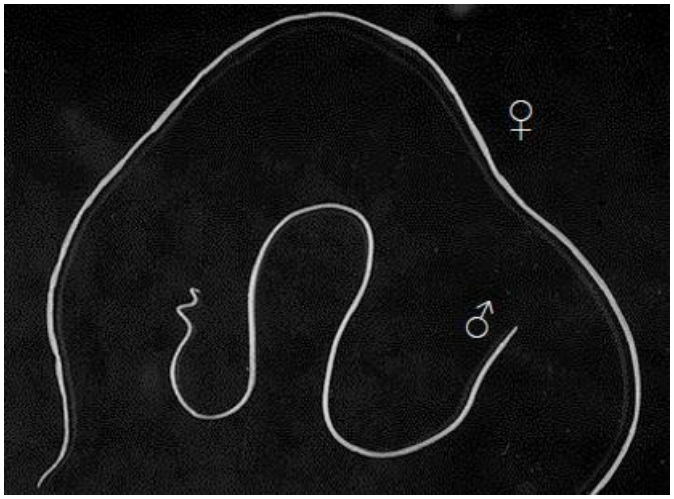

FIGURA 1: Dimorfismo sexual entre machos e fêmeas *de Dirofilaria immitis*.
Fonte: http://research.vet.upenn.edu/Hosts/Dirofilariaimmitis/tabid/7791/Default.aspx (2015) *apud* PACHECO, 2016.

Os machos da espécie apresentam uma cauda em espiral frouxa, com pequenas asas laterais, possuindo uma espícula esquerda longa e pontuda (FIGURA 2A). Já a espícula direita é menor (FIGURA 2B) (cerca de metade do comprimento) e sua extremidade é romba (TAYLOR *et al*, 2017).

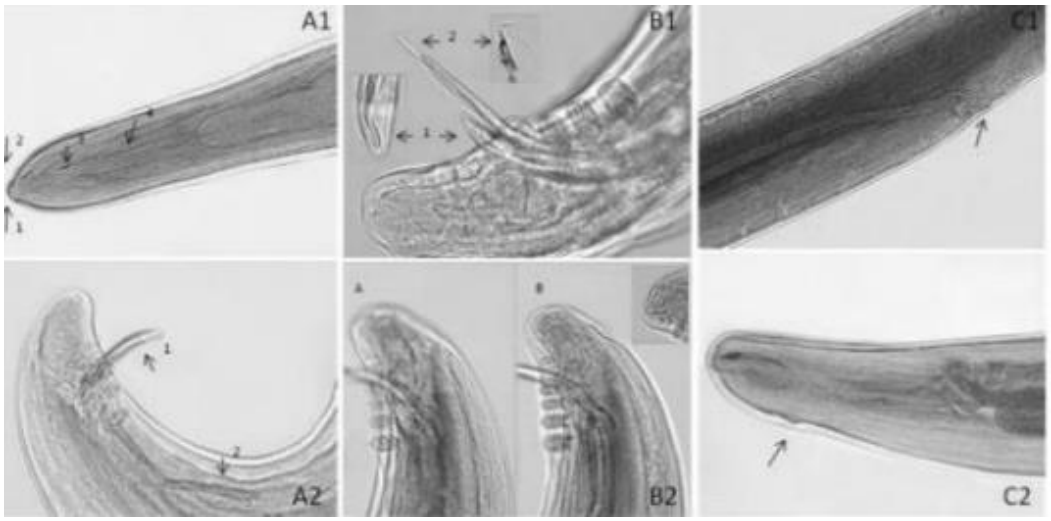

FIGURA 2: Morfologia de *Dirofilaria immitis*. A1: Adulto macho-extremidade anterior do corpo, abertura oral (1). Papilas cefálicas (2), esôfago (3), anel nervoso (4); A2: Espículas pequenas espículas (1), grandes espículas (2). B1: partes distais das pequenas espículas (1) e grandes espículas (2); B2: Papilas cloacais (1) e pós cloacais (2). C: Adulto fêmea- C1: Vulva, C2: Anus.
Fonte da imagem: PANAYOUTOVA-PENCHEVA *et al* (2016) *apud* BARROS (2021).
Fonte da legenda: BARROS, 2021.

As larvas adultas L5 são parasitas obrigatórios e os vermes podem ser encontrados no ventrículo direito do coração do hospedeiro definitivo, especialmente na ocorrência de elevada carga parasitária (DALL'AGNOL, 2022).

Morfologicamente as microfilárias apresentam corpo longo e filiforme com a extremidade cefálica arredondada, não possuindo lábios em sua abertura bocal, sendo esta rodeada por 6 pares de papilas. As regiões glandulares e musculares de seu esôfago não apresentam diferenciações. Elas se desenvolvem no útero das fêmeas e são liberadas sem bainha pelas fêmeas na corrente sanguínea do hospedeiro (PACHECO, 2016). O tamanho das microfilárias varia entre 295 e 325 micrômetros de comprimento e sua espessura média é de 7 micrômetros, podendo sobreviver por até 2 anos no hospedeiro definitivo (PEREIRA, 2016).

2.1.2 Taxonomia

Silva (2019) apresenta a classificação taxonômica de *Dirofilaria immitis* como pertencente ao:

Reino: Animalia
Filo: Nematoda
Classe: Secernetea
Ordem: Spirurida
Superfamília: Filaroidea
Família: Onchocercidae
Subfamília: Dirofilariianae
Gênero: *Dirofilaria*
Espécie: *Dirofilaria immitis*

2.1.3 Ciclo De Vida

Para que se complete o ciclo de vida de *Dirofilaria immitis* é necessário um hospedeiro definitivo vertebrado e um hospedeiro intermediário que é também o vetor da infecção (GENCHI *et al*, 2009). Os principais hospedeiros definitivos são os canídeos domésticos e silvestres, felinos, equinos e primatas, incluindo o homem. (FORTES, 1997).

O ciclo de vida de *D. immitis* (FIGURA 3) acontece em quatro mudas, as duas primeiras mudas no hospedeiro intermediário e as duas últimas no interior do

hospedeiro definitivo. As fêmeas adultas *D. immitis* liberam as microfilárias diretamente no interior dos vasos sanguíneos do hospedeiro definitivo. Em seguida, as microfilárias são então ingeridas durante repasto sanguíneo por fêmeas de mosquitos dos gêneros *Culex*, *Aedes*, *Psorophora*, *Mansonia* ou *Anopheles* (PEGADO e ANDRADE, 2019).

Os mosquitos hospedeiros intermediários tem distribuição mundial e tem como criatórios preferenciais águas limpas e paradas de áreas urbanas, rurais e silvestres (DA SILVA, 2021).

A temperatura do ambiente é um fator de relevância no ciclo biológico de *D. immtis*, uma vez que para ocorrer a muda de microfilaria L1 para L2 é necessário temperaturas que superem os 18 graus centígrados, com período que pode se estender por até 30 dias (CICARINO, 2009). Esse tempo pode ser reduzido para 10 a 14 dias em temperaturas superiores de 27 graus centígrados, (PACHECO, 2016). Após um dia no interior do aparelho digestivo do mosquito, as microfilárias de *D. immitis* alcançam os túbulos de Malpighi (PEREIRA, 2016). Penetram o citoplasma das células primárias e ali permanecem por cerca de 5 dias, retornando então para o lúmen dos túbulos de Malpighi onde se transformarão em L2, e cerca de 13 dias após a infecção se tornarão lavas L3 (MEIRELES *et al* 2014).

A forma infectante L3 rompe a terminação distal do túbulo de Malpighi se desloca até a probóscide do aparelho bucal do mosquito vetor, aguardando que este realize um novo repasto em um hospedeiro definitivo para dar continuidade ao seu ciclo biológico (OGAWA, 2013).

Durante o repasto sanguíneo, 10 a 12 larvas infectantes (L3) são depositadas numa gota de hemolinfa na pele do hospedeiro, onde permanecerão próximas ao local de inoculação de 3 a 12 dias após a infecção quando farão a terceira muda passando de L3 para L4 (ALHO *et al,* 2014). Entre 50 e 58 dias após a infecção ocorrerá a quarta muda, onde as L4 se tornarão L5 (SILVA e LANGONI,2009). Seguirão então para as veias periféricas, onde uma vez alcançada a circulação sanguínea alcançarão o ventrículo direito do coração, onde 6 a 9 meses após o início da infecção vão se reproduzir e darão origem a novas microfilárias, dando continuidade ao ciclo (CRUZ, 2017).

As larvas de *D. immitis* se locomovem dentro do hospedeiro através de movimentos ondulantes alternados de contração e relaxamento muscular, espalhando a infecção para diversos órgãos (VIEIRA, 2016).

FIGURA 3: Ciclo de vida de *Dirofilaria immitis*.
Fonte: BOSS & SHEARER (2011) *apud* LANDUM (2012)

3. PATOGENIA

A doença pode ser classificada em quatro classes, como citados por NELSON *et al* (2014):

Tabela 1: Classificação da infecção por *Dirofilaria immitis*.

CLASSE:	SINTOMAS:
CLASSE 1 LEVE.	Animais assintomáticos, podendo apresentar tosse.
CLASSE 2 MODERADO.	Tosse, presença de sons anormais nos pulmões, intolerância ao exercício.
CLASSE 3 SEVERA.	Tosse, sons anormais no coração e nos pulmões, intolerância ao exercício, dispnéia, hepatomegalia, síncope, ascite e morte.
CLASSE 4 SÍNDROME DA VEIA CAVA.	Aparecimento súbito de letargia e fraqueza, acompanhado de hemoglobulinemia e hemoglobinúria.

Fonte: Adaptado de NELSON *et al*, 2014.

Entretanto, Pegado e Andrade (2019) apresentam a doença como divididas em duas fases decisivas, sendo a primeira com a chegada e alojamento dos vermes adultos ao coração e nas artérias pulmonares, principalmente nas artérias dos lobos pulmonares caudais, e a segunda fase decisiva com a morte dos parasitas adultos.

A patogenicidade da doença vai variar de acordo com a quantidade de parasitos, podendo ser encontrados até 150 vermes no mesmo hospedeiro (OGAWA, 2013), o nível de atividade física do hospedeiro, a duração da infecção e a capacidade de resposta imunológica do hospedeiro (SILVA, 2019).

A doença apresenta uma progressão crônica, caracterizada principalmente pelas lesões inflamatórias agudas e crônicas nos sistemas respiratório e cardiovascular, decorrentes da presença de nematódeos adultos e de suas microfilárias (FERRÃO, 2018).

De acordo com ALHO *et al* (2014) as larvas L5 ocasionam sucessivos traumatismos no endotélio dos vasos pulmonares, acarretando na liberação de mediadores inflamatórios, causando hipertrofia do endotélio e formação de vilosidades (endarterite pulmonar proliferativa). Essas alterações da parede dos vasos e a estenose lumial favorecem a ocorrência de tromboembolismo pulmonar (FIGURA 4), favorecendo o desenvolvimento de hipertensão pulmonar, *cor*

pulmonale e insuficiência cardíaca congestiva direita. Esses traumatismos no endotélio dos vasos se devem ao fato dos parasitas chicotearem os vasos no seu movimento natatório, uma vez que não se fixam nos vasos e nadam contra o fluxo sanguíneo, provocando as lesões (SILVA, 2019)

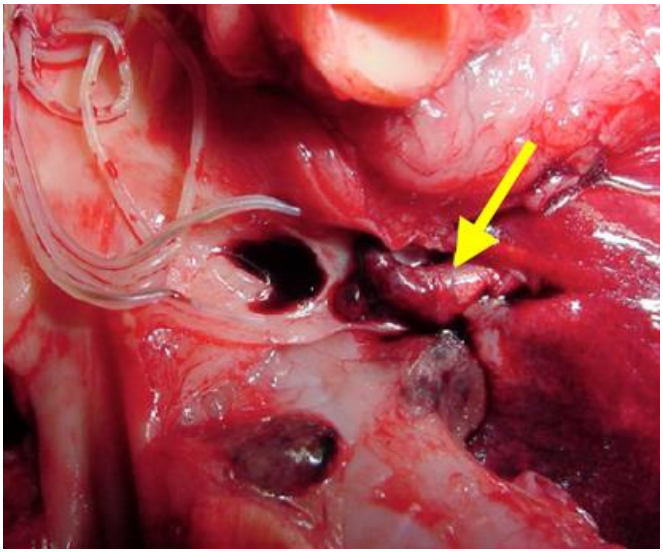

FIGURA 4: Tromboembolismo em artéria pulmonar de cão submetido à necropsia com presença de *Dirofilaria immitis* (seta amarela).
Fonte: SIMÓN et al, 2012.

A hipertensão pulmonar é causada pela vasoconstrição prolongada decorrente da síntese de fatores vasoconstritores pelas células endoteliais lesionadas, comprometendo o débito cardíaco. Consequentemente, o coração direito apresenta como resposta uma hipertrofia excêntrica com dilatação das câmaras e aumento de volume das paredes cardíacas, podendo também afetar o perfeito funcionamento da válva tricúspide, agravando ainda mais o quadro clínico do hospedeiro (SILVEIRA, 2018). As lesões vasculares no endotélio das artérias pulmonares provocam descamação e desgaste, resultando em exposição do endotélio, estimulando reações inflamatórias como a adesão de leucócitos, plaquetas e macrófagos no leito vascular (CICARINO, 2009).

As principais artérias afetadas são as lobares e as caudais, que sofrem dilatação aneurismática e oclusão periférica (LARSSON, 2015).

Quando alojados no pulmão do hospedeiro os parasitas podem lesionar o parênquima pulmonar, possibilitando um quadro de pneumonia intersticial, e lesões nas artérias pulmonares e suas ramificações, acarretando trombose e projeção da

íntima para o lúmen, e menos frequentemente pseudoaneurisma (FIGURA 5) e esclerose (ALMEIDA, 2014).

Em um estudo sobre as alterações histopatológicas em pulmões de cães infectados por *D. immitis*, apresentado por Mattos *et al* (2008), constatou-se a presença de pneumonia intersticial, infarto, hipertrofia do músculo de Reissensen, bronquite, edema pulmonar, fibrose no parênquima, espessamento difuso no septo alveolar, granuloma, hemossiderose, atelactasia, pleurisia fibrosa focal e hemorragia. Em relação às alterações vasculares apontadas no mesmo estudo se encontram trombose, projeções da túnica intima em direção ao lúmen em forma papilar ou vilosa, artrite e destruição da parede arterial, inflamação crônica fibrosa, hialinização da parede arterial, neovascularização da parede e esclerose.

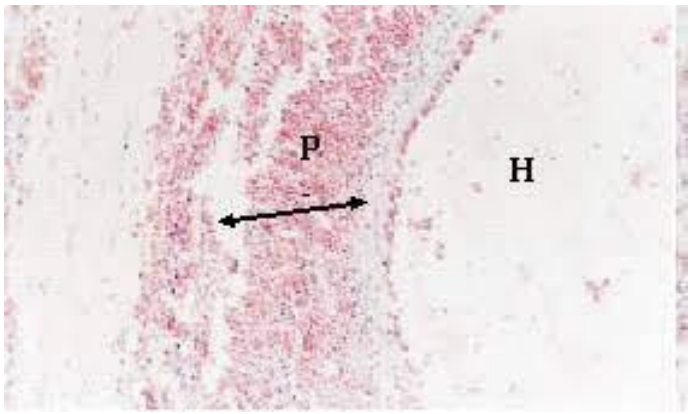

FIGURA 5: Corte histológico de artéria pulmonar de cão infectado por *Dirofilaria immitis*. (H) Pseudoaneurisma e uma D. immitis hialinizada. fazendo oclusão da luz do vaso (P).
Fonte MATTOS *et al,* 2008.

O pulmão pode desenvolver pneumonia eosinofílica, causada por uma reação de eosinófilos do sistema imune aos antígenos das microfilárias presentes no parênquima pulmonar, levando o hospedeiro a apresentar estresse respiratório, dificuldade nas trocas gasosas, hipóxia e insuficiência respiratória (SIMÓN *et al*, 2012). Se essa resposta inflamatória resultar na produção de granulomas será nomeada como granulomatose eosinofílica (SILVEIRA, 2018). A presença de microfilárias mortas e calcificações no interior desses granulomas indicam a cronicidade do processo inflamatório (MATTOS *et al*, 2008).

Se não tratado corretamente, o hospedeiro pode ir a óbito em decorrência das lesões ocasionadas pelo atrito no deslocamento do parasita, que leva ao fechamento do lúmen dos vasos e consequentemente no aumento da pressão

sanguínea, elevando a atividade cardíaca. O aumento da atividade cardíaca causa hipertrofia do músculo estriado cardíaco, prejudicando a chegada de sangue aos pulmões (PACHECO, 2016).

Uma vez instalada a cardiopatia no animal, o organismo ativará mecanismos compensatórios, que em longo prazo se tornam ineficientes, gerando variações nas forças hidrostáticas do sistema circulatório e pressão oncótica do plasma, resultando no acúmulo de líquido livre na cavidade abdominal e levando a ascite no hospedeiro (MASSA e HAINFELLNER, 2022).

A síndrome da veia cava é o mais grave quadro patogênico decorrente da infecção por *D. immitis*, ocorrendo com a migração dos vermes adultos da artéria pulmonar para o coração direito, levando à obstrução da valva tricúspide. Em decorrência dessa obstrução, o átrio direito e a veia caudal sofrem excesso de volume e pressão, causando hemólise e coagulação intravascular, podendo levar a óbito principalmente em cães de pequeno porte, onde apresentam ocorrência mais frequente (ALHO *et al*, 2014). É comum ser observada em animais de 3 a 5 anos de idade e pode levar o animal a óbito em 48 a 72 horas (LARSSON, 2015).

O fígado também pode ser afetado secundariamente, sofrendo danos irreversíveis decorrentes das toxinas liberadas pelos parasitos na circulação, bem como pela congestão passiva crônica (FIGURA 6A) decorrente da insuficiência cardíaca congestiva direita, tendo como principais achados histológicos no fígado de cães infectados por *D. immitis* degeneração vacuolar difusa dos hepatócitos, dissociação dos cordões de hepatócitos, congestão sinusoidal e necrose (BATISTA *et al*, 2021).

Os rins dos hospedeiros também poderão ser prejudicados por distúrbios pré-renais, respostas imunomediadas ou efeito direto dos parasitas, tendo como principais lesões renais apresentadas as glomerulopatias por complexo imune, glomeruloesclerose, nefrite intersticial crônica (FIGURA 6B) e amiloidose (ALMEIDA *et al*, 2001).

Uma das causas de glomerulonefrite em cães afetados é a lesão renal por imunocomplexos, que são reações inflamatórias do organismo contra a infecção da bactéria endosimbiótica *Wolbachia*, pois nos rins ocorre a filtração dos antígenos (proteínas de superfície da bactéria) e anticorpos formados pelo organismo do hospedeiro (MATTOS *et al*, 2008). O organismo do hospedeiro poderá apresentar respostas inflamatórias do tipo IgG, como reação a uma proteína de superfície

chamada WSP *(Wolbachia surface protein)* abundantemente presente na parede celular da bactéria *Wolbachia pipitiens*, podendo esta bactéria também ser transmitida transovaricamente das hospedeiras para seus descendentes diretos (CUNHA, 2019).

Em um estudo realizado com cães naturalmente infectados, as principais alterações hematológicas presentes no hemograma do hospedeiro foram eosinofilia, trombocitopenia e neutrofilia (BENDAS *et al*, 2022).

Larvas de *D. immitis* também podem se alojar em locais aberrantes como cérebro, fígado, olhos e cavidade peritoneal, muitas vezes sem que o hospedeiro apresente sintomatologia clínica (SIMÓN *et al*, 2012).

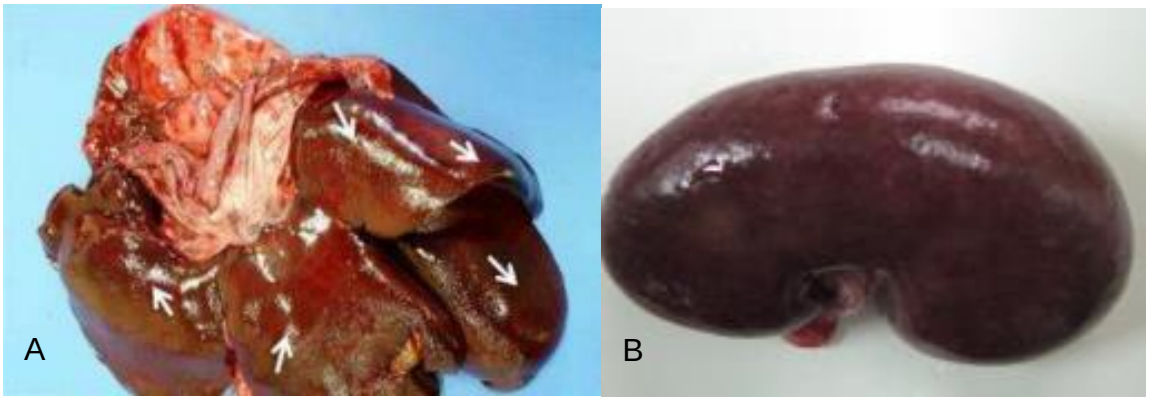

FIGURA 6: Alterações patológicas em fígado e rim de cão infectado com *Dirofilaria immitis*. (A) Congestão hepática com aspecto escurecido evidenciado pelas setas (B) Rim apresentando nefrite.
Fonte: BATISTA *et al,* 2021.

3.1. SINAIS CLÍNICOS

Os sinais clínicos apresentados pelo animal portador do parasita estão relacionados com a presença de *D. immitis,* com as reações a bactéria endossimbionte *Wolbachia* e com as sequelas que estes causam no organismo do hospedeiro, especialmente no seu sistema cardiorrespiratório (SILVA, 2019).

Embora muitos animais se apresentem assintomáticos, os principais sintomas apresentados pelo hospedeiro são emagrecimento, intolerância ao exercício, tosse, letargia, dispneia, síncope e distensão abdominal. Durante o exame físico, poderão ser observados sinais como perda de peso, reforço da segunda bulha, insuficiência da valva tricúspide e ritmo de galope, distensão e pulsação da veia jugular, distensão abdominal e hepatoesplenomegalia (LARSSON, 2015).

Também podem ser observadas mudanças de comportamento do hospedeiro, como agitação ou apatia, intolerância ao exercício, ascite, edema de membros e tosse com hemoptise no caso de tromboembolismo pulmonar (MEIRELES *et al*, 2014).

4. DIAGNÓSTICO

O diagnóstico da dirofilariose canina se inicia na anamnese, com a observação dos principais sinais clínicos e com as informações a respeito do tratamento profilático habitual (MORAES NETO, 2020). O diagnóstico pode então ser realizado através do exame físico, pela detecção das microfilárias no sangue, por teste de imunocromatografia, através de alterações radiográficas, ecocardiografia, ultrassonografia e necropsia (SILVA e LANGONI, 2009).

Pelas diretrizes da *American Heartworm Society* o teste de detecção de antígenos é o mais sensível e deve ser a primeira escolha (REZENDE, 2021). A instituição americana também recomenda a utilização de dois ou mais testes para maior confiabilidade dos resultados (OGAWA, 2013), podendo seguir a sequência de métodos (FIGURA 7) sugerida por Silveira (2018).

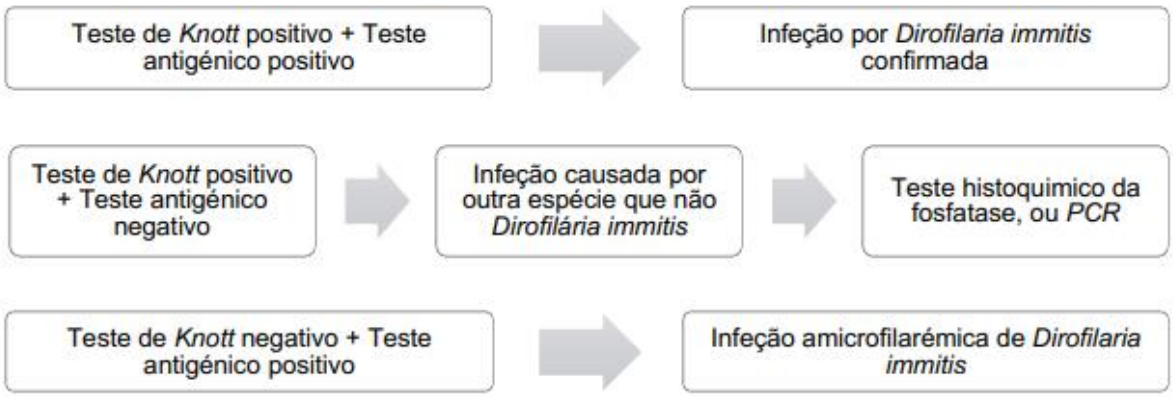

FIGURA 7: Sequência de métodos de diagnóstico de Dirofilariose.
Fonte: SILVEIRA, 2018.

4.1 IMUNOCROMATOGRAFIA

Os testes de imunocromatografia ou ELISA (*enzyme-linked immuno sorbent assay*) são utilizados como métodos de referência para infecções assintomáticas causadas por *D. immitis* nos cães (BARROS, 2021). Esses métodos detectam a presença de anticorpos anti-Dirofilária que são produzidos pela exposição do parasita ao sistema imune do hospedeiro (PACHECO, 2016). Esses anticorpos são

provenientes de reação imunológica a antígenos das fêmeas adultas de *D. immitis* e podem ser detectados no soro, plasma ou sangue total. Estes testes se mostraram superiores aos outros testes devido a sua elevada sensibilidade e especificidade (VIEIRA, 2016). Sua especificidade pode chegar a 100% em infecções que apresentem no mínimo uma fêmea adulta de *D. immitis*, uma vez que os antígenos detectados por esse teste são provenientes do útero das fêmeas (MEIRELES *et al*, 2014). Entretanto, falsos negativos podem ser obtidos na presença de infecções apenas por formas imaturas, apenas por L5 machos ou por baixa carga parasitária (ALHO *et al*, 2014).

Em estudo com cães realizado na Ilha do Marajó por Garcez *et al* (2006) utilizou-se de kit de teste rápido SNAP® 3-DX™, sendo este um teste que utiliza a tecnologia ELISA (*enzyme linked immuno sorbent assay*). Para a realização dos testes, 3 gotas de soro e 4 gotas de conjugado foram colocadas no dispositivo que detecta os antígenos. Após aguardar o prazo de 8 minutos, o surgimento de uma área circular azul apresentava o resultado como positivo, enquanto reações negativas se caracterizavam pela ausência de cor (GARCEZ *et al*, 2006).

4.2 PESQUISA DE MICROFILÁRIAS

4.2.1 Técnica De *Knott* Modificada

As microfilárias podem ser encontradas no sangue do hospedeiro utilizando-se de várias técnicas, sendo a mais utilizada delas a técnica de *Knott* modificada (LARSSON, 2015). A técnica consiste na utilização de 1,0 ml de sangue adicionado em com 9,0 ml de formalina a 2%, centrifugando a mistura a 1000g pelo período de 10 minutos, o sobrenadante é decantado e do sedimento se utiliza uma gota juntamente com azul de metileno na proporção de 1 para 1000. Levando-se em seguida ao microscópio óptico para ser observado no aumento de 100 vezes, onde poderão ser observadas as características morfológicas das microfilárias de *D. imittis* como sua extremidade anterior afilada, não possuir ganchos cefálicos nem ganchos na extremidade posterior (SOUZA *et al*, 1997).

A técnica de *Knott* modificada tem como característica a facilidade na observação das microfilárias (FIGURA 8A), melhorando a identificação quanto à espécie baseada no tamanho e na motilidade bem como por sua morfologia, e

apresenta custos reduzidos em comparação a outras técnicas (BATISTA *et al*, 2008).

Esta é considerada a técnica de eleição, possibilitando a visualização de microfilárias a partir de 6 meses da infecção e permitindo diferenciar as microfilárias de *D. immitis* de outras espécies de filarídeos (PEGADO e ANDRADE, 2019).

4.2.2 Técnica Da Gota Espessa

A técnica da gota espessa consiste em utilizar uma gota de sangue com EDTA em uma lâmina e sobrepor uma lamínula e observar ao microscópio, procurando a visualização de microfilárias (FIGURA 8B) e observar seus movimentos (SOUSA, 2018).

Apresenta como vantagens ser um exame rápido e de baixo custo, e como desvantagens a baixa sensibilidade (PACHECO, 2016).

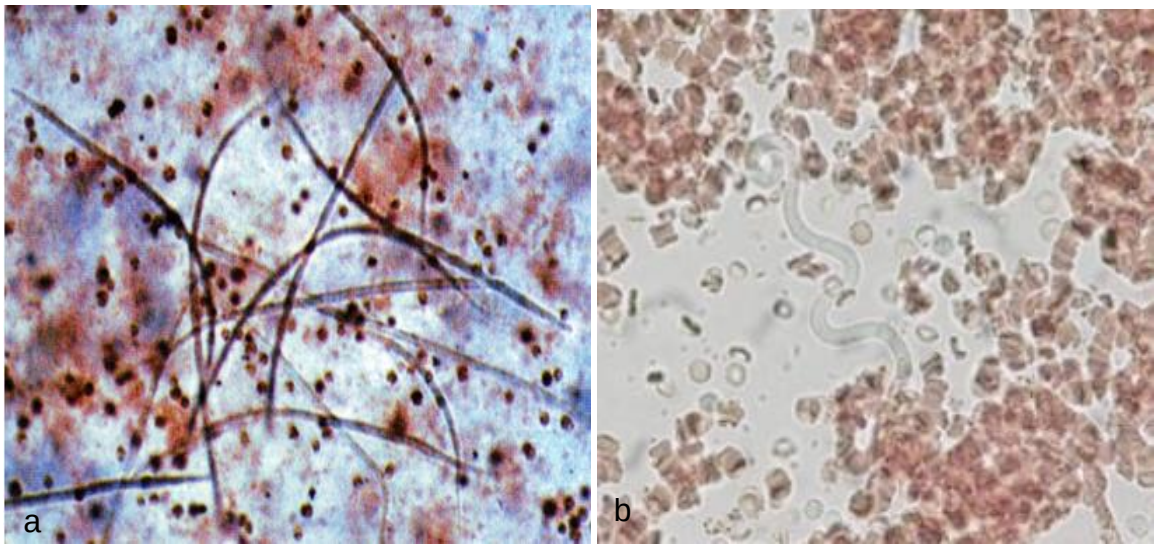

Figura 8: Microfilárias no sangue de cão. (a) Microfilárias de *Dirofilaria immitis* observadas pela técnica de Knott modificada. Fonte: ALMOSNY (2002) *apud* CICARINO (2009). (b) Microfilária de *Dirofilaria immitis* observada através da técnica de gota espessa. Fonte: ALHO *et al* (2012), *apud* PACHECO(2016).

4.3 TESTE MOLECULAR PCR (*POLYMERASE CHAIN REACTION*)

A técnica molecular da reação da cadeia da polimerese (PCR) é utilizada no diagnóstico da infecção por *Dirofilaria immitis*, amplificando um segmento do DNA (*deoxyribonucleic acid*) do parasita, utilizando iniciadores espécies-específicos que podem ser visualizados em gel de agarose, corado com brometo de etídeo. É considerado o teste com maior precisão na detecção de *D. immitis* no hospedeiro,

inclusive diferenciando a infecção de por essa espécie de outros tipos de dirofilárias (CICARINO, 2009). A presença bactéria gram-negativa *Wolbachia*, endossimbionte de *D. immitis* também pode ser observada através dos testes de PCR (*polymerase chain reaction)* específicos (LANDUM, 2012).

4.4 EXAMES COMPLEMENTARES

Os exames complementares como radiografias torácicas, ecocardiografia eletrocardiograma, hemograma (LARSSON, 2015), bioquímica sérica e urinálise também podem auxiliar no diagnóstico e tratamento da dirofilariose (CICARINO, 2009).

4.4.1 Radiografia:

O exame radiográfico por si só não permite o diagnóstico definitivo da doença, entretanto é o método mais objetivo para avaliar a gravidade da doença cardiopulmonar apresentada pelo animal, sendo possível visualizar aumento das câmaras cardíacas e alterações clássicas (LANDUM, 2012; BARROS, 2021).

Vieira (2016) apresenta como sinais típicos da dirofilariose a dilatação e tortuosidade dos ramos periféricos intralobares e interlobares das artérias pulmonares (FIGURA 8), podendo apresentar um padrão pulmonar misto intersticial e alveolar nos casos de pneumonite e infiltrado instersticial e alveolar coalescente nos casos de tromboembolismo. No caso de cães com insuficiência cardíaca direita, podem ser visualizadas alterações adicionais, como cardiomegalia direita, dilatação da veia cava, aumento da silhueta do fígado e do baço, efusão pleural e ascite.

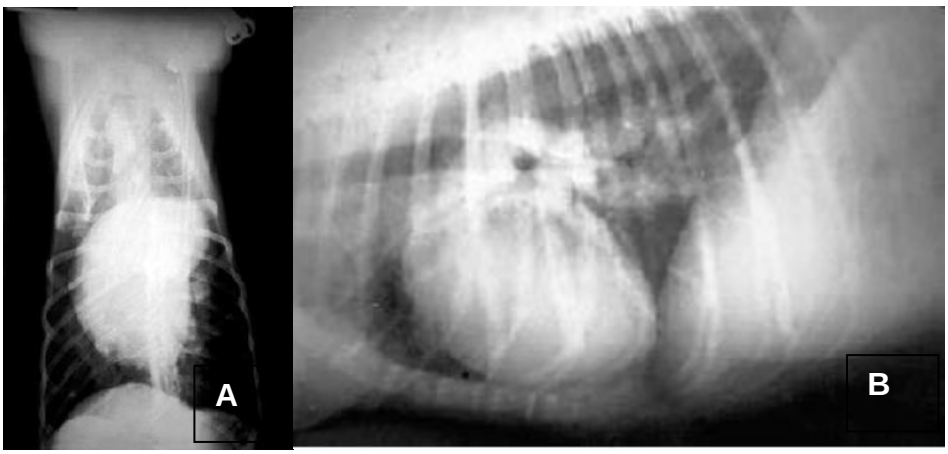

Figura 8: Radiografia torácica de cão com dirofilariose. (A) Projeção dorsoventral, evidenciando vascularização pulmonar com artérias lombares caudais dilatadas e

tortuosas. (B) Projeção lateral, evidenciando aumento ventricular direito e tronco das artérias pulmonares.
Fonte: LARSSON, 2016.

4.4.2 Ecocardiografia

A ecocardiografia é uma técnica que permite a visualização das alterações de anatomia e funções cardíacas causadas após a instalação de *D. immitis,* que pode se instalar na artéria pulmonar (FIGURA 9) e também nas câmaras cardíacas do hospedeiro. Pode também auxiliar o diagnóstico da forma mais grave da doença, a síndrome da veia cava. Esse exame apresenta como desvantagem a baixa eficácia na detecção de infecções leves e com baixa carga parasitária (PACHECO, 2016).

Figura 9: Ecocardiografia de cão com presença de parasitas adultos na artéria pulmonar (setas)
Fonte: ALHO *et al* (2012) *apud* PACHECO (2016).

4.4.3 Eletrocardiograma

O eletrocardiograma é um exame complementar que registra graficamente a amplitude em função do tempo convertida a partir do potencial elétrico propagado do coração à superfície do corpo captado por um eletrocardiógrafo (PACÓ, 2018). Revela alterações cardíacas apenas em fase avançada da enfermidade parasitária, como a hipertrofia ventricular direito e o desvio do eixo cardíaco no plano frontal para a direita (LARSSON, 2016).

Distúrbios do ritmo cardíaco ou fibrilação atrial são os achados eletrocardiográficos mais comuns em cães com a apresentação clínica mais grave da doença (ALMEIDA, 2014).

O exame de eletrocardiograma apresenta como vantagens o baixo custo e a rápida execução sem causar danos ao paciente (PACÓ, 2018).

4.4.4 Exames hematológicos

O hemograma dos animais positivos para infecção por *D. immitis* pode apresentar eosinofilia e/ou basofilia, anemia arregenerativa e trombocitopenia decorrente da migração de plaquetas para o tecido pulmonar, onde ficam aderidas à parede dos vasos pulmonares (LARSSON, 2016). O hemograma também pode apresentar leucocitose com neutrofilia e os exames de bioquímica sérica e urinálise podem trazer como resultados hiperglobulinemia, proteinúria, hipoalbuminemia e albuminúria discreta (CICARINO, 2009).

4.4.5 Diagnósticos Diferenciais

Para excluir diagnósticos diferenciais, podem ser utilizados exames como radiografia torácica, broncoscopia, exame bacteriológico da expectoração, cultura de material obtido por lavagem transtraqueal, tomografia axial computorizada e/ou ressonância magnética, algumas vezes se torna necessário coleta de amostras biológicas por punção aspirativa de agulha fina (PAAF), toracoscopia ou toracotomia e ressecção cirúrgica do tecido pulmonar afetado (VIEIRA, 2016).

O diagnóstico diferencial para *Acanthocheilonema reconditum* pode ser realizado através de exame de PCR (polymerase chain reaction) com base em DNA (*deoxyribonucleic acid*) recombinante (TAYLOR *et al*, 2017).

5.TRATAMENTO

Antes do início do tratamento do animal infectado por *D. immitis* diversos fatores devem ser levados em consideração, uma vez que o tratamento pode ser complexo e arriscado se houver morte massiva de parasitas no interior do organismo do hospedeiro, fazendo-se necessário um completo exame clínico e anamnese, levando em consideração a idade e o tamanho do paciente, a quantidade de parasitas e microfilárias, os sinais clínicos apresentados, a existência de lesão pulmonar e a resistência a exercícios (SILVEIRA, 2018).

Os animais portadores do nematódeo devem ter seu quadro clínico estabilizado previamente ao início do tratamento, sendo relevante que o número de parasitos e o grau de atividade física do hospedeiro apresentam igual importância na gravidade dos sinais clínicos apresentados (CUNHA, 2019). Cães assintomáticos ou com sintomas leves tem prognóstico mais favorável, enquanto animais que apresentam o quadro grave da doença ou outras doenças concomitantes de maior gravidade que possam impedir a realização do tratamento apresentam prognósticos mais graves, podendo inclusive levar o animal a óbito (PEGADO E ANDRADE, 2019).

O tratamento tem como objetivos principais melhorar a condição clínica do paciente, eliminar *D. immitis* em todos os seus estágios larvais e minimizar os efeitos colaterais negativos do tratamento, levando em consideração o risco de complicações tromboembolíticas com a morte dos parasitas. A restrição absoluta ao exercício é imprescindível ao sucesso do tratamento, podendo o animal ficar internado em baias hospitalares para garantir que isso aconteça, pode-se fazer o uso de sedativos e tranquilizantes para acalmar o animal. Se o tutor não concordar com a manutenção do animal em ambiente hospitalar, este deve ser informado da necessidade da restrição dos movimentos e dos riscos relativos às complicações tromboembólicas (SARQUIS, 2012).

O tratamento recomendado pela *American Heartworm Society* é composto de diversos fármacos, abrangendo adulticidas, larvicidas e tratamento profilático continuado (PEGADO e ANDRADE, 2019).

5.1 TRATAMENTO ADULTICIDA

Para o tratamento adulticida fora do Brasil tem-se como medicamento de eleição dicroridrato de melarsomina (Immiticide®), sendo a única droga adulticida aprovada pela Administração de Alimentos e Medicamentos dos Estados Unidos (FDA - *Food and Drug Administration*) para uso em todos os cães infectados por *D. immitis,* se mostrando eficaz contra larvas maduras e imaturas do parasita (DELLING, 2019).

O dicloridrato de melarsomina é um composto orgânico arsenical que atua alterando a absorção e metabolismo de glicose, altera a estrutura e função do epitélio intestinal e inibe a glutation redutase, levando a morte dos parasitas (ALMEIDA, 2014). É uma droga considerada relativamente segura, apesar de uma

dose de 7.5mg/kg em dose única pode levar o animal a edema, inflamação pulmonar e morte (PEGADO e ANDRADE, 2019)

De acordo com o ultimo *guideline* lançado em 2014 pela *American Heartworm Society* o tratamento com dicloridrato de melarsomina deve variar conforme a gravidade da doença, sendo o protocolo com duas doses de 2,5mg/kg com intervalos de 24 horas para o tratamento de cães infectados com menor gravidade, eliminando 90% dos parasitas adultos, e um protocolo com três doses sendo a primeira dose de 2,5mg/kg. Após 30 dias realiza-se a segunda dose de 2,5mg/kg e após 24 horas da segunda aplica-se a terceira dose de 2,5mg/kg, causando a morte de até 98% dos parasitas adultos (NELSON *et al*, 2014).

A melarsomina deve ser utilizada por via intramuscular profunda nos músculos epaxial lombar, localizado entre as vértebras L3 e L5, pois a região fornece boa vascularização e drenagem linfática, e evita que o medicamento cause danos ao tecido subcutâneo (NELSON e COUTO, 2015).

Dentre os efeitos colaterais relados ao uso de melarsomina estão anorexia, icterícia, dor abdominal, dispinéia, taquipinéia, letargia, taquicardia, vômitos e salivação. Pode também ocorrer observar tromboembolismo pulmonar de 7 a 20 dias após a aplicação do medicamento, devido ao acúmulo de larvas mortas no lobo caudal do pulmão (SPINOSA *et al*, 2017).

Atualmente, existe um protocolo completo de tratamento preconizado pela *American Heartworm Society* (TABELA 2).

DIA	TRATAMENTO
DIA 0	Cão diagnósticado positivo para dirofilariose. • Positivo no teste de antigeno(Ag) e teste de microfilaria(Mf) circulantes. • Se não foi observada presença de microfilaria circulante, repetir o teste de antígeno (Ag) circulante, com diferente teste diagnóstico. Restrição aos exercícios. • Quanto mais severos os sintomas, maior a restrição. Se o cão for sintomático: • Estabilizar a doença com a terapia e cuidados adequados. • Prednisona pode ser prescrita na dose de 0.5 mg/kg BID (*bis in die*) na primeira semana, 0.5 mg/kg SID (*semel in die*) na segunda semana, 0.5 mg/kg EOD (*every other day*) na terceira e quarta semanas.
DIA 1	Administrar terapêutica preventiva (lactona macrocíclica). • Se forem detectadas microfilarias circulantes, instituir um pré-tratamento com antihistaminico e glicocorticoesteriode, se já não tiver aplicado prednisona, para reduzir o risco de anafilaxia. • Observar por pelo menos 8 horas para verificar se há reação adversa.
DIA 1-28	Administrar doxiciclina 10 mg/kg BID (*bis in die*)por 4 semanas. • Reduz a patologia associada aos nematoides mortos. • Interrompe a transmissão da dirofilariose.
DIA 30	Administrar terapêutica preventiva (lactona macrocíclica).
DIA 60	Administrar terapêutica preventiva (lactona macrocíclica). Primeira aplicação de melarsomina 2.5 mg/kg (Intramuscular). Prescrever prednisona 0.5 mg/kg BID (*bis in die)* na primeira semana, 0.5 mg/kg SID na segunda semana, 0.5 mg/kg EOD (*every other day)* na terceira e quarta semanas. Diminuir o nível de atividade física ainda mais. • Restringir o espaço do animal ou, quando no quintal, utilizar a coleira para evitar exercícios.
DIA 90	Administrar terapêutica preventiva (lactona macrocíclica).

	Segunda aplicação de melarsomina 2.5 mg/kg (Intramuscular).
DIA 91	Terceira aplicação de melarsomina 2.5 mg/kg (Intramuscular). Prescrever prednisona 0.5 mg/kg BID (*bis in die)* na primeira semana, 0.5 mg/kg SID na segunda semana, 0.5 mg/kg EOD (*every other day)* na terceira e quarta semanas. Continuar a restrição de exercícios físicos por mais 6-8 semanas após a injeção de melarsomina.
DIA 120	Pesquisa de microfilarias circulantes • Se positivo, tratamento com microfilaricida e refazer o teste após 4 semanas. Estabelecer prevenção contra dirofilariose durante o ano todo.
DIA 271	Teste de antígeno circulante seis meses após o fim do tratamento e teste para microfilárias.

TABELA 2: Protocolo completo preconizado pela *American Heartworm Society*. Fonte: NELSON *et al*, 2014

5.1.1 Tratamento adulticida no Brasil

O dicloridrato de melarsomina é um medicamento ainda não é comercializado no Brasil, pois ainda não possui registro no ministério da Agricultura, Pecuária e Abastecimento, sendo necessária a adoção de formas alternativas de tratamento, que podem inclusive trazer vantagens ao tratamento com melarsomina, como diminuir o risco de tromboembolismo causado pela massa de parasitas mortos e a dispneia intensa causada por reações inflamatórias no tecido pulmonar (SILVA, 2019).

No Brasil se faz uso de lactonas macrocíclicas, que são drogas parasiticidas de origem natural ou semissintéticas, e apresentam amplo espectro contra parasitas artrópodes e nematódeos de animais e seres humanos. São divididas em dois grupos sendo as milbemicinas representadas por: nemadectina, milbemicina e moxidectina, e o grupo das avermectinas compostas por abamectina, selamectina, emamectina, eprinomectina, doramectina e ivermectina (CASSANI *et al*, 2022).

O tratamento adulticida deve então ser realizado associando-se o uso de lactonas macrocíclicas conjuntamente com o antibiótico doxiciclina, com a intenção de combater a bactéria endosimbionte *Wolbachia*, sendo o animal considerado

curado da doença após o tratamento e a obtenção de dois resultados negativos na pesquisa de antígenos com seis meses de diferença entre eles (SILVA, 2019).

5.1.2 Lactonas Macrocíclicas

A ivermectina é utilizada no tratamento da dirofilariose atuando na eliminação de adultos jovens e microfilárias, utilizada para cães na dose de 6 à 12 microgramas/kg podendo ou não estar associada ao pomoato de pirantel, em doses mensais por via oral, por no mínimo 12 meses consecutivos (DA CRUZ. 2017).

Estudos mostram que quanto maior o tempo de terapia realizado com ivermectina, maior sua capacidade adulticida, sendo de 56,3% quando utilizada continuamente por 16 meses e eliminando 94,9% dos adultos quando utilizada por 29 meses. Outras lactonas macrocíclicas apresentam menor efeito adulticida, como a selamectina que apresentou morte de 36,4% dos parasitas adultos após 18 meses de tratamento, a milbemicina que não apresentou resultados satisfatórios mesmo após 16 meses de tratamento e a moxidectina de liberação lenta que apresenta escassos estudos sobre seu efeito adulticida. Já a associação de moxidectina 2,5% juntamente com doxiciclina 10 miligramas/quilo/*bis in die* e imidacloprida 10%, se mostrou capaz de eliminar a infecção natural em 95,9% dos casos após 12 meses de tratamento (SILVA, 2019).

Os medicamentos ProHeart®6 e ProHeart® SR-12 compostos por moxidectina de liberação lenta não são efetivos contra estágios larvais adultos quando usados singularmente conforme comprovado por estudo realizado por McTier *et al* (2017).

5.1.3 DOXICICLINA

A *American Heartworm Society* recomenda que a doxiciclina sempre seja utilizada em conjunto com uma lactona macrocíclica, sendo a terapia adulticida apenas com lactonas macrocíclicas expressamente não recomendada (NELSON *et al, 2014*).

A doxiciclina é um antibiótico do grupo das tetraciclinas utilizado no tratamento adulticida de *D. immitis* desde a descoberta da relação endosimbionte da bactéria Wolbachia com os filarídeos, agindo através da redução da carga

bacteriana em todos os estágios larvais e do bloqueio da transmissão vertical das bactérias, eliminando gradativamente a infecção (SILVA, 2019).

A dosagem de doxiciclina 10 miligramas/quilo se mostrou efetiva para a esterilidade das fêmeas de *D. immitis,* diminuição do desenvolvimento larval e morte das larvas adultas e a duração do tratamento foi de 30 dias (DA CRUZ, 2017).

Durante o tratamento adulticida com melarsomina pode-se também fazer o uso concomitante de doxiciclina, apresentando como vantagens a diminuição das reações inflamatórias decorrentes da morte dos parasitas adultos (CUNHA, 2019).

5.2 TRATAMENTO MICROFILARICIDA

A utilização de lactonas macrocíclica é indicada como tratamento microfilaricida pela *American Heartworm Society*, devendo-se levar em conta o grau de microfilaremia e a utilização de prévia de anti-histamínicos e glicocorticoides visando minimizar reações adversas (NELSON *et al*, 2014).

A lactona macrocíclica moxidectina em sua formulação de liberação lenta na dose de 0,17 miligramas/quilo apresentou eficácia na eliminação de 85,9% dos helmintos jovens. Moxidectina associada à imidacloprida em sua formulação de uso tópico se mostrou capaz de eliminar a microfilaremia após duas doses mensais em cães experimentalmente infectados (SILVA, 2019).

A milbemicina é um fármaco também da classe das lactonas macrocíclicas, eficaz no tratamento filaricida e comprovado por estudos em animais experimentalmente infectados com L3 *de D. immitis,* onde após três doses mensais da molécula não foram encontrados parasitas nos animais (NELSON *et al*, 2014). A utilização de milbemicina deve ser realizada com cautela em cães com alta contagem de microfilárias, visto que esta droga possui um efeito de ação mais rápido podendo levar a ocorrência de choque anafilático cães com a morte em massa dos parasitas (SARQUIS, 2012).

Com o uso de selamectina durante aplicações mensais por seis meses em cães altamente infectados, a carga parasitária diminuiu 90% na aplicação da terceira dose e 100% com a administração da sexta dose (MONTEIRO, 2016).

5.4 TRATAMENTO CIRÚRGICO

No caso de cães com a apresentação mais grave da doença (síndrome da veia cava) pode ser recomendada a remoção cirúrgica dos nematódeos adultos da veia cava ou da câmara cardíaca infectada, com a intenção de eliminar as complicações pulmonares do tratamento adulticida (PACHECO, 2016).

A técnica cirúrgica pode ser realizada após sedação do animal e com anestesia local, onde uma pinça flexível ou uma pinça de resgate é introduzida na veia jugular externa, onde o instrumento deve continuar a ser introduzido até que os parasitas não sejam mais retirados (NELSON *et al, 2014*). Esta técnica apresenta baixo índice de mortalidade intraoperatória e aumenta a taxa de sobrevida do paciente, pois diminui significativamente o risco de tromboembolismo pulmonar (CRUZ, 2017).

Observa-se que após o procedimento cirúrgico o sopro cardíaco deve começar a diminuir ou desaparecer imediatamente, e a hemoglobinúria deverá desaparecer em até 24 horas depois da realização do procedimento (CUNHA, 2019). Segue-se então com um tratamento de suporte, com fluidoterapia cautelosa, administração de antibióticos de amplo espectro e monitoração da pressão venosa central (CICARINO, 2009).

Após a remoção cirúrgica o tratamento adulticida deve ser empregado, tendo como objetivo eliminar possíveis parasitas adultos que não tenham sido retirados durante o procedimento, especialmente nos casos em que ainda possam ser visualizados no exame ecocardiológico (DA CRUZ, 2017).

5. PROFILAXIA

A infecção por *D. immitis* pode ser evitada e a profilaxia da doença deve iniciar com a administração de quimioprofiláticos o mais cedo possível, de preferência antes da oitava semana de vida dos cães (NELSON *et al*, 2014).

O método atual na profilaxia da infecção por *D. immitis* se constitui na aplicação mensal de lactonas macrocíclicas como, por exemplo: ivermectina, selamectina, milbemicina oxima ou moxidectina, induzindo a morte dos parasitas por paralisia neuromuscular (DELLING, 2019). Salienta-se que o uso apenas de lactonas macrocíclicas não tem efeito adulticida e somente devem ser utilizadas em cães acima de seis semanas de idade (CICARINO, 2009).

O medicamento ProHeart® SR-12 é uma medicamento composto por microesferas de moxidectina 10% e tem indicação apenas para prevenção anual

contra larvas de *D. immitis*, utilizando a dose de 0,5 miligramas/quilo, tendo após 12 meses da aplicação concentrações residuais desprezíveis (PROHEART® SR-12,).

Em estudo realizado por McTier *et al* (2017) em Michigan, Estados Unidos da América, os autores comprovaram a eficácia microfilaricida do medicamento ProHeart® SR-12 de 96,9% no período de 84 dias, demonstrando a eficiência do produto mesmo em larvas resistentes a outras lactonas macrocíclicas.

No caso de cães adultos que tenham sido expostos a áreas endêmicas de dirofilariose devem-se realizar exames de detecção de antígenos e microfilárias antes da realização do protocolo profilático, que deve ser discutido com os tutores e pode contar com medicações orais, tópicas ou paraentéricas (CUNHA, 2019). A *American Heartworm Society* recomenda a utilização de fármacos profiláticos durante os doze meses do ano (SARQUIS, 2012), além da adoção de melhorias de saneamento básico e das condições do abrigo dos cães. (PEGADO e ANDRADE, 2019).

Em estudo realizado na cidade de Florianópolis, Santa Catarina, sugere que os custos do tratamento podem ser decisivos para a realização do tratamento profilático, uma vez que aproximadamente apenas 50% dos proprietários aceitam realizar a profilaxia (MACHADO, 2016).

Conclusão

A infecção por *D.immitis* é uma doença cosmopolita que afeta principalmente cães domésticos. Tem maior importância em locais de clima tropical, sendo assim favoráveis à disseminação do mosquito vetor da doença. A relação endosimbiótica com a bactéria *Wolbachia* é fundamental para a proliferação do parasita e para a patogenia da doença. Mesmo quando assintomática pode ser diagnosticada através de exames, e quando em sua apresentação mais grave afeta principalmente o sistema cardiorrespiratório, podendo levar a morte. É necessária a conscientização dos tutores para que medidas profiláticas sejam tomadas visando evitar a infecção uma vez que tem caráter zoonótico. Estudos futuros sobre a prevalência da doença na região da cidade de Joinville no estado de Santa Catarina são importantes para trazer melhores direcionamentos sobre a prevenção e orientação dos profissionais da saúde com relação à dirofilariose.

REFERÊNCIAS BIBLIOGRÁFICAS

ALHO, A. M.; MEIRELES, J.; BELO, S.; CARVALHO, L. M. M.; **Dirofilariose Canina e Felina, uma Parasitose em Evolução (II) – Fisiopatologia, Diagnóstico e Terapêutica**. 2014

ALMEIDA, E. C. P.; FERREIRA, A. M. R.; LABARTHE,N. V.; CALDAS, M. L. R.; MCCALL, J. W.; Lesões histopatológicas renais causadas por *Dirofilaria immitis* (LEIDY, 1856) em cães infectados experimentalmente. **R. Bras. Ci. Vet**., v. 8, n. 3, 2001.

ALMEIDA, L. M. M. **Ocorrência de *Dirofilaria immitis* em cães no semiárido da Paraíba**. Monografia (Graduação em Medicina Veterinária) – Universidade Federal de Campina Grande, Patos, 2014.

ARAÚJO, R. T.; MARCONDES, C. B.; BASTOS, L. C.; SARTOR, D. C. Canine dirofilariasis in the region of Conceição Lagoon, Florianópolis, and in the Military Police kennel, São José, State of Santa Catarina, Brazil. **Veterinary Parasitology**, v. 113, n. 3–4, 2003.

BARROS, A. P. M. C. ***Dirofilaria sp* em amostra de citologia cutânea- relato de caso**. 2021. Trabalho de Conclusão de Curso (Graduação em Medicina Veterinária) – Universidade Federal Rural da Amazônia, Belém, 2021.

BATISTA, J. S.; BATISTA, A. I. V.; SANTOS, W. L. A; PEREIRA, J. S.; SILVA, F. H. A.; FÉLIX, N. S.; LIMA, G. R. F.; PETELINKAR, M. C.; CANELA, L. A. O.; MENDES, A. B. S.; CARNEIRO, N. F.; RODRIGUES, V. H. V.; Alterações macroscópicas e histopatológicas em cães parasitados por *Dirofilaria immitis* (LEIDY, 1856) em Mossoró, Rio Grande do Norte, Brasil. *In*: RODRIGUES, V. H. V. **Atualidades na saúde e bem estar animal**, v.2, Fortaleza: Editora In Vivo, 2021.

BATISTA, N. C.; BEZERRA, N. M.; GADELHA, I. C. N.; BORGES, M. E. O.; CABRAL, S. O.; DIAS, C. E. V.; SAKAMOTO, S. M.; FREITAS, C. I. A. Utilização de kit comercial anigen rapid *Dirofilaria immitis* ag® em comparação com a técnica de *Knott* modificada no diagnóstico da incidência de cães portadores da dirofilariose. **Acta Veterinaria Brasilica**, v.2, n.3, 2008.

BENDAS, A. J. R.; ALBERIGI, B.; GALARDO, S.; LABARTHE, N.; MENDES-DE-ALMEIDA, F. Clinical and blood count findings in dogs naturally infected with *Dirofilaria immitis*. **Brazilian Journal of Veterinary Medicine**, 44, 2022.

BRANCO, A. S.; MENDES-DE-ALMEIDA, F.; FARIA, M. C. F., SOUZA-DANTAS, L. M.; LABARTHE, N. V. Dirofilaria immitis (Leidy, 1856) no entorno de um caso felino: um estudo sobre sua transmissão. **Rev. Bras. Parasitol. Vet.,** Jaboticabal, v. 18, 2009.

BUBLITZ, G. S.; SERPIÃO, M.J.; ROBERGE, V. D.; COELHO, K. M. P. A.; SERPIÃO, C. J. Dirofilariose humana em Joinville-SC: avaliação clinicopatológica dos primeiros casos relatados na região Sul. **Bras Patol Med Lab**. V 48, n. 5, 2012.

CASSANI, L. S.; BOECHAT, A. C. N.; OLIVEIRA, M. B.; PINTO, R. T.; COSTA, A. V.; QUEIROZ, V. T.; MIRANDA, F. D.; MARTINS, I. V. F. Atividade das lactonas macrocíclicas no controle de parasitos de animais. **Tópicos especiais em ciência animal XI**. Alegre, ES: CAUFES, 2022.

CICARINO, C. **Dirofilariose canina. 2009**. Trabalho de conclusão de curso (Graduação em Medicina Veterinária) – Faculdades Metropolitas Unidas, São Paulo, 2009.

CRUZ, C. D. P. **Prevalência da dirofilariose canina e humana no distrito do Porto**. 2017. Relatório Final de Estágio (Mestrado em Medicina Veterinária) – Universidade do Porto, Porto, 2017.

CUNHA, F. J. C. **Dirofilariose cardiopulmonar em canídeos domésticos - estudo clínico e retrospectivo, situação em Portugal**. 2019. Dissertação (Mestrado em Medicina Veterinária) – Universidade de Lisboa, Lisboa, 2019.

DALL'AGNOL, T. **Dirofilariose (*Dirofilaria immitis*) canina no município**

de Niterói, Rio de Janeiro: relato de caso. 2022. Trabalho de Conclusão de Curso (Graduação em Medicina Veterinária) – Universidade Federal de Santa Catarina, Curitibanos, 2022.

DA CRUZ, N. L. N. **Avaliação das alterações hematológicas e bioquímicas e eficácia das lactonas macrocíclicas em associação com tetraciclinas no tratamento de cães naturalmente infectados com *Dirifilaria immitis* (LEYDY, 1856)**. 2017. Tese (Doutorado em Biociência Animal) - Universidade Federal Rural de Pernambuco, Recife, 2017.

DA SILVA, D. B. **Investigação epidemiológica de *Dirofilaria immitis* em cães residentes na cidade de Tubarão, Santa Catarina, e fatores de risco associados a infecção**. 2021. Dissertação. (Mestrado em Ciências da Saúde) Universidade do Sul de Santa Catarina, Tubarão, 2021.

DELLING, G. F**. Dirofilariose em cão da raça Pinsher em Joinville – SC : Relato de caso**. 2019. Trabalho de Conclusão de Curso (Graduação em Medicina Veterinária) – Universidade Federal de Santa Catarina, Curitibanos, 2019.

FERRÃO, J. R. S. S. 2018. **Prevalência da dirofilariose canina em sete concelhos da região do Algarve**. Dissertação (Mestrado em Medicina Veterinária) - Universidade Lusófona de Humanidades e Tecnologias, Lisboa, 2018.

FORTES, E. Parasitologia veterinária. São Paulo: Icone, 1997.

GARCEZ, L. M.; SOUZA, N. F.; MOTA, E. F.; DICKSON, L. A. J.; ABREU, W. U.; CAVALCANTI, V. F. N.; GOMES, P. A. F.; Focos de dirofilariose canina na Ilha do Marajó: um fator de risco para a saúde humana**. Revista da Sociedade Brasileira de Medicina Tropical**, 2006.

GENCHI, C.; RINALDI, L.; MORTARINO, M.; GENCHI, M.;CRINGOLI, G. *Climate and Dirofilaria infection in Europe*. ***Veterinary Parasitology***, v. 163, 2009.

KANNENBERG, A, K.; FRONDANA, L.; MARTINS, I. H. R.; LONGHI, C. E.; FIALKOWSK, M. M.; MILCZEWSK, V. ocorrência de filarídeos parasitos em cães domiciliados e provenientes de abrigo animal de joinville –Santa Catarina. **Cienc. anim. bras**., Goiânia, v.20, 2019.

LABARTHE, N. V.; ARAÚJO, A. M.; BORDIN, E. L.; LARSSON, M. E.; GUERRERO, J. Update on the distribution of Dirofilaria immitis in dogs in Brazil. In: XVII WSAVA World Congress, Proceedings, pp. 287-289. Rome: World Small Animal Veterinary Association. 1992.

LABARTHE, N. V.; PAIVA, J. P.; REIFUR, L.; MENDES-DE-ALMEIDA, F.; MERLO, A.; PINTO, C. J. C.; JULIANI, P. S.; ALMEIDA, M. A. O.; ALVES, L. C. Updated canine infection rates for Dirofilaria immitis in areas of Brazil previously identified as having a high incidence of heartworm-infected dogs. **Parasites & Vectors**, 2014.

LANDUM, M. C. **Detecção de *Dirofilaria* spp. em cães da região Centro de Portugal**. Dissertação (Mestrado em Parasitologia Médica) – Universidade Nova de Lisboa, Lisboa, 2012.

LARSSON, M. H. M. A. Dirofilariose Canina. *In*: JERICÓ, M. M; KOGIKA, M. M; ANDRADE NETO, J. P. de. **Tratado de medicina interna de cães e gatos**. 1. Ed. Rio de Janeiro: Roca, 2015.

MACHADO, E. S.; Aspectos epidemiológicos de dirofilariose canina e humana, no município de Florianópolis - , Brasil. Perfil de uma zoonose. Dissertação (Mestrado em Saúde Pública) – Universidade Federal de Santa Catarina, Florianópolis, 2005.

MATTOS, G. L. M.; MATTOS JR, D. G.; TORTELLY, R.; MENEZES, R. C.; SILVA, W. O. 2008. Alterações histopatológicas em pulmões de cães portadores de dirofilariose pulmonar no estado do Rio de Janeiro, Brasil. **Ciência animal brasileira**, v. 9, n. 4, 2008.

MASSA, M. C. C.; HAINFELLNER, D. C. Presença de líquido ascítico em cães como consequência de alterações cardíacas decorrentes da dirofilariose. 2022. **Enciclopédia Biosfera**, Jandaia, v.19, n.5, 2022.

MCTIER, T. Pullins, A; Inskeep, G. A.; Gagnon, G.; Fan, H.; Schoell, A.; Bidgood, T.; Login, J.; Meeus, P. Microfilarial reduction following ProHeart® 6 and ProHeart® SR-12 treatment in dogs experimentally inoculated with a resistant isolate of Dirofilaria immitis. **Parasites & Vectors**, 2017.

MEIRELES, J.; PAULOS, F.; SERRÃO, I. Dirofilariose canina e felina. **Revista Portuguesa de Ciências Veterinárias**. 2014.

MONTEIRO, L. M. V. W. ***Dirofilaria immitis*: infecção canina em fisionomias distintas e susceptibilidade às lactonas macrocíclicas**. Tese (Doutorado em Clínica e Reprodução Animal) – Universidade Federal Fluminense, Niterói, 2016.

MORAES NETO, A. H. A. de (Org.). **Guia Metodológico: Capacitação profissional de Médicos Veterinários para o enfrentamento da dirofilariose canina no município da Baixada Fluminense, Rio de Janeiro**. Rio de Janeiro: FIOCRUZ/IOC, 2020.

NELSON, C. T.; MCCALL, J. W.; CARITHERS, D. **Orientações atuais para Prevenção, Diagnóstico e Controle da Dirofilariose (*Dirofilaria immitis*) em cães**. American Heartworm Society, 2014.

NELSON, R. W.; COUTO, C. G.; **Medicina interna de pequenos animais**. 5 Ed. Rio de Janeiro: Elsevier, 2015.

OGAWA; G.M. **Prevalência de *Dirofilaria immitis* (LEYDY, 1856) em cães e sua ocorrência em mosquitos (*díptera, culicidae*) na cidade de Porto Velho, Rondônia, Brasil**. 2013. Tese (Doutorado) – Universidade de São Paulo, São Paulo, 2013.

PACHECO, A.C. **Caracterização da resposta imunoinflamatória na coinfeção *Dirofilaria spp. –Wolbachia spp*. no cão**. 2016. Dissertação (Mestrado em ciências Biomédicas em especialidade em Parasitologia Médica) – Universidade Nova de Lisboa, Lisboa, 2016.

PACÓ, T. R.; Avaliação eletrocardiográfica e ecodopplercardiográfica antes e após atriotomia direita para remoção de *Dirofilária immitis* em canino – Relato de caso. 2018. Monografia (Graduação em Medicina Veterinária) – Universidade Federal de Alagoas, Viçosa, 2018.

PEGADO, I. M. P; ANDRADE, P. A. A. **Incidência de *Dirofilaria immitis* (LEIDY, 1856) por meio dos métodos de knott modificado, gota espessa e imunocromatografia em cães atendidos no hospital veterinário prof. Mário Dias Teixeira (HOVET-UFRA)**. 2019. Trabalho de conclusão de curso (Graduação em Medicina Veterinária) - Universidade Federal Rural da Amazônia, 2019.

PEREIRA, B. B. N. Estudo da *Dirofilaria immitis* (LEIDY, 1856) Raillet & Henry, 1911 em *Felis catus* (LINNAEUS, 1758) na região oceânica de Niterói-RJ/ Brasil. Dissertação (Mestrado em Parasitologia) – Universidade Federal Fluminense, Niterói, 2016.

PROHEART® SR-12. [Bula]. Olot, Espanha: Zoetis Manufacturing & Research Spain, S.L. Disponível em:<https://www.zoetis.com.br/especies/animais-de-companhia/proheart-sr-12/easset_upload_file71304_298533_e.pdf.> Acesso em 20 jun. 2023.

REZENDE, A. C**. Levantamento da dirofilariose canina com relato de caso na cidade de Aracati - CE**. 2021. Relatório (Graduação em Medicina Veterinária) – Universidade Federal Rural do Semi-árido, Mossoró, 2021.

SARQUIS, J. G. **Dirofilariose (*Dirofilaria immitis*) em cães e gatos**. 2012. Monografia (Graduação em Medicina Veterinária) – Universidade de Brasilia, Brasilia, 2012.

SILVA, B. R. S. A. **Avaliação clínica e eficácia da associação de Moxidectina de liberação lenta e Doxiciclina no tratamento de cães naturalmente infectados com *Dirofilaria immitis* (LEIDY, 1856)**. 2019. Tese (Doutorado em Medicina Veterinária) – Universidade Federal Rural do Rio de Janeiro, Seropédica, 2019.

SILVA, R. C; LANGONI, H. Dirofilariose. Zoonose emergente negligenciada. **Ciência Rural**, Santa Maria, v.39, n.5, p.1614-1623, 2009.

SILVEIRA, A. R. M. **Dirofilariose Canina - Revisão Bibliográfica**. 2018. Dissertação (Mestrado em Medicina Veterinária) – Escola Universitária Vasco da Gama, Coimbra, 2018.

SIMÓN, F.; SILES-LUCAS, M.; MORCHÓN, R.; GONZÁLEZ-MIGUEL, J.; MELLADO, I.; CARRETÓN, E.; MONTOYAALONSO, J. A*. Human and Animal Dirofilariasis: the Emergence of a Zoonotic Mosaic.* ***Clinical microbiology reviews***, v. 25, 2012.

SOUSA, A. G. C. N. Ocorrência de *Dirofilaria immitis* em cães atendidos no hospital veterinário Professor Mario Dias Teixeira – Hovet/Ufra, Belém, Pará. Trabalho de Conclusão de Curso (Residência em Medicina Veterinária) – universidade Federal Rural da Amazônia, Belém, 2018.

SOUZA, N. F.; BENIGNO, R. N. M.; FIGUEIREDO, M.; SALIM, S. K.; SILVA, D.; GONÇALVES, R.; PEIXOTO, P. C.; SERRA-FREIRE, N. M. Prevalencia de *Dirofilaria immitis* em cães no município de Belem – PA, com base na microfilaremia. **Rev. Bras. Parasitol. Vet.**,1997.

SPINOSA, H. S.; GÓRNIAK, S. L.; BERNARDI, M. M. **Farmacologia aplicada à medicina veterinária**. 6. Ed. Rio de Janeiro: Guanabara Koogan, 2017.

TAYLOR, M. A.; COOP, R. L.; WALL, R. L. **Parasitologia Veterinária**. 4. Ed. Rio de Janeiro: Guanabara Koogan, 2017.

VIEIRA, A. L. N. M. P. **Dirofilariose humana: Zoonose negligenciada ou desconhecida?**. Dissertação (Mestrado em Medicina) – Universidade do Porto, Lisboa, 2016.

ATA DE APRESENTAÇÃO DE TCC DO CURSO DE MEDICINA VETERINÁRIA

Aos 13 dias do mês de junho de 2023, às 18:15 horas, reuniram-se para a defesa do trabalho final dos(as) alunos(as) Deividi Daniel Oliveira, Janaina Harger e Karina Zoellner intitulado: **"Infecção por *Dirofilaria immitis* em cão: Revisão de Literatura"**, os (as) professores (as) Ana Carolina Carvalho de Barros e Mariana Ferreira Rossi.

Após a exposição do trabalho e ultimada a arguição, a Banca se reuniu isoladamente e deliberou que:

O(a) aluno(a) Deividi Daniel Oliveira foi:
APROVADO (A) com nota final: 89,5
Nota do Orientador (máximo de 50 pontos)- Nota atribuída: 43
Trabalho Escrito (máximo 30 pontos) – Nota atribuída: 27
Trabalho Oral (máximo 20 pontos) – Nota atribuída: 19,5

O (a) aluno(a) Janaina Harger foi:
APROVADO (A) com nota final: 87,5
Nota do Orientador (máximo de 50 pontos)- Nota atribuída: 42
Trabalho Escrito (máximo 30 pontos) – Nota atribuída: 27
Trabalho Oral (máximo 20 pontos) – Nota atribuída: 18,5

O(a) aluno(a) Karina Zoellner foi:
APROVADO (A) com nota final: 89
Nota do Orientador (máximo de 50 pontos)- Nota atribuída: 42
Trabalho Escrito (máximo 30 pontos) – Nota atribuída: 27
Trabalho Oral (máximo 20 pontos) – Nota atribuída: 20

BANCA EXAMINADORA:

Nome: Msc. MV. Ana Carolina Carvalho de Barros
Assinatura:_____

Documento assinado digitalmente
ANA CAROLINA CARVALHO DE BARROS
Data: 15/06/2023 17:08:18-0300
Verifique em https://validar.iti.gov.br

Nome: MV. Mariana Ferreira Rossi
Assinatura:_____

Orientador: Dra. MV. Andreise Costa Przydzimirski
Assinatura:_____

Documento assinado digitalmente
ANDREISE COSTA PRZYDZIMIRSKI
Data: 15/06/2023 11:59:00-0300
Verifique em https://validar.iti.gov.br

Joinville, 13 de junho de 2023.