e-Scientia
REVISTA CIENTÍFICA DE SAÚDE DO CENTRO UNIVERSITÁRIO DE BELO HORIZONTE (UNIBH)

RELATO DE CASO

REABILITAÇÃO PROTÉTICA IMEDIATA ANTERIOR EM PACIENTE COM DOENÇA PERIODONTAL ASSOCIADA AO TABAGISMO: UM RELATO DE CASO

IMMEDIATE ANTERIOR PROSTHETIC REHABILITATION IN A PATIENT WITH PERIODONTAL DISEASE ASSOCIATED WITH SMOKING: A CASE REPORT

Anna Carolina Diniz Duque[1]; Camila Rezende Souza[2]; Eduarda Stephany Xavier Barbosa[3]; Júlia Batista da Costa[4]; Maria Júlia Antunes Lopes Cordeiro[5]; Sthefany Patrielle Fernandes de Sousa[6]; Sarah Junia Venâncio dos Santos[7]; Cornelis Robert Araújo Springer[8].

1. Graduanda em Odontologia, Centro Universitário de Belo Horizonte – UNIBH, 2023. Belo Horizonte – Minas Gerais, annnacarolduque@outlook.com
2. Graduanda em Odontologia, Centro Universitário de Belo Horizonte – UNIBH, 2023. Belo Horizonte – Minas Gerais, camilarezende0102@gmail.com
3. Graduanda em Odontologia, Centro Universitário de Belo Horizonte – UNIBH, 2023. Belo Horizonte – Minas Gerais, eduardastephany2000@outlook.com
4. Graduanda em Odontologia, Centro Universitário de Belo Horizonte – UNIBH, 2023. Belo Horizonte – Minas Gerais, juhbcr@gmail.com
5. Graduanda em Odontologia, Centro Universitário de Belo Horizonte – UNIBH, 2023. Belo Horizonte – Minas Gerais, mariajuliaturmalina@gmail.com
6. Graduanda em Odontologia, Centro Universitário de Belo Horizonte – UNIBH, 2023. Belo Horizonte – Minas Gerais, sthefanyoatrielle@gmail.com
7. Graduanda em Odontologia, Centro Universitário de Belo Horizonte – UNIBH, 2023. Belo Horizonte – Minas Gerais, sarahvenancio300@gmail.com
8. Mestre em Ciências do Esporte, Escola de Educação Física, Fisioterapia e Terapia Ocupacional-Universidade Federal de Minas Gerais – EEFFTO-UFMG, 2020

Recebido em: XX/XX/XXXX - Aprovado em: XX/XX/XXXX - Disponibilizado em: XX/XX/XXXX

RESUMO: A Reabilitação Oral é um tratamento extenso, onde se inicia com o controle da Doença Periodontal (DP), pois ela afeta os tecidos de suporte dos elementos dentais naturais, como: ligamento periodontal, cemento e osso alveolar, levando a mobilidade dentária e consequentemente a perda dos elementos. A Periodontite Crônica, um tipo de DP, é uma das patologias bucais mais comuns, apresentando elevadas taxas de perda dentária sendo caracterizada pelo acúmulo do biofilme e sua velocidade de destruição dos tecidos depende da qualidade dessa microbiota e da resposta do hospedeiro, sendo esta mais prevalente em indivíduos adultos, devido a sua progressão lenta e associada ao uso contínuo do tabaco, podendo provocar a progressão da doença e influenciar no resultado do tratamento. Contudo, o paciente deve ser orientado quanto a higiene da prótese e dos elementos dentais naturais que ainda se conservam no meio bucal, e seguindo as orientações de seu cirurgião-dentista, consequentemente levará uma maior longevidade das suas próteses. Os elementos dentais naturais que estão comprometidos, serão necessários realizar exodontias que por muitas vezes são extensas (múltiplas exodontias) para a transição de outras Próteses ou Implantes. A Prótese Parcial Imediata (PPI) é necessária para que o paciente já saia com um tratamento reabilitador provisório com uma prótese instalada após as exodontias, ela irá promover uma reabilitação estética, funcional, mastigatória, e sua melhor adaptação do estado dentado ao desdentado parcial, até a instalação de uma prótese definitiva, como a Prótese Parcial Removível, (PPR) levando a um melhor estado psicológico.

PALAVRAS-CHAVE: Doença Periodontal. Periodontite Crônica. Tabagismo. Prótese Parcial Removível. Prótese Parcial Imediata. Edentulismo

ABSTRACT: Oral rehabilitation is an extensive treatment, which begins with the control of Periodontal Disease, as it affects the supporting tissues of natural dental elements, such as: periodontal ligament, cementum and alveolar bone, leading to tooth mobility and consequently the loss of elements. Chronic Periodontitis, a type of Periodontal Disease, is one of the most common oral pathologies, presenting high rates of tooth loss and is characterized by the accumulation of biofilm and its speed of tissue destruction depends on the quality of this microbiota and the response of the host, which is more prevalent in adult individuals, due to its slow progression and associated with the continuous use of tobacco, it can cause the progression of the disease and influence the outcome of the treatment. However, the patient should be instructed about the hygiene of the prosthesis and the natural dental elements that are still preserved in the oral environment, and following the guidelines of their dentist, consequently they will lead to a greater longevity of their prostheses. The natural dental elements that are compromised, and that it will be necessary to perform extractions, which are often extensive (multiple extractions) and for the transition of other Prostheses or Implants. The Immediate Partial Prosthesis is necessary for the patient to leave with a temporary rehabilitation treatment with a prosthesis installed after the extractions, it will promote an aesthetic, functional, masticatory rehabilitation, and its better adaptation from the dentate state to the partial edentulous, until the installation of a definitive prosthesis, such as the Removable Partial Prosthesis, leading to a better psychological state.

KEYWORDS: Periodontal Disease. Smoking. Removable Partial Denture. Immediate Partial Denture

.

1. INTRODUÇÃO

A perda de elementos dentários resulta em prejuízos ao sistema estomatognático como: alteração fonética, diminuição do potencial mastigatório, seletividade alimentar, interferência negativa da autoestima, integração social diminuída e outros. É por esses motivos que tratamentos envolvendo próteses dentárias tornam-se uma opção.

Dentre os vários tipos de próteses dentárias, a mais comum no sistema básico de saúde é a prótese removível sendo a mais indicada para pacientes desdentados totais e para os que são parcialmente desdentados. Para estes últimos, são indicadas as Próteses Parciais Removíveis, também conhecidas como PPRs, que são próteses dento suportadas ou dento muco suportadas, que se retêm aos dentes por meio de grampos metálico fundidos (SOARES et al., 2015). Entre os diversos fatores que levam o indivíduo a perda dos elementos dentários totais ou parciais, destaca-se a Doença Periodontal (DP).

A DP compreende uma série de doenças infecciosas (gengivite e a periodontite), dos quais afetam os tecidos de suporte dos dentes, como: ligamento periodontal, cemento e osso alveolar, levando à mobilidade dentária e consequentemente à perda dos dentes. Dentre as classificações existentes no diagnóstico de DP, podemos destacar a Periodontite Crônica (JIANG et al. 2020).

A Periodontite Crônica é uma das patologias bucais mais comuns, apresentando elevadas taxas de perda dentária (SINGH et al., 2012), sendo caracterizada pelo acúmulo do biofilme onde a microbiota está comumente mais presente nas superfícies subgengivais. A velocidade da destruição dos tecidos depende da qualidade dessa microbiota e da resposta do hospedeiro, sendo esta a mais prevalente em indivíduos adultos, devido a sua progressão lenta (SÁNCHEZ et al., 2007).

Um dos fatores coadjuvantes mais significativos no desenvolvimento de doenças periodontais por sua interferência local e sistêmica no desencadeamento e na progressão da periodontite, é o tabagismo, sendo um fator predisponente à DP, podendo influenciar no resultado do seu tratamento, sabendo que as substâncias que estão relacionadas ao tabagismo agem como vasoconstritores causando danos ao tecido periodontal, o que leva a progressão da doença (CARVALHO et al. 2008) (JIANG et al. 2020).

Neste contexto, alguns pacientes são indicados para exodontia de múltiplos elementos e uma reabilitação protética com a PPR torna-se necessária. Como a PPR definitiva demanda tempo para confecção, existe a possibilidade de realizar um tratamento reabilitador provisório utilizando uma Prótese Parcial Imediata (PPI), esta prótese confeccionada previamente às exodontias constitui-se como uma excelente opção de tratamento diante do edentulismo total e/ou parcial, devolvendo a estética e a funcionalidade para o paciente (GONÇALVES et. al. 2020).

As próteses parciais imediatas são instaladas e ajustadas imediatamente, após as exodontias, para promover a reabilitação estética e funcional imediata, restabelecendo as funções mastigatórias, a oclusão, e a adaptação do paciente do estado dentado ao desdentado parcial, até a instalação de uma prótese definitiva, levando a um melhor estado psicológico e permitindo um melhor pós-operatório, já que ela irá proteger o coágulo e a ferida cirúrgica, a fim de obter uma boa cicatrização dentro dos limites da prótese e boa acomodação dos tecidos (GONÇALVES et. al. 2020).

O objetivo do presente trabalho foi relatar um caso de reabilitação protética anterior de um paciente com

diagnóstico de doença periodontal associada ao tabagismo.

2. METODOLOGIA

Trata-se de um relato de caso de um paciente que estava sob tratamento odontológico em reabilitação oral e protética na clínica do UNIBH. Com intuito de assegurar o anonimato do paciente, bem como utilizar informações contidas nos documentos, o referido paciente autorizou, por meio da emissão do Termo de Consentimento livre esclarecido, a utilização da documentação. Reabilitação protética imediata anterior em paciente com doença periodontal associada ao tabagismo: um relato de caso.

3. RELATO DE CASO

Paciente ASA I, 53 anos, tabagista, sexo masculino, natural de Belo Horizonte, procurou a clínica integrada do Centro Universitário de Belo Horizonte (UNIBH), tendo como queixa principal a estética dos dentes anteriores superiores (11, 12, 21 e 22), os quais eram próteses fixas que apresentavam mobilidade grau III. Através do exame clínico e intrabucal, pôde-se observar uma extensa perda óssea, presença de placa dentária e perda de alguns elementos dentários, levando ao diagnóstico de periodontite crônica generalizada. Diante da queixa principal do paciente, o planejamento escolhido inicialmente foi a exodontia dos elementos anteriores, a reabilitação oral imediata com a PPI no dia da cirurgia e a orientação de higienização oral para controle de placa.

Panorâmica

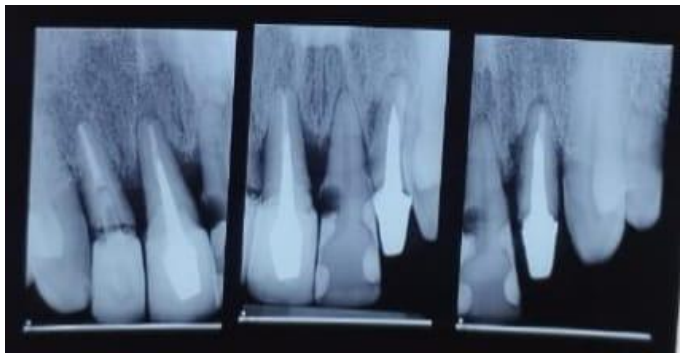

Periapical elementos 11, 12, 21 e 22

Previamente às extrações, fizemos a seleção da cor A3,5 dos elementos dentários da futura PPI tendo como referência o elemento adjacente às próteses fixas, e em seguida, selecionamos as moldeiras para realizar a moldagem preliminar de acordo com o volume da área a ser copiada. Neste caso, utilizamos o alginato (hidrocoloide irreversível) buscando copiar bem as áreas de vestíbulo já que é a região de maior interesse e a mais difícil de ser moldada. Posicionamos o paciente ligeiramente reclinado e encostado na cadeira (tendo o operador já posicionado por atrás do paciente), inserimos a moldeira com o material na cavidade bucal, aguardando a geleificação (presa) do alginato para a obtenção da cópia negativa (superior e inferior). Esta servirá como cópia para a confecção do modelo de trabalho, o qual foi feito a partir da manipulação de gesso tipo especial adaptando o material aos poucos no modelo negativo.

Modelo de gesso que foi enviado pelo laboratório

Por fim, como mostra a imagem acima, o modelo de gesso total superior e inferior foi montado em articulador semi-ajustável (ASA) com objetivo de reproduzir a relação maxilo-mandibular e a oclusão com precisão para ser enviado ao laboratório protético.

Prótese Parcial Imediata

Após a chegada da PPI, seguimos para a fase cirúrgica, onde no planejamento prévio, seria extraído os elementos: 11, 12, 21, 22. Os nervos bloqueados para a cirurgia nesta região foram as alveolares superiores anteriores por infiltração local (lado direito e esquerdo) e o nervo nasopalatino, utilizando como anestésico a lidocaína 2% + 1:100.000 epinefrina.

Técnica anestésica aplicada

Tendo observado que a área cirúrgica foi anestesiada, começamos com a diérese que é a incisão intra-sulcular ao redor do dente e no rebordo alveolar utilizando a lâmina de bisturi Nº15, foi feito a sindesmotomia que é o descolamento do tecido gengival ao redor do dente, com Descolador de Molt e Sindesmótomo.

Incisão intra-sulcular

Seguimos para a etapa de exérese que é a remoção do dente no interior do alvéolo com o uso do fórceps Nº150 e Nº69, foi utilizado a alavanca reta apenas para remoção do resto radicular, elemento 12. Em seguida, foi realizada a hemostasia para controle do

sangramento com gaze estéril e irrigação com soro fisiológico 0,9%.

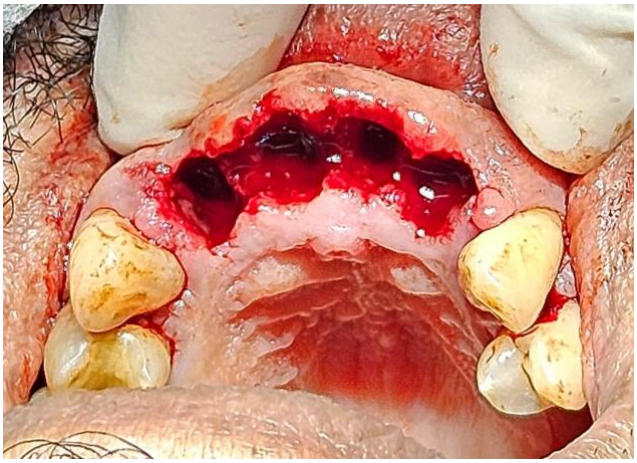

Alvéolo já sem os elementos e espículas ósseas

Finalizamos a cirurgia com a síntese, que é a sutura da área operada que foi feita com o uso de fio de Nylon 5.0 com ponto contínuo festonado unindo os tecidos para garantir a reparação tecidual.

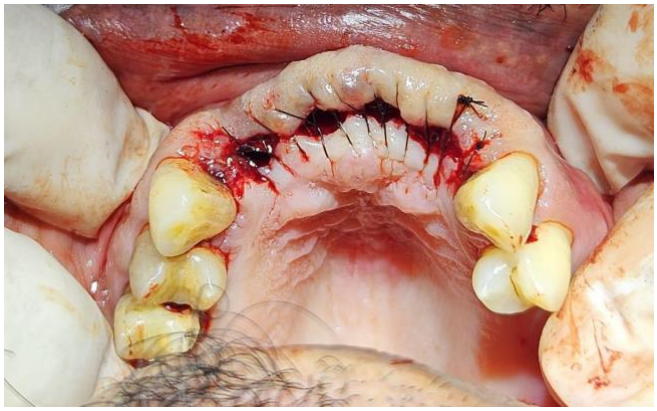

O pós operatório foi sem intercorrências, sendo prescrito para o paciente: Dipirona 1g e Nimesulida 100mg de uso oral.

Logo após as extrações, foi feito o ajuste e adaptação da PPI no paciente, o que deixou ele muito emocionado e satisfeito. A questão é que a presença da PPI é um fator a mais no acúmulo de placa, porém, uma correta orientação de higiene oral dada ao paciente com controles periódicos associado à cooperação por parte do mesmo, poderá controlar a progressão da doença periodontal.

4. DISCUSSÃO

Sabe-se que o edentulismo está associado a uma diversidade de efeitos adversos à saúde, tento implicações relevantes no bem-estar e na qualidade de vida das pessoas. As consequências da ausência dentária podem ser observadas pelas modificações no sistema estomatognático, sendo elas: alterações na forma correta de relacionamento entre a maxila e a mandíbula e na configuração das estruturas ósseas provocando um desequilíbrio neuromuscular (IZAQUE et al., 2021), além de interferir na funcionalidade da

mastigação e da fonação, implicando no estado nutricional, prejudicando também a estética e afetando o psicológico do paciente pela autoestima, sendo por essa razão diretamente ligada à qualidade de vida (SUGIO et al., 2019). A mobilidade é uma das principais consequências das más condições de saúde bucal, refletindo um efeito cumulativo de doenças bucais ao longo da vida associada à opção pela extração dentária como forma de tratamento odontológico (Izaque et al., 2021). Os efeitos da perda dentária no estado geral de saúde devem ser, portanto, observados por meio das principais dimensões da saúde: sintomas físicos, capacidade funcional, funcionamento social e percepção de bem-estar (LAPORT et al, 2017).

Com o intuito de repor as estruturas perdidas, a reabilitação oral é realizada por variados tipos de próteses, das quais, (OLCHIK et al. 2013) afirmam que as próteses parciais removíveis são utilizadas de forma ampla para a reposição dos dentes perdidos, mas indicada apenas quando se depara com pessoas parcialmente edêntulos. Para tal situação, essa escolha promove uma função relevante na recuperação de suas funções. A utilização da PPR em uma reabilitação oral, quando bem indicada, planejada e executada, proporciona o restabelecimento da saúde oral e sistêmica de pacientes edêntulos parciais, não somente os reabilitando, mas também provendo a harmonia e o equilíbrio do aparelho estomatognático, proporcionando conforto ao paciente desdentado parcial. Segundo a literatura, o uso de prótese parciais removíveis, como a PPI, demonstrou a resolução estética-funcional, melhora do suporte da área basal e uma melhor estabilidade, fixação, aderência, suporte e retenção.

No decorrer do planejamento do caso clínico abordado, a escolha pela confecção de uma prótese parcial removível imediata anterior, foi a opção que mais correspondeu às necessidades previstas para o paciente. Este tipo de prótese dentária substitui alguns dentes em um arco parcialmente dentado, visando melhorar a estética, estabilização e/ou função, por um período limitado de tempo. O pós-cirúrgico edentado, ainda que seja por uma prótese temporária, até que seja completado todo o tratamento, deverá ser substituído por uma prótese definitiva ou um implante. Nesta perspectiva, é imprescindível que os cirurgiões dentistas tenham o conhecimento sobre os fatores que podem levar ao insucesso para o tratamento ao longo prazo, tais como: a doença periodontal e o tabagismo.

A doença periodontal (DP) é caracterizada por uma inflamação no tecido periodontal de suporte causada por uma infecção bacteriana e possui como fator etiológico principal o biofilme dental, que é o acúmulo de bactérias da microbiota bucal sobre as superfícies dos dentes. (Souza et al.2010). A DP e suas consequências, como relatado anteriormente, são reconhecidas como um problema de saúde pública que caracteriza o insucesso dos programas de prevenção de saúde bucal.

Em associação com a DP, o tabagismo tem sido reconhecido como um importante fator de risco para doença periodontal, afetando a prevalência, gravidade, progressão e resposta ao tratamento da doença, perdendo apenas para a placa dentária. Estudos epidemiológicos apresentaram um risco significativamente maior de doença periodontal em fumantes em comparação com não fumantes, e o risco aumentado é proporcional à duração e à taxa de tabagismo (DO et al., 2008; BERGSTROM, 2014; EKE et al., 2016). Os fumantes apresentam uma predisposição clinicamente distinta à doença periodontal, com bolsas mais profundas, perda de inserção mais extensa e grave, maiores níveis de destruição óssea e maior taxa de perda dentária (YLOSTALO et al., 2004; BALJOON et al., 2005; JOHNSON E GUTHMILLER, 2007). A observação geral é que fumar estimula a resposta inflamatória e prejudica a resposta protetora, acelerando assim a

destruição periodontal. Como o tabagismo está vinculado a um aumento de 2 a 8 vezes da perda óssea e inserção periodontal é relevante frisar que, conforme destaca (CORETTI et al. 2017), em sua pesquisa comparativa, a má condição de saúde periodontal e a incidência de perda de dentes entre fumantes é muito maior que entre não fumantes. Observa-se que o tabagismo é considerado um fator de risco potencial para periodontite crônica, pois ele gera a deterioração da saúde periodontal, afetando a qualidade de vida e o bem estar do indivíduo. Os resultados deste estudo indicam que o tabagismo está associado a um maior risco de doença periodontal em adultos, com evidência de que a cessação precoce do tabagismo pode reduzir esse risco. Portanto, é importante motivar os fumantes a parar de fumar e educá-los sobre a importância da cessação do tabagismo para a saúde periodontal (K.-Y, et al,2023).

Uma das principais causas de insucesso no uso da PPR ou PPI são as doenças periodontais. Tais enfermidades agridem os tecidos de suporte dos dentes, representando-se por alterações de textura e cor gengival, formação de bolsas periodontais, recessões gengivais e, em alguns casos, a perda dentária (NYMAN; LINDHE, 1977). Vários estudos demonstraram que o biofilme constitui o principal fator etiológico das doenças periodontais, ainda que para a manutenção da saúde bucal seja de extrema relevância o controle do índice de placa (LÖE; THEILADE; JENSEN, 1965; TRISTÄO et al., 1989; ALBANDAR, 2002). O biofilme se caracteriza como um ecossistema microbiano aderido à superfície do dente e o seu acúmulo pode ser favorecido e potencializado por aspectos locais, como o uso da PPR (BERGMAN, 1987). Segundo alguns autores, o uso da PPR está associado ao acúmulo de biofilme, principalmente em dentes onde acessórios ou grampos estão instalados (GHAMRAWY, 1976; ADDY, 1978; STIPHO, 1978), relacionando o emprego disso ao aparecimento de doenças periodontais (ADDY, 1977; TUOMINEN, 1989; ORR, 1992). Ainda de acordo com ZLATARI, ELEBI E VALENTI PERUZOVI (2002), VACARU et al. (2003) e SESMA et al. (2005), os desenhos da estrutura da PPR, a forma da base da prótese, a construção da prótese e a quantidade de grampos atuam no acúmulo de biofilme, causando uma possível deterioração periodontal. No entanto, alguns estudos, recomendam aspectos que acreditam minimizar o risco de aparecimento da doença periodontal com o uso de próteses parciais removíveis, como: planejamento, destacando a biomecânica e o desenho da PPR, higienização e controles periódicos ao dentista. A higiene bucal correlacionada a higiene da prótese é indispensável para a conservação da saúde dos tecidos bucais, agindo como prevenção ao desenvolvimento de patologias e consequentemente elevando a longevidade das próteses totais e parciais removíveis (ARCH HEALTH INVEST 11(2) 2022).

A Odontologia preventiva é, portanto, considerada prioridade sobre outros procedimentos, pois informações de base populacional e orientações básicas é a maneira mais eficaz de mudar a autopercepção dos aspectos de saúde, incluindo a saúde bucal (LIMA et al., 2016).

5. CONCLUSÃO

Diante do relato clínico exposto e pelo que nos é descrito na literatura, podemos inferir que as reabilitações orais como a PPR se tornam necessária quando o paciente apresenta um quadro de edentulismo (seja ele parcial ou total) como consequência de uma doença periodontal a qual pode estar ligada a fatores externos, como o tabagismo. Quando esta problemática envolve uma área estética, o uso de PPI mostra-se efetivo para garantir a segurança, saúde geral e bucal ao paciente, após a

exodontia dos elementos, mesmo sendo provisória e transitória.

Com o objetivo de manter a longevidade das reabilitações orais e a manutenção da saúde bucal, é imprescindível que o cirurgião dentista instrua ao paciente sobre os fatores etiológicos e potenciadores da DP e a importância da manutenção periodontal periódica, garantindo assim a efetivação do plano de tratamento a curto, médio e longo prazo.

REFERÊNCIAS

1. Antonini, Rafaela, et al. "Fisiopatologia da doença periodontal." Inova Saúde 2.2 (2013).
2. BASTOS, Jordana Marques et al. Reabilitação oral com prótese imediata: relato de caso clínico Oral rehabilitation with immediate prosthesis: case report. Brazilian Journal of Development, v. 7, n. 6, p. 63334-63346, 2021.
3. BERGMAN, B. Periodontal reactions related to removable partial dentures: a literature review. Journal of Prosthetic Dentistry, v. 58, p. 454-8, 1987.
4. CARVALHO AE et al. A influência do tabagismo na doença periodontal: Revisão de literatura. Revista Virtual de Odontologia, 2008, 2(5):7-12
5. da Costa Gonçalves, W., Fernandes, S. L., de Moura Santos, D., Alves, S. D., Carrijo, M. O., Júnior, U. G., & Santana, T. M. (2020). Reabilitação oral com prótese provisória imediata: relato de caso. Journal of Multidisciplinary Dentistry, 10(1), 70-3.
6. DA ROCHA, Evandro Franco et al. O cigarro, o narguilé e a doença periodontal. Revista Eletrônica Acervo Saúde, n. 28, p. e784-e784, 2019.
7. da Silva, Gustavo Correia Basto, et al. "História Natural da Doença Periodontal: uma revisão sistematizada." Research, Society and Development 9.7 (2020): e607974562-e607974562.
8. Izaque, et al. O impacto do edentulismo na qualidade de vida: autoestima e saúde geral do indivíduo. Revista Pró-UniverSUS. 2021
9. JIANG; ZHOU, Xuedong; CHENG, Lei; et al. The Impact of Smoking on Subgingival Microflora: from Periodontal Health to Disease. Frontiers in Microbiology, v. 11, p. 13, 2020.
10. LAPORT, Larissa et al. Reabilitação oral com prótese total e prótese parcial removível-relato de caso. Brazilian Journal of Surgery and Clinical Research, 2017
11. MEDEIROS, Graziele Veronica Pereira; DIAS, Karina Sarno Paes Alves. A influência do tabagismo na doença periodontal: Uma Revisão de Literatura. ID on line. Revista de psicologia, v. 12, n. 40, p. 470-479, 2018.
12. MINAYA-SANCHEZ,Mirna, et al."Prevalência é indicadores de risco para periodontite crônica em homens de Campeche,Mexico".Revista de Saúde Pública 9(2007):388-398
13. OLIVEIRA, Sejane Sousa Barros et al. A influência dos métodos de higiene na longevidade das próteses totais e parciais removíveis. ARCHIVES OF HEALTH INVESTIGATION, v. 11, n. 2, p. 220-225, 2022.
14. PEREIRA, CAIO ZUPIROLI. ASSOCIAÇÃO DE PRÓTESE PARCIAL REMOVÍVEL E PRÓTESE PARCIAL FIXA-RELATO DE CASO. 2022.
15. PETYK, Weslley Souza; FERREIRA, Maria Luisa Gomes; AVELAR, Valéria Lima. A interface entre a doença periodontal e a reabilitação com prótese parcial removível: uma revisão de literatura. Revista Uningá, v. 57, n. 2, p. 1-11, 2020.
16. SIM, Ka-Yun et al. Association between Smoking and Periodontal Disease in South Korean Adults. International Journal of Environmental Research and Public Health, v. 20, n. 5, p. 4423, 2023. ARCHIVES OF HEALTH INVESTIGATION, 2022
17. SINGH,Amrinder,et al."prevalência de periodontite crônica em Meerut:uma pesquisa

transversal ."Jornal da sociedade indiana de periodontia 16.4(2012):529

18. SSB Oliveira, CC de Mello, UP Coelho, IO Castro.

19. W da Costa Gonçalves, SL Fernandes, D de Moura Santos, SD Alves, MO Carrijo, UG Júnio. Journal of Multidisciplinary Dentistry, 2020.