CENTRO UNIVERSITÁRIO UNA CONTAGEM
CURSO DE MEDICINA VETERINÁRIA

ANNA GABRIELA MANSUR GUERRA PRATES

BÁRBARA LORENA PEIXOTO FERREIRA GOMES

FERNANDA FELIX ALVES

COMPLICAÇÕES CIRÚRGICAS EM FÊMEAS SUBMETIDAS A OVARIOSALPINGOHISTERECTOMIA

CONTAGEM

2023

ANNA GABRIELA MANSUR GUERRA PRATES
BÁRBARA LORENA PEIXOTO FERREIRA GOMES
FERNANDA FELIX ALVES

COMPLICAÇÕES CIRÚRGICAS EM FÊMEAS SUBMETIDAS A OVARIOSALPINGOHISTERECTOMIA

Trabalho de conclusão de curso apresentado ao curso de Medicina Veterinária do Centro Universitário UNA Contagem, como requisito parcial para obtenção do título.

Orientadora: Profª. Paula Angélica Correia

CONTAGEM
2023

CENTRO UNIVERSITÁRIO UNA CONTAGEM

ATA DE AVALIAÇÃO DA DEFESA PÚBLICA DE TRABALHO DE CONCLUSÃO DE CURSO

Nº 09/2023.2

Ata de Defesa de Conclusão de Curso (TCC) realizada no dia 14, do mês de dezembro do ano de dois mil e vinte e três, às 19 horas, por meio de reunião remota, utilizando ferramenta Google Meet, reuniu-se a banca Examinadora, infra nominada. Na qual se submete o trabalho de conclusão de curso de autoria dos discentes, Anna Gabriela Mansur Guerra Prates, Bárbara Lorena Peixoto Ferreira Gomes e Fernanda Felix Alves como parte dos requisitos para obtenção do grau de **Bacharelado em Medicina Veterinária,** pelo **Centro Universitário UNA Contagem**. Após dar conhecimento das normas que regem a Defesa de TCC e os agradecimentos iniciais, a presidência da banca passou a palavra aos discentes para a apresentação do TCC intitulado**: "**Complicações Cirúrgicas Em Fêmeas Submetidas A Ovariosalpingohisterectomia**".** Concluída a exposição e as arguições, a apresentação do trabalho recebeu a nota final 75 (aprovado) pela Banca Examinadora, ficando **condicionada à entrega de versão final,** conforme regulamento específico. Para constar, lavrou-se esta ata que vai assinada pelos integrantes desta Banca.

Pres.: Prof. Paula Angélica Correia _____

Membro: Prof. Luiz Henrique Martins de Almeida _____

Membro: Prof. Priscila Natalia Pinto _____

RESUMO

A ovariosalpingohisterectomia (OSH) é a intervenção cirúrgica eletiva mais realizada em clínica médica veterinária, principalmente com a finalidade de prevenir doenças hormonomediadas e para evitar reprodução e, assim, controlar a população de cães e gatos. Nesse contexto, o presente estudo teve como objetivo realizar uma revisão de literatura a respeito das principais complicações associadas a OSH. Para tal, realizou-se uma busca criteriosa de artigos científicos nas plataformas MEDLINE via *PUBMED*, Biblioteca Virtual em Saúde (BVS), Scielo e Google Acadêmico. A partir da literatura analisada concluiu-se que apesar de ser considerado um procedimento seguro e efetivo, não está isento de complicações como: hemorragia, piometra de coto, ligadura acidental do ureter, incontinência urinária, síndrome do ovário remanescente, granuloma e evisceração. As complicações descritas como menores e facilmente resolvidas incluem: deiscência de sutura, inflamação ou seroma. As complicações maiores, que podem trazer risco a vida do animal e requerem tratamento intensivo ou até mesmo um novo procedimento cirúrgico, incluem: óbito por hemorragia, hidroureter/hidronefrose, piometra de coto, estro recorrente, granuloma uterino ou ovariano, aderências e obstruções intestinais. Em conclusão, a OSH é um procedimento relativamente seguro que pode estar associado a graves complicações. Por isso, é importante que o Médico Veterinário tome todas as precauções necessária a fim de evitar tais intercorrências, a exemplo cita-se: esterilização correta do material cirúrgico, atenção na localização anatômica das estruturas, realização prévia de exames laboratoriais e exames complementares quando necessário.

Palavras-chave: Distúrbios iatrogênicos; Intercorrências cirúrgicas; Pós-operatório; Fêmeas.

ABSTRACT

Ovariosalpingohisterectomy (OSH) is the most frequently performed elective surgical intervention in veterinary clinics, mainly for the purpose of preventing hormone-mediated diseases and to prevent reproduction and, thus, control the population of dogs and cats. In this context, the present study aimed to carry out a literature review regarding the main complications associated with OSH. To this end, a careful search for scientific articles was carried out on the MEDLINE platforms via PUBMED, Virtual Health Library (VHL), Scielo and Google Scholar. From the literature analyzed, it was concluded that despite being considered a safe and effective procedure, it is not free from complications such as: hemorrhage, stump pyometra, accidental ligation of the ureter, urinary incontinence, ovarian remnant syndrome, granuloma and evisceration. Complications described as minor and easily resolved include: suture dehiscence, inflammation or seroma. Major complications, which can pose a risk to the animal's life and require intensive treatment or even a new surgical procedure, include: death due to hemorrhage, hydroureter/hydronephrosis, stump pyometra, recurrent estrus, uterine or ovarian granuloma, adhesions and intestinal obstructions. . In conclusion, OSH is a relatively safe procedure that can be associated with serious complications. Therefore, it is important that the Veterinarian takes all necessary precautions in order to avoid such complications, for example: correct sterilization of surgical material, attention to the anatomical location of structures, prior carrying out laboratory tests and complementary tests when necessary .

Keywords: Iatrogenic disorders, surgical complications, postoperative period, females.

LISTA DE ILUSTRAÇÕES

Figura 1 - Ovário Remanescente com piometra de coto, ligadura realizada com abraçadeira de nylon. 17
Figura 2 - Aderência ovário-intestinal congênita em uma cadela. 19
Figura 3 - - Rim direito com hidronefrose, devido a ligadura iatrogênica na região do pedículo ovariano.....20

SUMÁRIO

1 INTRODUÇÃO **6**
2 METODOLOGIA **7**
3 REVISÃO DE LITERATURA **8**
3.1 Anatomia do sistema reprodutor em cadelas e gatas **8**
3.1.1 Vulva 8
3.1.2 Vagina 8
3.1.3 Útero 8
3.1.4 Tubas Uterinas 9
3.1.5 Ovário 9
3.2 Aspectos gerais da ovariosalpingohisterectomia **10**
3.3 Acessos cirúrgicos da ovariosalpingohisterectomia **11**
3.3.1 Técnica Videolaparoscopia 11
3.3.2 Ovariosalpingohisterectomia pela Celiotomia 12
3.3.3 Ovariosalpingohisterectomia pelo Flanco 13
3.3.4 Mini Celiotomia (Técnica do Gancho) 13
3.4 Complicações mais recorrentes associadas a Ovariosalpingohisterectomia **14**
3.4.1 Hemorragia 15
3.4.2. Síndrome do Ovário Remanescente 15
3.4.2 Piometra de Coto Uterino 16
3.4.3 Tratos Fistulosos e Granulomas 17
3.4.5 Aderências 18
3.4.6 Hidronefrose 19
3.4.7 Incontinências Urinária 20
4 CONSIDERAÇÕES FINAIS **21**
REFERÊNCIAS BIBLIOGRÁFICAS **22**
5 ANEXOS ..... Erro! Indicador não definido.

1 INTRODUÇÃO

As cirurgias do aparelho reprodutor em pequenos animais, em especial a ovariosalpingohisterectomia (OSH) em cadelas e gatas, desempenham um papel significativo na rotina cirúrgica (SILVA, 2021).

A OSH tem como objetivo a retirada cirúrgica do útero e dos ovários da cadela ou gata e dentre os benefícios do procedimento, encontra-se a prevenção/tratamento de doenças relacionadas ao trato reprodutivo, tal como câncer de mama ou piometra, que acomete principalmente animais não castrados. Além disso, a cirurgia pode ser feita para a resolução de distocia, melhora do comportamento do animal, prevenção de cruzas indesejadas ou indevidas, contribuindo para o controle populacional, prevenção de sangramento recorrente e estabilização de doenças sistêmicas como diabetes e epilepsia (FOSSUM, 2013; JOHNSTON; TOBIAS, 2018; SILVA, 2021).

De acordo com Fossum (2005), atualmente, a depender das condições clínicas do animal, para a realização da OSH estão disponíveis uma diversidade de técnicas, a saber: OSH por incisão mediana pré-retroumbilical (linha Alba), OSH com via de acesso pelo flanco e laparoscopia (SILVA, 2021). Dentre essas, a laparoscopia está cada vez mais popular por ser uma abordagem minimamente invasiva, por proporcionar maior segurança, eficiência e menor trauma cirúrgico e, com isso, obtendo maiores vantagens em relação aos procedimentos cirúrgicos tradicionais (RODRIGUES et al., 2012).

Independentemente da técnica, apesar de OSH ser considerada um procedimento relativamente seguro, ele não é isento de complicações sejam elas de menor ou maior gravidade (GIL et al., 2022).

Considerando a alta demanda desse procedimento cirúrgico, o presente estudo teve como objetivo conduzir uma revisão de literatura a respeito das principais complicações associadas a OSH, de modo a proporcionar capacitação técnica por parte dos profissionais que realizam o procedimento.

2 METODOLOGIA

O método adotado no presente estudo foi o de revisão da literatura, consistindo na busca retrospectiva de artigos científicos. Nesse sentido, pode-se dizer que essa pesquisa foi qualitativa e teve natureza básica. Esse tipo de abordagem permitiu analisar as informações coletadas de maneira crítica, e assim, identificar tendências, padrões e questões emergentes relacionadas às complicações cirúrgicas em fêmeas submetidas à OSH.

Para o levantamento dos artigos, em setembro de 2023 foram realizadas buscas criteriosas nas bases de dados MEDLINE via *PUBMED*, Biblioteca Virtual em Saúde (BVS), Scielo e Google Acadêmico. Para a busca foram utilizadas as palavras-chave em português: “ovariosalpingohisterectomia” e “complicações” e em inglês: “ovarianalpingohisterectomy” e “complications” combinadas por meio do operador booleano “AND”. Foram incluídos artigos recuperados por meio dessa estratégia de busca que dissertavam sobre a temática, que tivessem sido publicados nos idiomas: inglês ou português a partir de 2009.

Inicialmente, os estudos encontrados a partir da busca tiveram seus títulos e resumos lidos e criteriosamente analisados. Uma vez definido que o artigo poderia responder ao problema de pesquisa, este seguiu para a segunda etapa. Nessa, foi realizada a leitura na íntegra dos artigos, com a finalidade de extrair as informações que pudessem contribuir com a formulação do presente estudo.

Os artigos considerados relevantes foram então explorados e as informações colhidas foram apresentadas a seguir de maneira descritiva.

3 REVISÃO DE LITERATURA

3.1 Anatomia do sistema reprodutor em cadelas e gatas

Nas espécies canina e felina, a genitália interna do sistema reprodutor é composta pelos seguintes órgãos e estruturas: ovários, tubas uterinas e útero (cornos uterinos, corpo uterino e cérvix), enquanto a genitália externa é constituída por vagina e vulva (LUZ; RODRIGUES, 2019). As estruturas internas são sustentadas pelo ligamento largo, mesovário que sustenta o ovário, mesossalpinge que ancora o oviduto e mesométrio, que mantém o útero. Nervos autônomos inervam o ovário, o oviduto e o útero, enquanto as fibras sensitivas e parassimpáticas do nervo pudendo distribuem-se pela vagina, vulva e clitóris. Esses elementos desempenham papéis essenciais na regulação e funcionamento do sistema reprodutor nessas espécies (FEITOSA, 2023).

3.1.1 Vulva

A vulva é a estrutura mais externa do sistema reprodutivo, no qual se encontram dois lábios vulvares, com comissuras dorsal e ventral. Os lábios devem permanecer fechados para proteger o sistema reprodutor. A vulva também sofre ação hormonal, ou seja, durante o proestro e, às vezes, também no estro, aumenta de tamanho, ficando proeminente e visível, devido às respostas hormonais (LUZ; RODRIGUES, 2019).

3.1.2 Vagina

A vagina é um canal longo e estreito tortuoso, localizado entre a vulva e a abertura da cérvix, sendo dividida em três camadas: a mucosa mais interna, a muscular e a mais externa (pode ser serosa ou adventícia), em nenhuma dessas camadas existem glândulas, e o muco nela presente vem da cérvix (FONSECA, 2017). Na região da vagina, próxima à vulva, encontra-se a abertura da uretra (meato urinário), estrutura que liga a bexiga ao canal vaginal para micção, e o clitóris, localizado na porção baixa da fossa clitoriana. No período da reprodução, a vagina é um órgão que recebe o pênis durante o acasalamento (LUZ; RODRIGUES, 2019).

3.1.3 Útero

A parede do útero é relativamente espessa e composta por três camadas distintas: o endométrio, o miométrio e o perimétrio. O endométrio consiste em um epitélio cilíndrico

simples que exibe variações ao longo do ciclo estral, entre diferentes épocas reprodutivas e entre espécies. Ele é acompanhado por uma camada adjacente de tecido conjuntivo frouxo, que abriga glândulas exócrinas tubulares (FONSECA, 2017).

No miométrio, encontramos três camadas de tecido muscular liso, sendo uma disposição perpendicular no centro, flanqueada por duas camadas longitudinais, todas separadas por tecido conjuntivo. É relevante observar a presença de uma zona vascular nessa camada. O útero é de configuração bicórnea, o que significa que é composto por dois cornos uterinos longos e finos. O corpo uterino é notavelmente curto e se origina a partir do qual se bifurcam os cornos uterinos. A cérvix também faz parte dessa estrutura. Anatomicamente, o útero encontra-se dorsal ao intestino delgado, situado entre o cólon descendente e a vesícula urinária. O útero pode ser subdividido em três partes distintas: 1) os dois cornos uterinos, cuja configuração lembra um "V", sendo o local onde a gestação se desenvolve; 2) o corpo do útero; 3) a cérvix, também conhecida como colo do útero (LUZ; RODRIGUES, 2019).

No interior do útero, encontra-se o endométrio, uma estrutura que secreta muco para nutrir os embriões antes da formação da placenta. No entanto, é importante ressaltar que essa mesma característica pode predispor o local a condições patológicas, como a piometra, caso ocorra infecção (LUZ; RODRIGUES, 2019).

3.1.4 Tubas Uterinas

A tuba uterina é o local da fertilização dos ovócitos. Para cada ovário existe uma tuba uterina equivalente. São estruturas alongadas que conectam os ovários ao útero. No entanto, após as ovulações, os ovócitos adentram as tubas e são fertilizados caso tenha ocorrido acasalamento fértil e os embriões formados são transportados até o útero, onde entram no estágio chamado “mórula”, o que leva 6 dias após a fertilização ou 9 dias após a ovulação (LUZ; RODRIGUES, 2019).

Nas espécies domésticas, as tubas uterinas são os locais de fertilização dos oócitos pelos espermatozoides. A porção de cada tuba adjacente ao seu respectivo ovário se expande para formar o infundíbulo; fímbrias se projetam a partir de sua borda livre. A fímbria auxilia no direcionamento do oócito para o infundíbulo, no momento da ovulação (REECE; ROWE, 2020).

3.1.5 Ovário

Os ovários são glândulas pareadas que possibilitam o desenvolvimento de oócitos e

a produção de hormônios. Cada ovário situa-se em posição caudal a seu respectivo rim, direito ou esquerdo; é mantido suspenso por uma reflexão do peritônio, a partir da parede dorsal do abdômen, denominada mesovário. O mesovário é parte do ligamento largo, um termo que também inclui as estruturas de sustentação das tubas uterinas (mesossalpinge) e útero (mesométrico) (REECE; ROWE, 2020). Além disso, os ovários também são responsáveis pela produção dos hormônios sexuais, dentre eles, os estrógenos e a progesterona. Esses hormônios estão envolvidos em fenômenos biológicos diversos durante o ciclo estral, a gestação, o parto e o pós-parto. Os ovários ficam próximos às tubas uterinas para que, após as ovulações, os ovócitos sejam captados para o interior das tubas (LUZ; RODRIGUES, 2019).

3.2 Aspectos gerais da ovariosalpingohisterectomia

De acordo com Oliveira (2012) a ovariosalpingohisterectomia, que nada mais é que remoção cirúrgica dos ovários, tubas uterinas e útero, é o procedimento cirúrgico eletivo mais comumente realizado em cadelas e gatas.

A recomendação primária para esse tipo de cirurgia do trato reprodutivo é incapacitar a reprodução (OLIVEIRA, 2012). No entanto, as razões para escolher essa técnica de esterilização podem incluir: prevenção de tumores mamários, metrite, neoplasias (ovariana, uterina ou vaginal), prolapso uterino e hiperplasia vaginal, prevenção e tratamento de piometra; os impedimentos de fêmeas portadoras de doenças hereditárias que possam originar descendentes portadores de genes para essas anormalidades e prevenção de algumas anormalidades endócrinas, como a diabetes mellitus e o controle de epilepsia e de dermatoses (LUZ; RODRIGUES, 2019).

Nesse sentido, pode-se dizer que a realização da OSH é uma decisão eletiva que se baseia na avaliação individual de cada paciente. Atualmente, há considerações a serem ponderadas em relação a essa cirurgia, visando equilibrar aos benefícios da castração com os eventuais prejuízos que possam ocorrer (OLIVEIRA, 2022).

Para a cirurgia propriamente dita, o médico veterinário deve levar em consideração diversos fatores, como a raça e o porte do animal, bem como a preocupação em relação ao desenvolvimento de neoplasias mamárias ou hiperplasia endometrial cística (OLIVEIRA, 2022). Além disso, a cirurgia deve ser realizada fora do período de cio, evitando-se a vasodilatação provocada pelo estrógeno e o risco de ocorrência de maior sangramento durante o procedimento (OLIVEIRA, 2012).

Destaca-se que antes da OSH, quando a paciente é levada para a consulta é necessária a realização de exame físico onde o exame deve incluir a inspeção e palpação do abdome, vulva e glândulas mamárias (FOSSUM, 2005). A palpação abdominal pode evidenciar um útero aumentado, deslocamentos viscerais e/ou dor. Dobras na pele vulvar, conformação, descarga ou aumentos anormais podem ser observados (FOSSUM 2013). E exames complementares, de sangue como hemograma completo e bioquímico, exame ultrassonográfico, biópsias quando há suspeita de neoplasias, citologia vaginal, exame de concentração hormonal para avaliar níveis de hormônios onde é essencial para diagnosticar problemas reprodutivos da cadela (FOSSUM, 2013).

Considerando que muitas complicações podem ocorrer por inabilidade do operador ou falhas de técnicas (GIL et al., 2022), é importante que o médico veterinário conheça as particularidades da anatomia do sistema reprodutor de cadelas e gatas.

3.3 Acessos cirúrgicos da ovariosalpingohisterectomia

No contexto atual, com o avanço da medicina veterinária, estão disponíveis várias técnicas de esterilização, cada uma com suas próprias vantagens e desvantagens. Portanto, cabe ao médico veterinário avaliar individualmente cada paciente, levando em consideração os sinais clínicos e outros fatores relevantes, a fim de adotar a técnica mais adequada para cada caso (RODRIGUES et al., 2012; SILVA, 2021).

3.3.1 Técnica Videolaparoscopia

Para realizar a videolaparoscopia no trato reprodutor da fêmea, é imprescindível esvaziar a bexiga por meio de sondagem uretral a fim de melhorar a visualização dos órgãos e minimizar o risco de lesões durante o procedimento laparoscópico. Na técnica de OSH para acessar o sistema reprodutor, quatro portais são posicionados: um na linha média ventral da região umbilical, outro na linha média ventral pré-púbica e dois nas paredes abdominais laterais direita e esquerda, seguindo o padrão dos quatro trocartes. No entanto, é necessário utilizar uma cânula de 10mm em um dos acessos laterais para facilitar a remoção do útero e permitir a aplicação de grampos de maiores dimensões. O quarto trocarte, geralmente de 5mm, é posicionado na região pré-púbica, afastando-se do ligamento mediano da bexiga, o que permite a apreensão do corpo e dos cornos uterinos. Uma vez que o ligamento é exposto, ele é apreendido proximalmente ao tecido ovariano com uma pinça posicionada na mão não dominante ou por meio da apreensão do ligamento

próprio do ovário. Isso possibilita que a mão dominante, munida de outro instrumento, fique livre para realizar a secção ou ruptura dessa estrutura (OLIVEIRA, 2012).

As vantagens dessa técnica incluem: abordagem de acesso à cavidade abdominal minimamente invasiva, redução do estresse para o paciente; redução do desconforto pós-operatório, menor formação de aderências, melhor preservação da imunidade celular, menor resposta inflamatória peritoneal, menor resposta endócrino-metabólica e minimização das complicações durante o procedimento. No entanto, essa abordagem apresenta desafios, incluindo os elevados custos dos equipamentos, a necessidade de cirurgiões com treinamento específico e um tempo cirúrgico mais prolongado em comparação com outras técnicas (ATALLAH, 2015; BRUN, 2015).

3.3.2 Ovariosalpingohisterectomia pela Celiotomia

Nesta abordagem cirúrgica, uma incisão mediana retro umbilical é realizada para acessar o trato reprodutor da fêmea. A incisão se estende desde a cartilagem xifoide até a região pubiana, permitindo a identificação da cicatriz umbilical. Essa incisão pode ser estendida cranial e caudalmente, conforme necessário, a fim de permitir a exteriorização do trato reprodutivo sem aplicar tração excessiva. Em gatas e cadelas pré-púberes, a incisão retroumbilical é iniciada cerca de 2cm caudal à cicatriz umbilical, facilitando a exteriorização e a ligadura do corpo uterino. Posteriormente, uma incisão na linha alba de 4 a 8cm é realizada para acessar a cavidade abdominal, seguida pelo deslocamento cranial do omento. Quando o paciente é colocado em decúbito dorsal na mesa cirúrgica, os ovários e os cornos uterinos caem nas goteiras lombares direita e esquerda, localizados caudalmente aos rins correspondentes. O ovário e o corno uterino esquerdos são mais caudais e acessíveis em comparação com os lados direitos. Por conveniência, o ovário e o corno uterino esquerdo são removidos da cavidade abdominal em primeiro lugar (OLIVEIRA, 2022).

As vantagens dessa técnica consistem na sua notável segurança, resultante da melhor visualização abrangente das estruturas do trato reprodutor. Isso permite a execução mais segura das etapas de ligadura e secção dos vasos envolvidos. Entretanto as desvantagens associadas incluem maior grau de sangramento, um aumento no trauma tecidual e uma maior manipulação cirúrgica (SOUZA, 2011).

3.3.3 Ovariosalpingohisterectomia pelo Flanco

A técnica de abordagem pelo flanco é amplamente empregada em programas de controle populacional de pequenos animais domésticos. Essa abordagem é mais utilizada em gatas devido à sua conformação corporal, que se caracteriza por uma estreita largura abdominal e musculatura flexível e fina na região do flanco (CAPPELLETTI, 2020). Além disso, essa técnica tem sido empregada com certa frequência em cadelas. Em situações em que há um desenvolvimento excessivo das glândulas mamárias, decorrente de neoplasias, hiperplasias ou lactação, a abordagem pelo flanco é recomendada. Isso se deve ao fato de que essa abordagem lateral pode prevenir complicações, tais como hemorragia de pele e tecido subcutâneo, inflamação e infecção no local da incisão cirúrgica (CORREIA, 2016).

Uma das vantagens dessa técnica é proporcionar uma boa visualização da ferida cirúrgica, facilitando o monitoramento pós-operatório em animais de riscos e em situação de rua. Isso reduz o risco de evisceração dos órgãos abdominais ao evitar a deiscência da sutura, uma vez que a força gravitacional sobre os órgãos é menor em comparação à linha média. A incisão lateral ocorre em uma posição anatomicamente favorável para o cirurgião, com o corno uterino e o ovário proximal localizados imediatamente abaixo da incisão. Devido à rica vascularização nessa região, espera-se uma boa cicatrização. Contudo, como em qualquer técnica, a abordagem pelo flanco também apresenta desvantagens. Durante o ciclo estral, os tecidos tornam-se mais vascularizados e frágeis, exigindo maior cuidado para evitar a perda do pedículo antes da ligadura, pois nessa técnica, a exposição do pedículo e do corpo uterino é mais restrita, requerendo habilidade cirúrgica por parte do profissional. Em casos de pacientes com excesso de tecido adiposo ao redor dos ovários, a localização e exteriorização desses órgãos podem se tornar desafiadoras. Nessas situações, a abordagem pelo flanco não é indicada (CORREIA, 2016; LACERDA, 2020).

3.3.4 Mini Celiotomia (Técnica do Gancho)

A técnica do gancho, também conhecida como abordagem do gancho Snook, envolve uma incisão cutânea de aproximadamente 3cm de comprimento para acessar a cavidade abdominal. Essa incisão é realizada no ponto médio entre a cicatriz umbilical e o púbis, utilizando uma lâmina de bisturi número 15. Após a incisão, o omento é afastado no sentido cranial para proporcionar uma melhor visualização do corno uterino. O gancho Snook, um instrumento especializado, é introduzido próximo à parede lateral abdominal com

movimento pendular em direção ao acetábulo. O corpo uterino é tracionado caudalmente após a introdução de um afastador farabeuf pediátrico através da ferida abdominal. Em seguida, o mesométrio é dissecado e liberado com o auxílio de tesoura de Metzenbaum. Logo acima da cérvix, ocorre a ligadura dos vasos uterinos por meio de duas ligaduras, uma circular e outra transfixante

A vantagem desta técnica, é uma técnica eficaz, caracterizada menor grau de sangramento transoperatório, e uma cicatrização aprimorada. No entanto, suas principais desvantagens incluem uma segurança inferior em comparação com a técnica convencional, conhecido como celiotomia. Isso se deve á menor incisão, que possibilita uma visualização reduzida das estruturas anatômicas abdominais, aumentando o risco de aderências de órgãos ao peritônio visceral e potencializando a ocorrência de lesões iatrogênicas (SOUZA, 2011).

3.4 Complicações mais recorrentes associadas a Ovariosalpingohisterectomia

Durante o período trans-operatório da OSH, é possível identificar complicações que afetam a região da incisão abdominal, também conhecida como celiotomia. Dentre essas complicações, destacam-se aquelas que ocorrem com maior frequência, incluindo problemas anestésicos, óbito devido a hemorragia grave durante a cirurgia, hidroureter e hidronefrose, piometra de coto, estro recorrente, granuloma uterino ou ovariano, aderências e obstruções intestinais, ovários remanescentes, ganho de peso corporal e incontinência urinária (JERICÓ; KOGIKA; NETO, 2019).

No período pós-operatório a longo prazo, podem ser observados fatores que devem ser considerados para reduzir complicações cirúrgicas. O manejo adequado desses fatores influencia positivamente na cicatrização e na redução de complicações. Fatores como assepsia inadequada no centro cirúrgico, da equipe e dos instrumentos, o manuseio inadequado na dissecção dos tecidos e o comportamento do animal em casa são elementos que afetam os riscos de edema, seroma, dor, exsudação e deiscência da sutura (MANFRINI; MAGALHÃES, 2019; CHAGAS, 2021).

Além disso, a segundo Chagas (2021) aspectos relacionados ao paciente influenciam na incidência de complicações, exemplo cita-se: raça do animal, presença de comorbidades e peso.

A seguir são apresentadas as complicações associadas a OSH mais incidentes em cadelas e gatas.

3.4.1 Hemorragia

A hemorragia é uma condição adversa comum durante o procedimento de OSH, pode ocorrer normalmente durante o trans-operatório, mas no período pós-operatório é uma complicação frequente. A hemorragia é uma complicação evitável, no período trans- operatório pode ser evitada através da ligadura adequada dos pedículos ovarianos e uterino. Em caso de estro, é necessário ligar o ligamento largo do ovário antes de seccioná-lo. Antes de suturar o abdômen, é fundamental certificar que não há nenhum foco de hemorragia significativa (KUSTRITZ, 2012).

No período pós-operatório, na maioria das vezes, está associadaà falta de conhecimento básico sobre anatomia do sistema reprodutor, utilização de técnica de incisão e sutura inapropriada ou escolha incorreta de instrumentos e materiais cirúrgicos,como fios para sutura. Outra possibilidade está relacionada ao quadro clínico dos pacientes, muitas vezes acometidos por hemoparasitoses, que levam a condições graves de anemias e trombocitopenias predispondo aos acidentes hemorrágicos podendo gerar graves complicações ou até mesmo levar o animal ao óbito (SANTOS et al., 2009).

3.4.2. Síndrome do Ovário Remanescente

A Síndrome do Ovário Remanescente (SOR) é uma condição resultante da remoção inadequada do tecido ovariano durante a ovariosalpingohisterectomia. Em cadelas e gatas submetidas a esse procedimento, a SOR pode desencadear manifestações comportamentais ou físicas do ciclo estral, levando a uma funcionalidade ovariana expressa por sinais clínicos no estro e proestro (NELSON; COUTO, 2015). A ocorrência desses sinais clínicos resulta em diferentes períodos de tempo necessários para a revascularização do tecido ovariano remanescente e a retomada do ciclo sexual (YILMAZ et al., 2015).

Após a OSH, os sinais clínicos resultantes da produção hormonal podem manifestar-se em um período que varia de 1 semana a até 11 anos após o procedimento cirúrgico (BUIJTELS et al., 2010). Em cadelas, os sinais relatados incluem atração por machos, edema vulvar, descarga vulvar mucosa a sanguinolenta, interação passiva com machos, elevação da cauda e permissão de cópula. Esses sinais geralmente são cíclicos ou periódicos, não constantes, como ocorre na vestibulovaginite crônica. Já nas gatas, os sinais relatados incluem vocalização, lordose, agitação, fricção da cabeça, rolagem, desvio da cauda e sapateio com as patas traseiras, facilitando a cópula. As gatas demonstram sinais clínicos típicos de estro em ciclos poliéstricos

sazonais (NELSON; COUTO, 2015).

Em um estudo retrospectivo, foi analisado o prontuário de 1.880 cadelas que apresentaram complicações após o procedimento OSH. Observou-se que o ovário direito (localizado mais cranialmente) é comumente afetado pela SOR em comparação com o ovário esquerdo, devido à presença de uma bolsa ovariana única (MURARO et al., 2015). Outros problemas recorrentes relacionados à SOR incluem hiperplasia endometrial cística, endometrite, granulomas, hidronefrose após a ligadura acidental de ureteres, pielonefrite, neoplasia (HUBER et al., 2020).

O diagnóstico da SOR é presuntivo e requer uma série de exames complementares, incluindo análise do histórico clínico com base nos sinais observados, achados vaginoscópicos, citologia vaginal, medição dos níveis de estradiol e progesterona antes e após a estimulação com hormônio gonadotrofina coriônica humana (HCG) ou hormônio luteinizante (LH), avaliação do hormônio anti-mülleriano e realização de um exame ultrassonográfico para melhor visualização do tecido ovariano. Durante a fase folicular, estruturas císticas anecoicas são observadas, enquanto durante a fase luteal, observam-se estruturas císticas hipo ou isoecoicas. Esses procedimentos combinados fornecem uma base sólida para o diagnóstico da SOR (NELSON; COUTO, 2015).

O tratamento da SOR envolve intervenção cirúrgica, que consiste na excisão completa do tecido ovariano remanescente (ADIN, 2011). A abordagem cirúrgica mais comum é a celiotomia realizada na linha média do abdômen. Após a laparotomia exploratória, todo o tecido suspeito é meticulosamente removido, com especial atenção para áreas próximas aos locais originais de excisão. Uma estratégia adicional para identificar o tecido ovariano residual é realizar a cirurgia durante o período de estro, quando se observa um aumento no tamanho e vascularização do tecido, bem como a presença de folículos e corpos lúteos em desenvolvimento. A dissecção cirúrgica deve ser conduzida com extremo cuidado para evitar danos aos ureteres e a outras estruturas orgânicas associadas. Anomalias císticas ou áreas de vascularização anormal também devem ser removidas durante a cirurgia e submetidas à avaliação histológica para detectar a presença da SOR (JERICÓ, 2019).

3.4.2 Piometra de Coto Uterino

A piometra de coto ocorre da mesma forma que a piometra clássica, todavia é desencadeada pela Síndrome do Ovário Remanescente (VEIGA, 2017; VIJAYAKUMAR et al., 2018). Esta falha na OSH pode ser ocasionada por vários motivos; ligadura de forma

equivocada, colocação de pinças hemostáticas de forma inadequada, difícil visualização, queda de tecido ovariano dentro da cavidade (COPAT et al., 2015).

Os sinais clínicos da piometra de coto são equiparados à piometra clássica. Estão associados aos sintomas edema de vulva, corrimento vaginal sanguinolento, mudança de comportamento, endometrite, hiperplasia endometrial cística, vaginite e neoplasia vaginal (NIMWEGEN et al., 2018; PEREIRA et al., 2018).

Esta patologia é diagnosticada através de informações obtidas na anamnese, sinais clínicos, exames laboratoriais e de imagem, principalmente ultrassonografia abdominal, exames citológicos, dosagens hormonais e laparotomia exploratória (SONTAS, 2010).

Assegurando o melhor prognóstico, o médico veterinário deve associar métodos cirúrgicos e medicamentosos (CABRAL et al., 2016). A seguir, na Figura 1, observa-se uma abordagem cirúrgica para tratamento de piometra de coto.

Figura 1 - Ovário Remanescente com piometra de coto, ligadura realizada com abraçadeira de nylon.

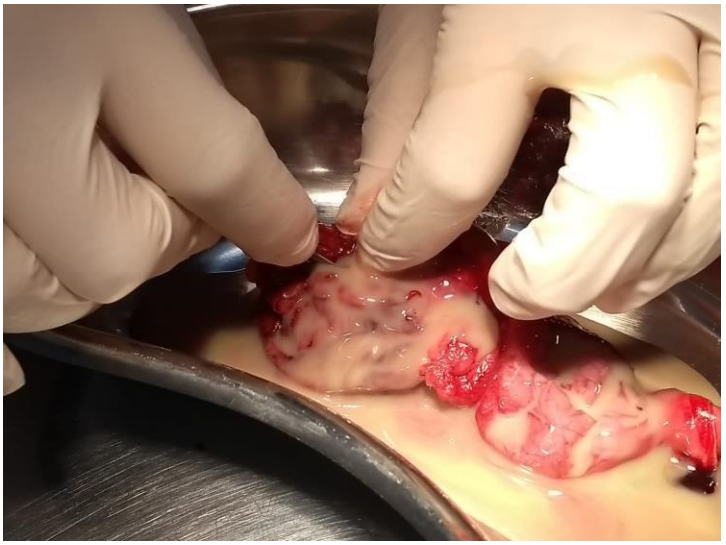

Fonte: Arquivo pessoal

3.4.3 Tratos Fistulosos e Granulomas

Tratos Fistulosos e Granulomas pós OSH, na maioria das vezes são relacionados ao uso de material de sutura multifilamentar, não absorvível e de alta capilaridade nas ligaduras do corpo uterino e pedículo ovariano, permitindo aderências e infecções bacterianas. Em sua maioria, essas fístulas se localizam na região inguinal ou no flanco. Por sua vez drenam um exsudato purulento ou sanguinolento. As fístulas permanecem abertas até que o agente causador seja removido. Esse procedimento deve ser realizado delicadamente porque pode haver até 20

aderências no envoltório da veia cava caudal e outras estruturas cruciais à vida (FOSSUM et al., 2013). Afim de reduzir a inflamação e evitar formação de granulomas, a escolha adequada do material de sutura é fundamental (ADIN, 2011).

A hidronefrose e pielonefrite acaba sendo promovida por granulomas de pedículos que podem envolver o rim e o ureter proximal. Por sua vez os granulomas que envolvem o coto uterino, podem comprometer a vesícula urinária, porção distal dos ureteres, ou o cólon induzindo casos de incontinência urinária, cistite, polaciúria e obstruções intestinais. O tratamento para esses casos, baseia-se na retirada dos fios e tecidos circundantes comprometidos (ALVES, 2019).

3.4.5 Aderências

As aderências podem ser classificadas como congênitas ou adquiridas (MANZOTTI et al., 2016). Aderências congênitas são caracterizadas como malformações embrionárias que tipicamente se desenvolvem no curso do processo de formação da cavidade peritoneal, e estão presentes desde o nascimento do animal (Figura 2). Já nas aderências adquiridas podem ser subdivididas em duas categorias distintas: aderências inflamatórias e aderências pós-cirúrgicas. Aderências inflamatórias se desenvolvem como resultado de respostas inflamatórias intra-abdominais desencadeadas por condições patológicas como colecistite aguda, diverticulite aguda e doença inflamatória pélvica. As aderências pós-cirúrgicas são uma consequência resultante quando as superfícies dos tecidos lesados, após incisão, cauterização, sutura ou outros meios de trauma, se fundem para formar tecido cicatricial (ATALLAH et al. 2013).

A aderência intra-abdominal é uma intercorrência normalmente encontrada por consequência da OSH. O tratamento das aderências pós-cirúrgicas tem como base a retirada de tecidos adjacentes que estão participando do processo inflamatório, assim como os corpos estranhos que estejam presentes nos órgãos relacionados ao sistema reprodutor, além da associação de fármacos para controle da infecção e dor (MANZOTTI et al., 2016). Na Figura 2, observa-se aderência congênita em cadela na região intestinal, característica devido a malformação fetal.

Figura 2 - Aderência ovário-intestinal congênita em uma cadela.

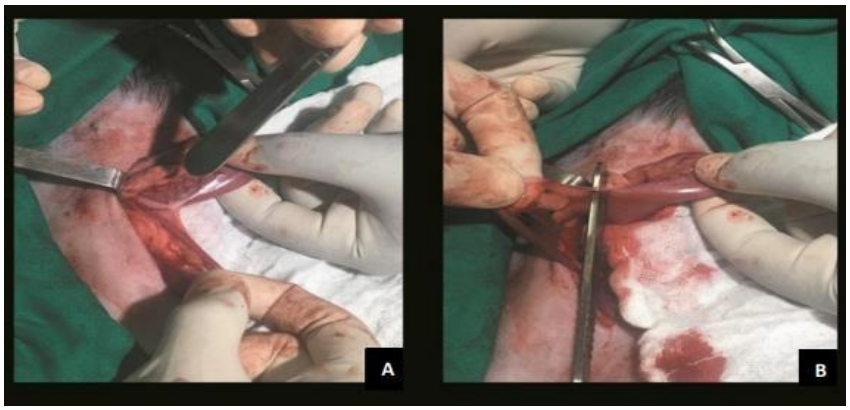

Fonte: SILVA et al. (2019)

3.4.6 Hidronefrose

A hidronefrose é uma nefropatia caracterizada pelo aumento da pelve renal, em consequência de uma obstrução renal ou pós-renal. É uma complicação pós-cirúrgica, que ocorre pelo bloqueio total ou parcial dos ureteres, que levam a estase da urina no lúmen renal causando a distensão da pelve e atrofia do seu parênquima. Este bloqueio ureteral pode ocorrer devido a compressão causada por aderências, granulomas ou ainda por ligadura acidental ou trauma direto do ureter (SILVEIRA, 2016).

Para que não ocorra essa complicação, é importante realizar uma identificação minuciosa dos cornos uterinos e do corpo uterino, além de efetuar as ligaduras o mais próximo possível das estruturas ovarianas. A ligadura indevida do ureter é mais propensa a ocorrer quando a bexiga urinária se encontra distendida, pois essa distensão resulta na tração da junção uretero-vesical, mantendo o ureter em um estado de maior e, assim, suscetível à ligadura acidental. Para prevenir a lesão distal do ureter, é imprescindível esvaziar a bexiga antes da intervenção cirúrgica (SILVEIRA, 2016).

A seguir, na Figura 3, observa-se rim direito com aumento significativo, devido ao acúmulo de urina.

Figura 3 - Rim direito com hidronefrose, devido a ligadura iatrogênica na região do pedículo ovariano

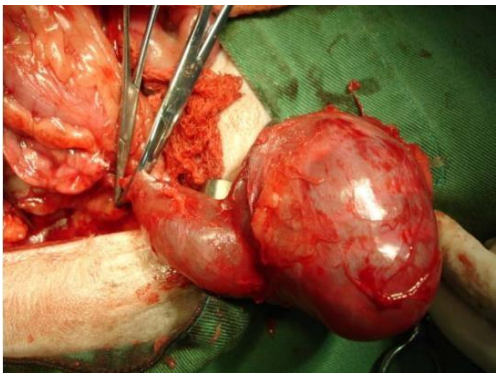

Fonte: Santos et al. (2009).

3.4.7 Incontinências Urinária

A porcentagem de incontinência urinária em cadelas castradas é maior cerca de 20% quando comparada a fêmeas não castradas (VOORWALD; TIOSSO; TONIOLLO, 2010). Existem dois prováveis motivos para a incontinência urinária após a cirurgia de OSH, a formação de aderência do coto uterino e colo vesical, que foi descredibilizada após a realização de um trabalho com 150 cadelas com incontinência, e em nenhuma dessas cadelas foi observada a aderência. Outra hipótese foi a baixa concentração de estrógenos após a OSH, sendo o que apresenta mais credibilidade, pois as fêmeas que receberam tratamento com análogos de GnRH ou fenilpropalamina tornaram-se incontinentes (VERONESI, 2009). A incontinência urinária tem várias causas como processo inflamatório, adquirida e congênita e causas fisiológicas (ATALLAH, 2008). Os estrogênios têm um papel na regulação da função do trato urinário inferior e tem sido amplamente demonstrado. Justificando, assim a utilização de estrogênios no tratamento da incompetência do esfíncter uretral utilizando bases fisiológicas, mesmo em casos que o déficit de estrogênio no soro sanguíneo não estiverem relacionados com a incontinência urinária em fêmeas castradas (VERONESI, 2009).

4 CONSIDERAÇÕES FINAIS

A OSH é um procedimento cirúrgico cada vez mais requerido, isso enfatiza a crescente necessidade de conhecimento técnico por parte dos profissionais que executam a cirurgia. Esses devem possuir habilidades avançadas na manipulação precisa dos tecidos associados ao sistema reprodutor, aderir a rigorosas técnicas assépticas, fazer escolhas adequadas em relação aos materiais utilizados durante o procedimento e possuir um profundo conhecimento anatômico para determinar a abordagem cirúrgica, bem como técnicas de sutura e hemostasia apropriadas.

Outro ponto determinante para o sucesso do procedimento, é que seja adotada uma abordagem individualizada, levando em consideração as particularidades de cada animal, como espécie, diferenças anatômicas, idade e peso. Dessa forma, cada animal terá um protocolo específico, de acordo com sua realidade atual. Tais competências são fundamentais para reduzir as complicações associadas à OSH.

O aumento na frequência desse procedimento tem coincidido com um aumento significativo nas complicações tanto durante o procedimento quanto no período pós-operatório, mesmo quando são empregadas técnicas de incisões pequenas ou abordagens minimamente invasivas. As complicações podem variar, sendo a hemorragia a intercorrência mais comum no trans-operatório. No período pós-operatório, a presença de corpos estranhos pode levar a reações teciduais e, em casos mais graves, causar inflamações, aderências e granulomas, por esse fator é essencial a escolha adequada dos materiais que serão utilizados durante o procedimento. Quando o procedimento não é realizado com precisão e cuidado, diversos outros distúrbios são encontrados na literatura.

Os principais determinantes do sucesso ou fracasso de uma cirurgia dessa natureza é a profilaxia da infecção e conhecimento técnico. Portanto, é crucial que os profissionais responsáveis pela realização da OSH estejam devidamente capacitados em termos técnicos. Isso se aplica tanto àqueles que realizam a cirurgia com o objetivo de controle populacional e bem-estar animal quanto àqueles que a executam com o propósito de prevenir infecções relacionadas ao sistema reprodutor.

REFERÊNCIAS BIBLIOGRÁFICAS

ADIN, C. A. Complications of ovariohysterectomy and orchiectomy in companion animals. Department of Veterinary Clinical Sciences, **College of Veterinary Medicine, The Ohio StateUniversity, Columbus**, 2011, 17 p.

ALVES, T. B. A. **Relatório de estágio curricular supervisionado**. 2019. Monografia (Graduação em Medicina Veterinária) - Urutaí, 2019.

ATALLAH, F. A. **Ovariohisterectomia por celiotomia ou videocirurgia considerando o estresse oxidativo e o estudo citogenético em gatas**. Tese (Doutorado) - Universidade Estadual Do Norte Fluminense. Rio de Janeiro, 2015

BARROS, P. M. de. **Técnicas de ovariosalpingohisterectomia (OSH) emcadelas**: revisão de literatura. 2010.

BRUN, M. V. **Videocirurgia em pequenos animais**. 1 ed., Roca. Rio de janeiro, 2015.

BUIJTELS, J. G. J.; KOOISTRA, H. S.; NAAN, E. C. et al. The pituitary-ovarian axis in dogs with remnant ovarian tissue. **Theriogenology Elsevier Inc**., v.75, p.742-51, 2011.

CABRAL, L. A. R.; SANTOS, M. H.; MARTINS, P. L. et al. Hemometra/Piometra em cadela : Tratamento clínicocirúrgico. Relato de Caso**. Revista Brasileira de Higiene e Sanidade Animal**, v.10, n.3, p. 470 – 476, 2016.

CAPPELLETTI, B. C. **Técnica de ovariosalpingohisterectomia com abordagem em flanco em felinos: relato de 5 casos**. 2020. Trabalho de Conclusão de Curso (Graduação em Medicina Veterinária) – Universidade Cruzeiro do Sul, São Paulo, 2020.

CHAGAS, A. V. C. B. **Castração cirúrgica em cadelas: é realmente necessária?.** 32 f. 2021. Monografia (Graduação em Medicina Veterinária) -Instituto Federal De Educação, Ciência E Tecnologia Do Amazonas. 2021.

COPAT, B.; CHAVES, R. O.; FERANTI, J. P. S. et al. Ovariohisterectomia videolaparoscópica em cadela com ovários remanescentes e piometra de cornos uterinos. **Acta Scientiae Veterinariae,** v. 43, n. 1, p. 97, 2015.

CORREIA, L. S. **Estudo comparativo entre abordagem cirúrgica pelo flanco e pela linha média na ovariosalpingohisterectomia em cadelas: revisão de literatura.** 2016. Monografia (Graduação em Medicina Veterinária) - Universidade Federal Do Recôncavo Da Bahia, Cruz Das Almas, 2016.

FEITOSA, F. L. F. **Semiologia veterinária** - Arte do diagnóstico. 4ed. Roca. Rio de janeiro, 2023.

FONSECA, C. W. **Sistema Reprodutor Feminino.** 2017. Disponível em: https://wp.ufpel.edu.br/historep/files/2017/07/Sistema-Reprodutor-Femino.pdf. Acesso em: 16 dez. 2023.

FOSSUM, T.; DUPREY, L.; HUFF, T. **Small Animal Surgery**. 4th ed., Elsevier, 2013.

GIL, J. M.; VALENTE, C. L.; MEDEIRO, C. M. et al. **Complicações cirúrgicas por falhas de técnica e uso de materiais inadequados em osh: relato de caso**. 8ª semana integra, 2022.

HUBER, D.; SEITZ, S.; KAST, K. et al. Use of oral contraceptives in BRCA mutation carriers and risk for ovarian and breast cancer: a systematic review. **Arch Gynecol Obstet**., v.301, n. 4, p.875-884, 2020.

JERICÓ, M. M.; KOGIKA, M. M.; NETO, J.P. de A. **Tratado de medicina interna de cães e gatos**. 1ed. Roca.Rio de janeiro, 2019.

JOHNSTON, S. A., TOBIAS, K. M. **Veterinary Surgery Small Animal**, 2nd edition, volume 2, Elsevier, 2018.

KUSTRITZ, M. V. Effects of Surgical **Sterilization on Canine and Feline. Health and on Society. Reproduction in Domestic Animals**, v. 47, p. 214-222, 2012.

LUZ, M. R.; RODRIGUES, A. **Reprodução de cães.** 1 ed., Manole. SãoPaulo, 2019.

MANFRINI, F.C.D.F.; MAGALHÃES, C.N.; LEAL, L. M. Complicação tardia em osh com emprego de abraçadeira de nylon para ligadura de pedículos ovarianos e uterino: relato de caso. **Revisão Uningá**, p. 26, 2019.

MANZOTTI, C. A. S.; SANTOS, E. P.; BERNUCI, M. O. Aderências pélvicas: técnicas e materiaispara prevenção. **Brazilian Journal of Surgery and Clinical Research**, v.13, n.1, p.64-69, 2016.

MURARO, L.; WHITE, R. S: Complications of ovariohysterectomy procedures performed in 1880dogs. **Tierarztl Prax Ausg K Kleintiere Heimtiere**, v.42, p.297-97, 2014.

NELSON, R. W.; COUTO, G. C. **Medicina interna de pequenos animais**. 5ed.Gen guanabara.2015.

NIMWEGEN, S. A. V.; GOETHEM, B. V.; GIER, J. et al. A laparoscopic approach for removal of ovarian remnant tissmue in 32 dogs, **BMC veterinary research**, v. 14, n. 1, p. 1-13, 2018.

OLIVEIRA, A. L. A. Cirurgia veterinária em pequenos animais. 1ed.Santana de Parnaíba. São Paulo, 2022.

OLIVEIRA, A.L.A. **Técnicas cirúrgicas em pequenos animais**. 1. ed. Rio de Janeiro: Elsevier, 2012.

OLIVEIRA, K. S.; SILVA, A. M.; MARCO, V. B. et al. Síndrome do ovário remanescente em pequenosanimais. **Semina Ci. agr**., p. 363-380, 2012.

PEREIRA, T.; WOJAHN, L. F.; MACHADO, I. R. L. et al. Neoplasia em coto uterino, associada à síndrome do ovário remanescente em cão-relato de caso. **Anais do Salão Internacional de Ensino, Pesquisa e Extensão**, v. 10, n. 2, 2019.

REECE, O. W.; ROWE, W. E. **Anatomia Funcional e Fisiologia dos Animais Domésticos**.

5 ed. Baueri: Editora Guanabara Koogan Ltda.2020.

RODRIGUES, M. C.; COELHO, M. C. O. C.; QUESSADA, A. M. et al.. Ovariosalpingohisterectomia em cadelas: comparação entre a técnica de tração uterina por via vaginal associada à celiotomia pelo flanco e a abordagem ventral mediana. **Revista Portuguesa Ciências Veterinárias**, 2012.

SANTOS, F.C. et al. Complicações da esterilização cirúrgica de fêmeas caninas e felinas. Revisão da literatura. **Vet. e Zootec**. v.16, n. 1, mar., p.8-18, 2009.

SILVA, D. C. B. **Benefícios da ovariohisterectomia em cadela**. Monografia (Graduação em Medicina Veterinária) - Faculdade Metropolitana De Anápolis, Anápolis, 2021.

SILVEIRA, L. F. **Complicações pós-operatorias de ovariohisterectomia seletivas**: relatos de caso. Trabalho de Conclusão de Curso (Graduação) - MedicinaVeterinária (EMV), 29-Jun-2016.

SONTAŞ, H.;. Zamanl. B. K.; Sendromu, S. O. R. Veneral Tümör ve Stump Pyometra Olgusu. **Kafkas Univ Vet Fak Derg**, v. 16, n. 4, p. 675-680, 2010.

SOUZA, F. W. Ovariohisterectomia em cadelas por celiotomia (técnica convencional) mini celiotomia (técnica do gancho) ou por videocirurgia (via notes vaginalhíbrido). **Cienc. Rural**., v. 44, n. 3, 2011.

STONE, E. A.; Cantrell, C. G.; Sharp, N. J. H. Sistema reprodutivo: ovário e útero. In: SLATTER, D. Manual de cirurgia de pequenos animais. 2. ed. São Paulo: Manole, 1998. p. 1540-1556.

VEIGA, G. A. L. da et al. Cystic endometrial hyperplasia–pyometra syndrome in bitches: identification of hemodynamic, inflammatory, and cell proliferation changes. **Biology of Reproduction**, v. 96, n. 1, p. 58-69, 2017.

VERONESI, M. C.; PANZANI, S.; FAUSTINI, M. et al. An Apgar scoring system for routine assessment of newborn puppy viability and short-term survival prognosis. **Theriogenology**. v.72, n. 3, p. 401–407, 2009.

VOORWALD, F. A.; TIOSSO, C. F.; TONIOLLO, G. H.. Incontinência urinária após gonadectomia em fêmeas caninas. **Ciência Rural**, Santa Maria, v.40, n.3, p.718-726, mar, 2010.

YILMAZ, O. T.; TOYDEMIR, T. S. F.; KIRSAN, I. et al. Esra Caliskan.Anti-mulleriano hormone as a diagnostic toolfor ovarian remnant syndrome in bitches. **Vet Res Commun**., v.39, n.3, p.159, 2015.