Universidade Una Contagem

Bacharelado em Medicina Veterinária

Alunos

Drauzio do Santos, Gregory Chaves, Rafael Bosco, Ronald Davi

Endocardite Valvar Em Cães: Relato de Caso

Contagem – Minas Gerais - 2023

Drauzio do Santos, Gregory Chaves, Rafael Bosco, Ronald Davi

Endocardite Valvar Em cães: Relato de Caso

Trabalho de Conclusão de Curso apresentado a Coordenação do Curso de Medicina Veterinária da Universidade Una Contagem para obtenção do título de Bacharel em Medicina Veterinária.

Orientador: Prof. Dra. Paula Angélica Correia

Contagem – Minas Gerais – 2023

CENTRO UNIVERSITÁRIO UNA CONTAGEM

ATA DE AVALIAÇÃO DA DEFESA PÚBLICA DE TRABALHO DE CONCLUSÃO DE CURSO

Nº 06/2023.2

Ata de Defesa de Conclusão de Curso (TCC) realizada no dia 11, do mês de dezembro do ano de dois mil e vinte e três, às 20 horas e 15 minutos, mediante a assembleia publica no campus UNA Contagem, reuniu-se a banca Examinadora, infra nominada. Na qual se submete o trabalho de conclusão de curso de autoria dos discentes, Drauzio do Santos, Gregory Chaves, Rafael Bosco e Ronald Davi como parte dos requisitos para obtenção do grau de **Bacharel em Medicina Veterinária,** pelo **Centro Universitário UNA Contagem**. Após dar conhecimento das normas que regem a Defesa de TCC e os agradecimentos iniciais, a presidência da banca passou a palavra aos discentes para a apresentação do TCC intitulado**: "**Endocardite Valvar Em cão: Relato de Caso**".** Concluída a exposição e as arguições, a apresentação do trabalho recebeu a nota final 70 (aprovado) pela Banca Examinadora, ficando **condicionada à entrega de versão final,** conforme regulamento específico. Para constar, lavrou-se esta ata que vai assinada pelos integrantes desta Banca.

Pres.: Prof. Paula Angélica Correia _____

Membro: Prof. Gabriel Dias Costa Gabriel Dias Costa

Membro: Prof. Mariana de Oliveira Ribeiro _____

SUMÁRIO

INTRODUÇÃO..... **9**

RELATO DE CASO.....**11**

DISCUSSÃO.....**19**

CONCLUSÃO.....**20**

BIBLIOGRAFIA.....**22**

ANEXOS.....**25**

RESUMO

A endocardite é um processo infeccioso causado por colonização bacteriana ou, mais raramente fúngica do endocárdio valvar ou mural. Os animais acometidos possuem um foco de infecção e apresentam sinais inespecíficos que podem ser semelhantes a diversas doenças infecciosas e assim se tornando de difícil diagnóstico. Este baseia-se em alterações laboratoriais, ecocardiográficas e muitas vezes achados de necropsia. O objetivo do presente relato foi demonstrar as alterações clínicas, laboratoriais e post mortem de uma cadela com pielonefrite crônica e cálculos renais atendida e que foi a óbito, diagnosticada com endocardite valvar no post mortem.

Palavras-chave: endocárdio, renal, cão, necrópsia

ABSTRACT

Canine Valvular Endocarditis (CVE) is a rare infectious condition in dogs, posing diagnostic challenges due to its nonspecific presentation. This literature review explores the pathogenesis, clinical signs, and diagnostic methods of CVE, emphasizing the need for advancements in early detection. A clinical case of a Shih Tzu bitch diagnosed post-mortem with CVE, chronic pyelonephritis, and multiple complications illustrates the complexity of the disease. Targeted antibiotic therapy is crucial, but the prognosis is often guarded. This work underscores the importance of a comprehensive understanding of CVE in veterinary medicine, pinpointing research gaps that warrant future investigation.

1. INTRODUÇÃO

A endocardite infecciosa é uma doença sistêmica que acomete o endocárdio valvar ou mural, causada por infecção bacteriana (mais comum) ou fúngica. Em cães ocorre com baixa frequência, e os machos com idade avançada são mais acometidos do que as fêmeas; já os gatos raramente são acometidos pela endocardite (JERICÓ *et al.*, 2015, n.p).
As válvulas mitral e aórtica são afetadas com maior frequência, pois essa doença acomete mais o lado esquerdo do coração.

A bacteremia é a presença de bactérias na corrente sanguínea, podendo ser desencadeada por variadas circunstâncias, como procedimentos invasivos, trauma ou infecções locais. No âmbito específico da endocardite, a bacteremia assume um papel de destaque importância da bacteremia na endocardite está intrinsecamente ligada à sua contribuição para o estabelecimento e progressão dessa condição patológica. Quando bactérias estão presentes na corrente sanguínea, especialmente aquelas provenientes de focos infecciosos distantes, como feridas ou infecções respiratórias, há a possibilidade de esses microrganismos atingirem e colonizarem as válvulas cardíacas, durante episódios de bacteremia, as bactérias podem aderir a superfícies valvares já comprometidas, como as afetadas por lesões pré-existentes ou distúrbios do endotélio. Uma vez fixadas, essas bactérias têm o potencial de iniciar a formação de vegetações infecciosas nas válvulas cardíacas, desencadeando, assim, o desenvolvimento da endocardite (FIGHERA *et al*., p. 60-67, 2007).

Portanto, a bacteremia desempenha um papel crucial na patogênese da endocardite, representando um elo crítico entre a presença de agentes infecciosos na corrente sanguínea e o subsequente surgimento de lesões nas válvulas cardíacas. A compreensão dessa relação é de importância fundamental para uma abordagem clínica e terapêutica adequada diante da endocardite bacteriana. Nos casos de endocardite valvar em cães, é a válvula mitral que é mais acometida. valvas possuem mecanismo de movimento contínuo e com sua aposição e suas margens, possuem maior predisposição para sofrer desgaste fisiológico que favorece que bactérias de aderirem e proliferem no endotélio valvar lesionado por trauma de aposição. Essa lesão propicia a exposição de proteínas da matriz extracelular, desencadeando tromboplastia e ativando a cascata de coagulação. Isso resulta na formação de um coágulo que ocasiona danos ao endotélio, acompanhado por infiltração leucocitária. As bactérias, nesse contexto, aderem-se a fibrinogênio, fibrina, plaquetas e integrinas, podendo estimular a produção de fator tecidual

e agregação plaquetária. Tais eventos contribuem para a amplificação da lesão vegetante, enquanto as enzimas bacterianas favorecem a destruição do tecido valvar, eventualmente culminando na ruptura das cordas tendíneas. Com isso, a existência de uma bacteriemia constante ou recorrente é fundamental para que ocorra a endocardite (SANTOS e ALESSI, 2016, n.p).

Desse modo, o endocárdio pode ser danificado mecanicamente pelo aumento da velocidade do fluxo do sangue e sua turbulência, assim ativando a agregação plaquetária e a cascata de coagulação devido à exposição do colágeno subendotelial. Assim, as bactérias que conseguem entrar no organismo e vão para a circulação sanguínea se aderem com facilidade na matriz formada por plaquetas e fibrina. Já outras bactérias possuem a capacidade de danificar diretamente a superfície endotelial expondo a matriz subendotelial, pois produzem protéases, sem dano mecânico anterior ao miocárdio (BROWN, 2004, apud VENTURA OLIVEIRA, p .145-150, 2011).

2. RELATO DE CASO

Uma cadela Shih tzu, fêmea, de 10 anos e 8,6 kg, veio encaminhada para ser internada em uma clínica em Minas Gerais na cidade de Lavras, com queixa de anorexia, vômito e prostração há 3 dias, inapetência, dispneia, e possuía apenas histórico de cirurgia para retirada de cálculo em vesícula urinária há 6 anos.

Durante o exame físico, a cadela apresentou-se apática, porém consciente, com 136 bpm e 30 mrpm, temperatura corporal de 38,6°C, hipoglicêmica (57 mg/dL) e apresentou mucosas ocular e oral normocoradas. A ausculta cardíaca se apresentou rítmica.

Inicialmente foi realizada fluidoterapia e correção da hipoglicemia com solução Ringer Lactato glicosada a 5%. Em seguida, foram solicitados exames hematológicos como hemograma e bioquímico e ultrassonografia. Os exames laboratoriais demonstraram presença de leucocitose (18,0 mil/mm³) e trombocitopenia discreta (137 mil/mm³) no hemograma, e ureia (116 mg/dL) e creatinina (3,4 mg/dL) aumentados no perfil renal.

Posteriormente iniciou-se a medicação na cadela para controle de dor, controle da êmese e antibioticoterapia com Dipirona (25 mg/kg, BID, IV), Plasil (0,5 mg/kg, BID, SC), Ondansetrona (0,5 mg/kg, BID, IV), Cefalotina Sódica (40 mg/kg, BID, IV) e Tramadol (4 mg/kg, BID, IV). O exame ultrassonográfico realizado demonstrou que a bexiga (figura 1) apresentava paredes normoespessas, conteúdo homogêneo e anecogênico, com presença de estrutura curvilínea de superfície hiperecogênica formadora de sombreamento acústico posterior medindo 2,20 cm.

O rim esquerdo (figura 2) demonstrou presença de estrutura mais linear com superfície hiperecogênica formadora de sombreamento acústico posterior localizada na pelve renal medindo 1,06 cm, e sem evidência de hidronefrose ou dilatação de urete.

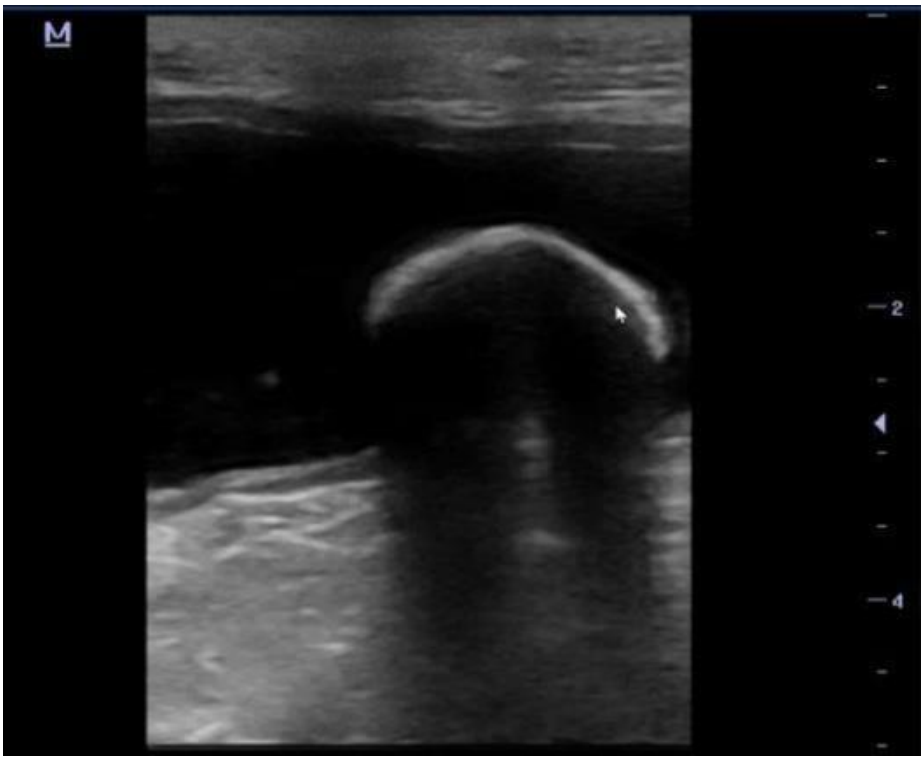

Figura1-Imagemque revela a presença de um cálculo na bexiga.

Fonte: Sergio Henrique de Almeida

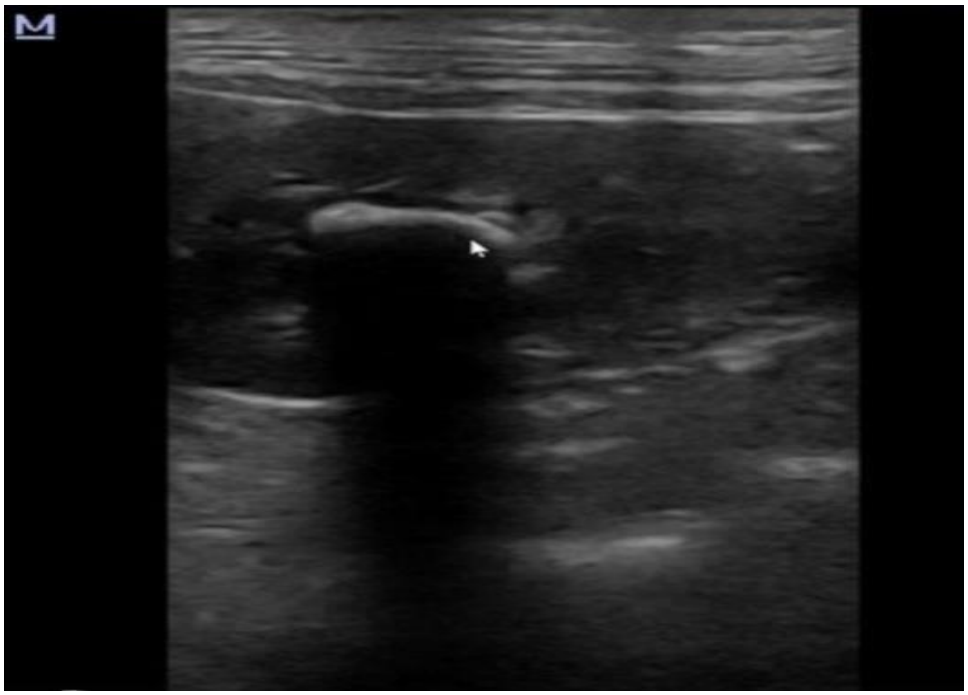

Figura 2 - A figura apresenta a existência de um cálculo na região da pelve renal do rim esquerdo.

Fonte: Sergio Henrique de Almeida

O rim direito (figura 3) indicou presença de estrutura linear com superfície hiperecogênica formadora de sombreamento acústico posterior localizada em região pélvica ureteral proximal, medindo em torno de 1,8 cm. Apresentou dilatação de ureter proximal de 0,6 cm e hidronefrose moderada de conteúdo hipoecogênico heterogêneo
(celularidade).

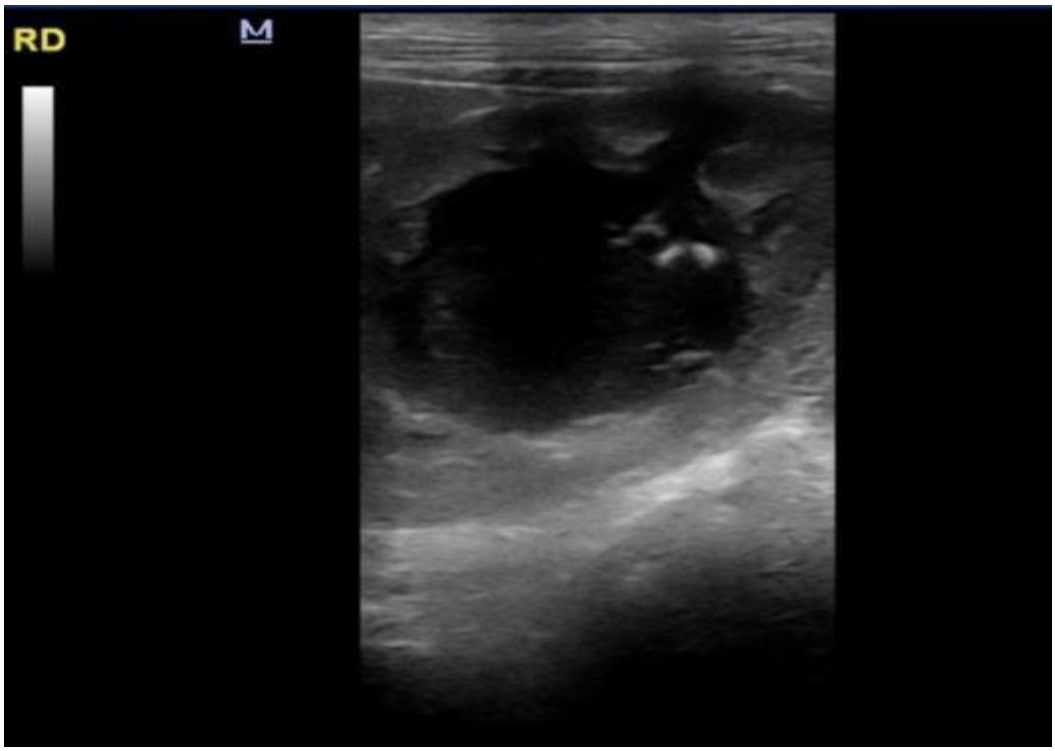

Figura 3 - O rim direito exibe sinais de anormalidades, destacando-se a presença de hidronefrose ou dilatação do ureter. Além disso, identificou-se a existência de um cálculo renal na região pélvica ureteral proximal.
Fonte: Sergio Henrique de Almeida

Com a confirmação de pielonefrite unilateral, cálculo renal em ambos os rins e em bexiga, a cadela foi levada para o bloco cirúrgico imediatamente. Foi realizada nefrotomia em ambos os rins e cistostomia.

Durante a cirurgia foi drenado do rim direito aproximadamente 10 ml de exsudato purulento na região pélvica ureteral proximal, na mesma região em que foi feita uma incisão

para remoção do cálculo renal (figura 4). No rim esquerdo na região da pelve foi realizada a incisão e retirada do cálculo (figura 5). Por último foi realizada a cistostomia para remoção do cálculo vesical (figura 6). Foi passada sonda uretral para medição do débito urinário do animal no pós-cirúrgico.

Logo após a cirurgia para retirada dos cálculos (figura 7), foi administrado Manitol (1 g/kg, TID, IV), Furosemida (2 mg/kg, BID, IV) e iniciou-se antibioticoterapia com Enrofloxacino (10 mg/kg, SID, IV). Iniciou-se também a monitoração dos parâmetros do animal, que foi necessário manter o mesmo aquecido pois fazia hipotermia, com temperatura variando de 36,6° a 37,3°C e a correção de quadros de hipoglicemia (46 e 64 mg/dL) com bolus de glicose.

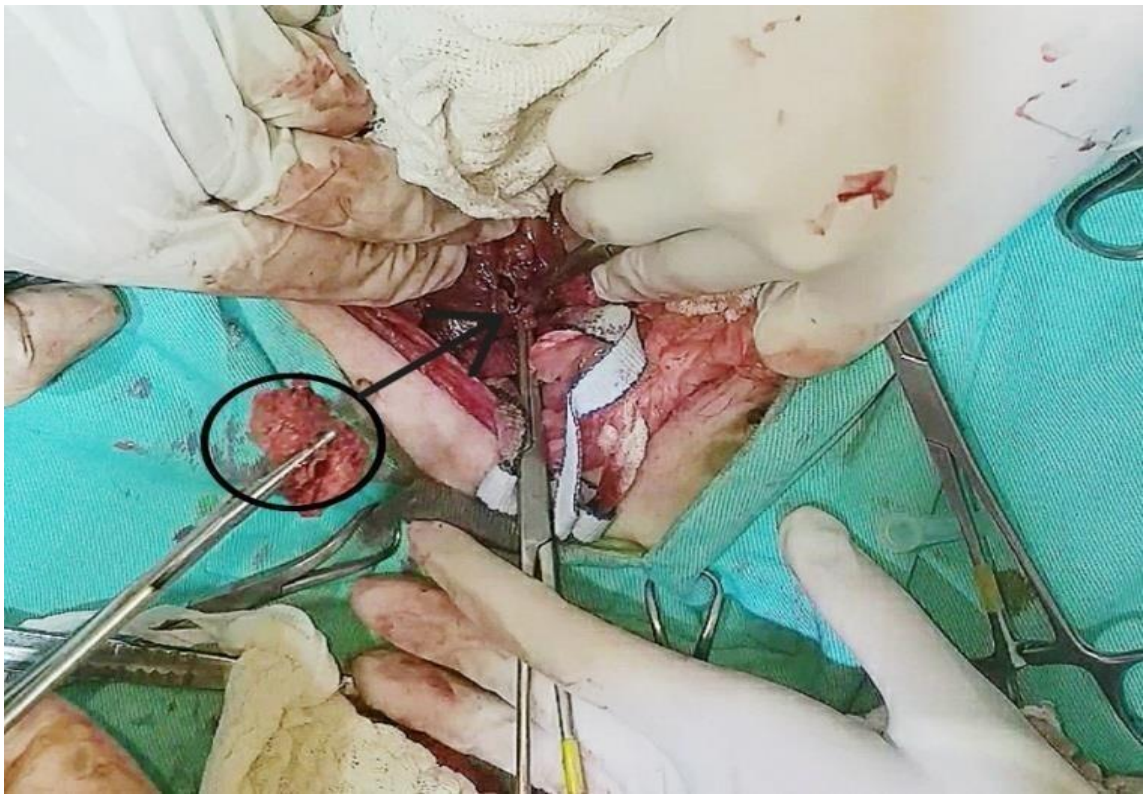

Figura 4 - Procedimento de remoção de cálculo renal na região pélvica ureteral proximal do rim direito.
Fonte: Sergio Henrique de Almeida

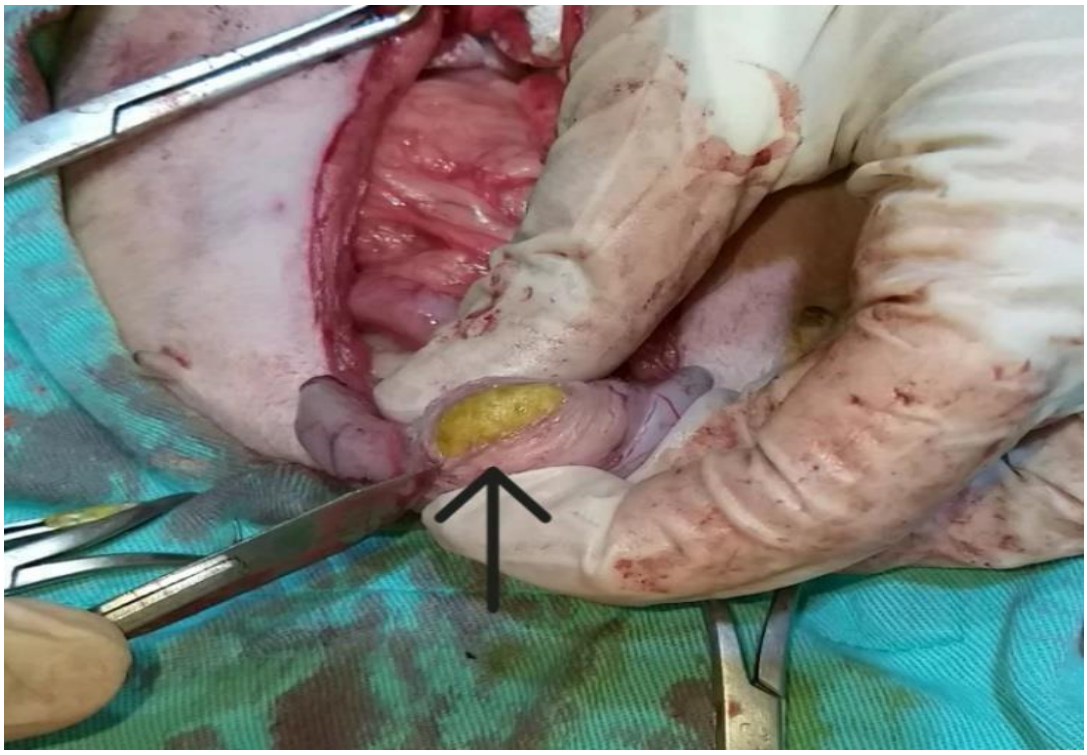

Figura 5 - Intervenção para retirada de cálculo na pelve renal do rim esquerdo.

Fonte: Sergio Henrique de Almeida

Figura 6 - remoção de cálculo na vesícula urinária.

Fonte: Sergio Henrique de Almeida

Figura 7 - Cálculos removidos cirurgicamente, representando, respectivamente, 1) rim direito, 2) vesícula urinária e 3) rim esquerdo.
Fonte: Sergio Henrique de Almeida

O débito urinário foi medido a cada 1 hora, iniciando-se logo após a cirurgia. Nas primeiras 3 horas do pós-cirúrgico, não houve produção de urina. Após quatro horas da realização da cirurgia, foi medido um débito urinário de 2,32 ml/kg/hr de urina e nas próximas 20 horas foi ocorrendo uma diminuição do débito urinário de 2,26 ml/kg/h para 0,23 ml/kg/hr. Após 24 horas do pós-operatório o animal não produziu mais urina, zerando o débito urinário.

Após 12 horas da realização da cirurgia foi solicitado novos exames laboratoriais e uma nova ultrassonografia. O hemograma demonstrou anemia regenerativa, leucocitose com neutrofilia, monocitose e basofilia, e trombocitopenia. No perfil eletrolítico demonstrou diminuição da quantidade de na (129 mmol/L) e de Cl (94 mmol/L).

Na ultrassonografia, a vesícula urinária apresentava paredes normoespessas, conteúdo homogêneo e anecogênico, e sem presença de cálculo. O rim direito apresentou diminuição de dilatação da pelve renal (0,3 cm), ainda com sinais de pielectasia e sem presença de cálculo. Já o rim esquerdo apresentou a definição corticomedular mantida e sem dilatação da pelve.

Os tutores não autorizaram fazer os exames de cultura, então por experiencia dos médicos veterinários com essa doença, foi acrescentado na prescrição da cadela as seguintes medicações: Eritropoetina (100 unidades/kg, SID, SC), Enalapril (0,5 mg/kg, SID, VO), Sulfato ferroso (10 mg/kg, SID, VO) e Doxiciclina (10 mg/kg, BID, VO). As medicações anteriores foram mantidas e o animal continuou sendo monitorado na internação.

O animal foi a óbito 48 horas após o procedimento cirúrgico, e o corpo foi mantido refrigerado e então enviado para o setor de Patologia Animal da Universidade Federal de Lavras (UFLA) para realização da necropsia.

Os achados macroscópicos da necropsia foram mucosas conjuntivas e oral levemente amareladas e com petéquias, a pele apresentava hemorragias multifocais em região de abdômen e orelhas, e presença de edema moderado e amarelado em subcutâneo.

O rim direito apresentou-se aumentado de volume, pontos cirúrgicos em região de hilo, córtex difusamente pálido, turgido, superfície brilhante, exceto em área restrita em pelve, que estava avermelhada. Medula difusamente vermelha-escura. O rim esquerdo estava reduzido de tamanho, superfície irregular, áreas mais pálidas e túrgidas e pontos cirúrgicos em superfície ventral.

Na vesícula urinária havia petéquias multifocais na mucosa e pontos cirúrgicos no ápice associados a hemorragia. Cavidade torácica possuía uma quantidade moderada de líquido avermelhado. Coração com área de 1,0 x 0,5 cm pálida e amolecida no ápice, com demarcação vermelha e trombo envolvendo os folhetos da valva mitral. Nos pulmões havia presença de hemorragias multifocais subpleurais, e no encéfalo apresentava hemisfério esquerdo com área amolecida e avermelhada, mais ou menos 1,5 cm em lobo occipital.

Nos achados histopatológicos foi possível observar nos rins uma extensa fibrose intersticial com glomeruloesclerose e infiltrado inflamatório linfocítico, dilatação tubular com material eosinofílico intratubular, extensas áreas de necrose em pelve associadas a trombose e hemorragia que se estendiam até o córtex.

O coração havia trombo em folhetos de valva mitral, infiltrado inflamatório neutrofílico e formação discreta de tecido de granulação. Presença de áreas de necrose de coagulação no miocárdio, com mineralização de cardiomiócitos e infiltrado inflamatório neutrofílico, além de áreas de fibrose, trombose arterial incluindo trombos em organização e tromboembolismo em artéria coronária.

O encéfalo apresentou-se com malácia e hemorragia extensas, com infiltrado neutrofílico discreto, além de trombose. Fígado com infiltrado inflamatório periportal discreto, além de congestão e atrofia dos hepatócitos da região centrolobular.

No pulmão havia congestão e edema difusos acentuados e trombose venosa. Baço e tireoide com hemossiderose difusa discreta. A adrenal apresentou hiperplasia nodular de cortical e hemorragia em tecido adiposo adjacente. Na vesícula urinária havia presença de hemorragia transmural extensa, infiltrado inflamatório neutrofílico e hipertrofia da camada muscular.

O diagnóstico feito pela patologista após a realização da necrópsia da cadela foi de insuficiência renal crônica, pielonefrite crônica-ativa, endocardite valvular, infarto do miocárdio e encefálico, com possibilidade de a pielonefrite ser o foco de infecção que desencadeou a endocardite valvar. A presença de trombos visualizados em coração, encéfalo, rins e pulmões, sugere que esse animal apresentava um quadro de septicemia que geralmente manifesta coagulação intravascular disseminada, e assim possibilitando a formação de trombos. Sendo assim, possível que a trombose foi responsável por causar o infarto do miocárdio e encéfalo, e por fim, ocasionando o óbito.

3. DISCUSSÃO

A válvula mitral na necropsia também corrobora com (Cavaguchi, 2010), que descreveram que o acometimento de valva mitral na maioria dos casos pode estar relacionado com o fator das válvulas do lado esquerdo do coração estarem submetidas a uma maior pressão biomecânica, que é uma predisposição a microtraumatismos e consequentemente favorece a colonização da superfície do endocárdio por microrganismos.

Com a realização do exame de necropsia, evidenciou-se no coração, a presença de uma grande massa de superfície irregular, aspecto granular e verrucoso, de coloração amarelada, obstruindo o orifício valvar e o endocárdio adjacente. No histopatológico pode se observar uma intensa reação inflamatória com destruição de fibras miocárdicas com núcleos em necrose.

Galvão *et al.*, (2010), relataram que a infecção ascendente é a principal causa de infecção do trato urinário e é a causa mais comum de pielonefrite. Esta, pode se manifestar de forma aguda ou crônica, e ser unilateral ou bilateral, essa constatação confirma a pertinência do quadro clínico do animal abordado neste relato, o qual já evidencia um histórico de infecção e formação de cálculos na vesícula urinária ao longo de um período de seis meses, culminando, recentemente, no diagnóstico de pielonefrite unilateral crônica.

Segundo (Mello, 2017) a pielonefrite se caracteriza como uma inflamação supurativa do rim que na maioria das vezes é causada por infecção bacteriana. Possui sua disseminação através dos ureteres em associação com refluxo vesico ureteral, que permite que as bactérias colonizadoras da pelve renal consigam facilmente infectar a medula renal e se estender até a cápsula. Também possui característica de acometer mais fêmeas caninas de idade avançada, como o animal do caso relatado. Neste caso podemos observar que além dos cálculos em rins e vesícula urinária e da pielonefrite, o animal também apresentou hidronefrose na ultrassonografia. O que valida Mendes *et al.*, (2020), que afirmaram que a hidronefrose é uma alteração renal comum em cães, e que comumente pode ocorrer juntamente com a pielonefrite devido a proliferação bacteriana causada pela diminuição do fluxo urinário e pelas lesões descamativas, e que ambas as alterações são frequentemente observadas em casos de animais com quadro de urolitíase, e mais comum em cães do que gatos.

Silveira (2015) descreveu que em um trabalho realizado sobre epidemiologia, a prevalência e as distribuições das lesões extra renais de uremia em cães, a endocardite foi diagnosticada em 46 (28,6%) dos animais necropsiados. As lesões encontradas foram de áreas

elevadas, irregulares e brancacentas no endocárdio, associadas a trombos. Segundo Augusto *et al.,* (2019), o hemograma de endocardite vai indicar uma anemia discreta, trombocitopenia e leucocitose com neutrofilia e monocitose. O que justifica o hemograma no pós-cirúrgico da cadela apresentando todas essas características de uma endocardite valvar.

Como afirmaram Spagnol *et al.*, (2006) os sinais clínicos da endocardite valvar além de variados também são bem inespecíficos, por isso torna seu diagnóstico clínico bastante difícil e na maioria das vezes ele é feito no post mortem se o animal for encaminhado para a necropsia. O que não foi o caso neste relato, que o médico veterinário fez a confirmação com os exames mas o animal já teve seu diagnostico tardio, a endocardite foi a causa do infarto do miocárdio e encéfalo levando o animal ao óbito, como afirmaram Augusto *et al*., (2019) que a endocardite valvar possui um prognóstico desfavorável, pois além de na maioria das vezes ter seu diagnóstico tardio, essa afecção pode acarretar irreversíveis danos às válvulas cardíacas e resultando em graves consequências aos animais acometidos.

4. CONCLUSÃO

Diante do trabalho exposto, é possível concluir que a endocardite valvar é uma afecção ainda pouco diagnosticada clinicamente e também pouco relatada na medicina veterinária. Seus sinais clínicos inespecíficos e foco de infecção em trato urinário, como a pielonefrite, devem ser levados em consideração para um possível diagnóstico de endocardite valvar.

Além de exames laboratoriais, a hemocultura e o exame ecocardiográfico são bons meios de diagnóstico para confirmação da enfermidade e escolha de um protocolo terapêutico. É de grande importância relatar que a endocardite valvar na medicina veterinária, na maioria dos seus casos é diagnosticada apenas no post-mortem, como um achado de necropsia.

Através da realização deste trabalho, é possível visualizar a necessidade do conhecimento sobre este assunto para os estudantes de medicina veterinária e principalmente os profissionais formados.

REFERÊNCIAS BIBLIOGRÁFICAS

ALMEIDA, G. L. G.; TORTELLY, R.; SOARES, J. R. F.; FONSECA, A. M. Relato de caso de infarto do miocárdio em cão. **Revista Universidade Rural. Série Ciências da Vida.** v. 27, p. 521-523, 2007.

ASSIS, M. M. Q.; FERNANDES, R. R.; GASPARI, R.; LIMA, R.; MARAGON, W. F. Endocardite infecciosa associada à doença periodontal e Diabetes mellitus - Relato de caso. **Veterinária e Zootecnia.** n. 26, p. 1-6, 2019.

AUGUSTO, L. S.; LEMOS, N. M. O.; ALBERGI, B. Endocardite infecciosa em cães: Revisão. **PUBVET.** v.13, n.6, a348, p.1-9, Jun., 2019.

BARROSO, R. M. V.; PAULA, T. M.; JÚNIOR, R. A. Endocardite bacteriana **REDVET. Revista Electrónica de Veterinaria**. vol. 6, n. 3, 2005, pp. 1-14.

CAVAGUCHI, K. D.; PINCELLI, V. A.; BOCHIO, M. M.; RIBEIRO, R. C.; BRACARENCE, A. P. F. R. L.; PEREIRA, P. M. Aspectos clínico-patológicos e epidemiológicos da endocardite bacteriana em cães: 28 casos (2003-2008). **Semina: Ciências Agrárias.** v. 31, n.1, p. 183-190, 2010.

CAVASSIN, C.; DITZEL, B. M.; CARON, V. F. Endocardite Bacteriana Canina: Revisão de Literatura. **Revista Eletrônica Biociências, Biotecnologia e Saúde.** n. 15, p. 41-43. maio-ago. 2016.

CRIVELLENTI, L. Z; CRIVELLENTI, S. B. **Casos de Rotina em Medicina Veterinária de Pequenos Animais.** 2. ed. São Paulo: Editora MedVet, 2015. 77p.

FIGHERA, R. A.; SOUZA, T. M,; IRIGOYGEN, L.F.; BARROS, C. S. L. Aspectos epidemiológicos e clinicopatológicos de 72 casos de endocardite valvar em cães. **Clínica Veterinária.** n. 67, p. 60-67, 2007.

GALVÃO, A. L. B.; ONDANI, A. C.; FERREIRA, G. S. Pielonefrite em pequenos animais - Revisão de literatura. **Revista Científica Eletrônica de Medicina Veterinária.** v. 8, n. 15, p. 1-8, 2010.

JERICÓ, M. M.; NETO, J. P. A.; KOGIKA, M. M. **Tratado de Medicina Veterinária de Cães e Gatos.** 1. ed. Rio de Janeiro: Roca, 2015. 3554p.

KLAUMANN, M. B. S.; DITTRICH, G.; MOTTA, D. F. Relato de caso - suspeita de endocardite infecciosa em gato doméstico. **Brazilian Journal of Animal and Environmental Research.** v. 4, n.2, p. 2049-2055, 2021.

MELLO, A.; SOUZA, J. P.; FRANCEZ, L. C. Caso de pielonefrite em canino de pequeno porte. **Revista de Educação Continuada em Medicina Veterinária e Zootecnia do CRMV-SP**, v. 15, n. 2, p. 80-80, 11 dez. 2017.

MENDES, V.; RAMPELOTTO, C.; FILLA, K. S.; CAMPELLO, S. B.; MORAES, D. P.; DOS ANJOS, B. L. Hidronefrose com pielonefrite associada à urolitíase em um filhote de cão. **Anais do Salão Internacional de Ensino, Pesquisa e Extensão**. v. 8, n. 2, 2020.

SANTOS, R. L.; ALESSI, A. C. **Patologia Veterinária**. 2. ed. Rio de Janeiro: Rocca, 2016. 1346p.

SILVA, K. E.; BRAZILIANO, G.; MEDEIROS, J. K.; KNAUER, C. Endocardite valvar bacteriana em cão. In: Mostra Científica, Famez - UFMS, 10, 2017, Campo Grande. **Anais** 2017. p. 121-123.

SILVEIRA, I. P. **Epidemiologia, prevalência e distribuição das lesões extrarrenais de uremia em cães.** 2015. 31p. Dissertação (Mestrado). Universidade Federal de Santa Maria, Santa Maria.

SPAGNOL, C.; LORETTI, A. P.; OLIVEIRA, E. C.; OLIVEIRA, R. T.; DRIEMEIER, D.

Aspectos epidemiológicos e patológicos da endocardite bacteriana em cães: 54 casos (20002005). **Acta Scientiae Veterinriae.** v. 34, n. 3, p. 255-260, 2006.

VENTRICCI, A. B. G. LESÃO EM COXIM ASSOCIADA À ENDOCARDITE EM CÃO – RELATO DE CASO. **Revista Almanaque de Ciências Agrárias.** v. 02, n. 01, p. 7-13, 2020.

VENTURA, F. V. C.; OLIVEIRA, S. T. ETIOLOGIA E TERAPIA DAS ENDOCARDITES BACTERIANAS EM CÃES - REVISÃO. **Arquivos de Ciências Veterinárias e Zoologia da Unipar.** v. 14, n. 2, p. 145-150, 2011.

ANEXO

Termo de autorização de imagem.

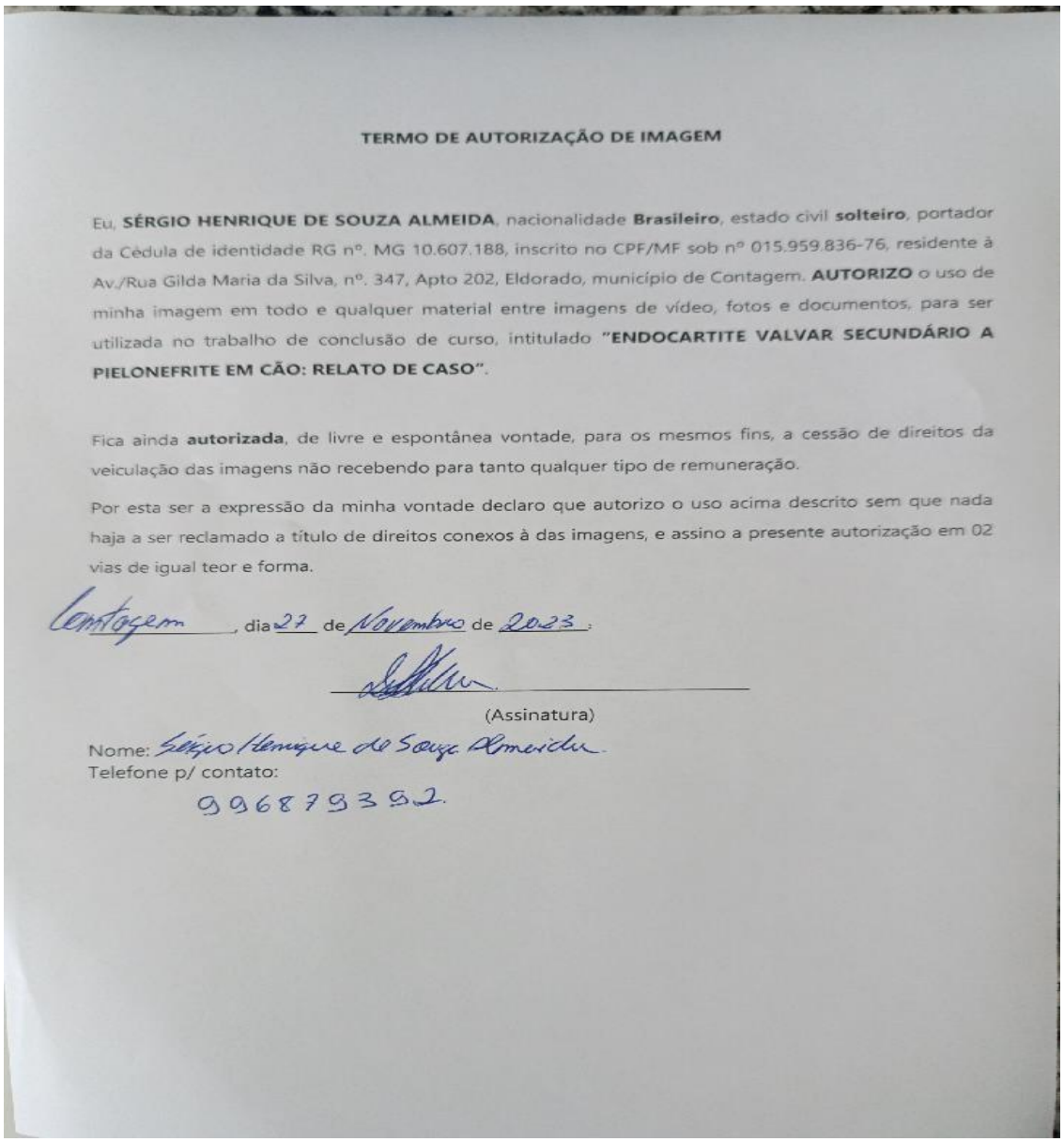

TERMO DE AUTORIZAÇÃO DE IMAGEM

Eu, **SÉRGIO HENRIQUE DE SOUZA ALMEIDA**, nacionalidade **Brasileiro**, estado civil **solteiro**, portador da Cédula de identidade RG nº. MG 10.607.188, inscrito no CPF/MF sob nº 015.959.836-76, residente à Av./Rua Gilda Maria da Silva, nº. 347, Apto 202, Eldorado, município de Contagem. **AUTORIZO** o uso de minha imagem em todo e qualquer material entre imagens de vídeo, fotos e documentos, para ser utilizada no trabalho de conclusão de curso, intitulado **"ENDOCARTITE VALVAR SECUNDÁRIO A PIELONEFRITE EM CÃO: RELATO DE CASO"**.

Fica ainda **autorizada**, de livre e espontânea vontade, para os mesmos fins, a cessão de direitos da veiculação das imagens não recebendo para tanto qualquer tipo de remuneração.

Por esta ser a expressão da minha vontade declaro que autorizo o uso acima descrito sem que nada haja a ser reclamado a título de direitos conexos à das imagens, e assino a presente autorização em 02 vias de igual teor e forma.

Contagem, dia 27 de Novembro de 2023.

(Assinatura)

Nome: Sérgio Henrique de Souza Almeida

Telefone p/ contato:

99687 9352.

TERMO DE AUTORIZAÇÃO DISCENTE

ANEXO 1

TERMO DE CIÊNCIA E RESPONSABILIDADE DISCENTE–TCC

Eu, DRÁUZIO DOS SANTOS, acadêmico (a) matriculado (a) no Curso de Medicina Veterinária da Una Contagem, sob o RA 41922499, no ano 2023, orientado pelo(a) Professor(a) Paula Angélica Correia CONCORDO com este Termo de Ciência e Responsabilidade, em consonância com meu (minha) Orientador (a), declarando conhecimento sobre meus compromissos abaixo listados:

1. Estou ciente que a pesquisa e a escrita do Trabalho de Conclusão de Curso (TCC) devem, necessária e obrigatoriamente, ser acompanhadas pelo meu Orientador e que o envio apenas do produto final, sem a concordância do meu Orientador implicará em reprovação do TCC.

2. Estou ciente de que a existência, em meu Trabalho de Conclusão de Curso (TCC), de trechos iguais ou parafraseados de livros, artigos ou sites da internet sem a referência da fonte, é considerada plágio, podendo me levar a responder a processo criminal (Código Penal, artigo 184) e civil (Lei 9.610, de 18 de fevereiro de 1998, e artigo 927 do Código Civil de 2002) por violação de direitos autorais e a estar automaticamente reprovado no componente curricular de Trabalho de Conclusão de Curso.

3. Estou ciente de que, se for comprovado, por meio de arguição ou outras formas, que o texto do Trabalho de Conclusão de Curso (TCC) não foi elaborado por mim ou é igual a outro já existente, serei automaticamente reprovado no Trabalho de Conclusão de Curso.

4. Estou ciente de que a correção gramatical, formatação e adequação do Trabalho de Conclusão de Curso (TCC) às normas utilizadas pelo Curso de ____Medicina Veterinária_____ e pela ABNT, Vancouver ou de acordo com as normas de formatação da revista escolhida, são de minha inteira responsabilidade, cabendo ao Orientador apenas a identificação e orientação de problemas no texto relativos a estes aspectos, mas não sua correção ou alteração.

5. Estou ciente de que se eu não depositar o Trabalho de Conclusão de Curso (TCC), no prazo estabelecido, não poderei fazer apresentação do artigo científico, estando automaticamente reprovado no componente curricular de TCC.

6. Estou ciente de que, após a defesa, for submetido a uma segunda oportunidade, a nota do TCC será anulada e nova nota será atribuída pela banca após a avaliação da nova versão do TCC, conforme prazo estabelecido pela Coordenação de Curso.

7. A versão final do Trabalho de Conclusão de Curso, após a apresentação oral, deverá ser entregue no formato eletrônico ao professor responsável e ser postado no Ulife e depositado no RUNA, conforme prazo estabelecido pela Coordenação de Curso.

_____ ____, _____ de _____ 20___.

_____

Assinatura do Acadêmico

Ubáuzio dos Santos

Assinatura do Acadêmico

_____

Assinatura do Acadêmico

_____

Assinatura do Orientador

ANEXO 1

TERMO DE CIÊNCIA E RESPONSABILIDADE DISCENTE–TCC

Eu, Gregory Silva Chaves, acadêmico (a) matriculado (a) no Curso de Medicina veterinária da Una campus Contagem, sob o RA 41922519, no ano 2023, orientado pelo(a) Professor(a) Paula Angélica Correia CONCORDO com este Termo de Ciência e Responsabilidade, em consonância com meu (minha) Orientador (a), declarando conhecimento sobre meus compromissos abaixo listados:

1. Estou ciente que a pesquisa e a escrita do Trabalho de Conclusão de Curso (TCC) devem, necessária e obrigatoriamente, ser acompanhadas pelo meu Orientador e que o envio apenas do produto final, sem a concordância do meu Orientador implicará em reprovação do TCC.

2. Estou ciente de que a existência, em meu Trabalho de Conclusão de Curso (TCC), de trechos iguais ou parafraseados de livros, artigos ou sites da internet sem a referência da fonte, é considerada plágio, podendo me levar a responder a processo criminal (Código Penal, artigo 184) e civil (Lei 9.610, de 18 de fevereiro de 1998, e artigo 927 do Código Civil de 2002) por violação de direitos autorais e a estar automaticamente reprovado no componente curricular de Trabalho de Conclusão de Curso.

3. Estou ciente de que, se for comprovado, por meio de arguição ou outras formas, que o texto do Trabalho de Conclusão de Curso (TCC) não foi elaborado por mim ou é igual a outro já existente, serei automaticamente reprovado no Trabalho de Conclusão de Curso.

4. Estou ciente de que a correção gramatical, formatação e adequação do Trabalho de Conclusão de Curso (TCC) às normas utilizadas pelo Curso de _____ e pela ABNT, Vancouver ou de acordo com as normas de formatação da revista escolhida, são de minha inteira responsabilidade, cabendo ao Orientador apenas a identificação e orientação de problemas no texto relativos a estes aspectos, mas não sua correção ou alteração.

5. Estou ciente de que se eu não depositar o Trabalho de Conclusão de Curso (TCC), no prazo estabelecido, não poderei fazer apresentação do artigo científico, estando automaticamente reprovado no componente curricular de TCC.

6. Estou ciente de que, após a defesa, for submetido a uma segunda oportunidade, a nota do TCC será anulada e nova nota será atribuída pela banca após a avaliação da nova versão do TCC, conforme prazo estabelecido pela Coordenação de Curso.

7. A versão final do Trabalho de Conclusão de Curso, após a apresentação oral, deverá ser entregue no formato eletrônico ao professor responsável e ser postado no Ulife e depositado no RUNA, conforme prazo estabelecido pela Coordenação de Curso.

_____ ____, _____ de _____ 20___.

_____
Assinatura do Acadêmico

_____
Assinatura do Acadêmico

_____
Assinatura do Acadêmico

_____
Assinatura do Orientador

ANEXO 1

TERMO DE CIÊNCIA E RESPONSABILIDADE DISCENTE–TCC

Eu, Rafael Bosco de Almeida, acadêmico (a) matriculado (a) no Curso de medicina veterinária da una-campus contagem, sob o RA 41922622, no ano 2023, orientado pelo(a) Professor(a) Paula Angélica Correia CONCORDO com este Termo de Ciência e Responsabilidade, em consonância com meu (minha) Orientador (a), declarando conhecimento sobre meus compromissos abaixo listados:

1. Estou ciente que a pesquisa e a escrita do Trabalho de Conclusão de Curso (TCC) devem, necessária e obrigatoriamente, ser acompanhadas pelo meu Orientador e que o envio apenas do produto final, sem a concordância do meu Orientador implicará em reprovação do TCC.

2. Estou ciente de que a existência, em meu Trabalho de Conclusão de Curso (TCC), de trechos iguais ou parafraseados de livros, artigos ou sites da internet sem a referência da fonte, é considerada plágio, podendo me levar a responder a processo criminal (Código Penal, artigo 184) e civil (Lei 9.610, de 18 de fevereiro de 1998, e artigo 927 do Código Civil de 2002) por violação de direitos autorais e a estar automaticamente reprovado no componente curricular de Trabalho de Conclusão de Curso.

3. Estou ciente de que, se for comprovado, por meio de arguição ou outras formas, que o texto do Trabalho de Conclusão de Curso (TCC) não foi elaborado por mim ou é igual a outro já existente, serei automaticamente reprovado no Trabalho de Conclusão de Curso.

4. Estou ciente de que a correção gramatical, formatação e adequação do Trabalho de Conclusão de Curso (TCC) às normas utilizadas pelo Curso de medicina veterinária e pela ABNT, Vancouver ou de acordo com as normas de formatação da revista escolhida, são de minha inteira responsabilidade, cabendo ao Orientador apenas a identificação e orientação de problemas no texto relativos a estes aspectos, mas não sua correção ou alteração.

5. Estou ciente de que se eu não depositar o Trabalho de Conclusão de Curso (TCC), no prazo estabelecido, não poderei fazer apresentação do artigo científico, estando automaticamente reprovado no componente curricular de TCC.

6. Estou ciente de que, após a defesa, for submetido a uma segunda oportunidade, a nota do TCC será anulada e nova nota será atribuída pela banca após a avaliação da nova versão do TCC, conforme prazo estabelecido pela Coordenação de Curso.

7. A versão final do Trabalho de Conclusão de Curso, após a apresentação oral, deverá ser entregue no formato eletrônico ao professor responsável e ser postado no Ulife e depositado no RUNA, conforme prazo estabelecido pela Coordenação de Curso.

_____ ____, _____ de _____ 20___.

_____
Assinatura do Acadêmico

_____
Assinatura do Acadêmico

_____
Assinatura do Acadêmico

_____
Assinatura do Orientador

ANEXO 1

TERMO DE CIÊNCIA E RESPONSABILIDADE DISCENTE–TCC

Eu, Ronald Davi Monteiro de Souza, acadêmico (a) matriculado (a) no Curso de Medicina Veterinaria da UNA Contagem, sob o RA 91982631, no ano 2023, orientado pelo(a) Professor(a) Paula Angelica Correia CONCORDO com este Termo de Ciência e Responsabilidade, em consonância com meu (minha) Orientador (a), declarando conhecimento sobre meus compromissos abaixo listados:

1. Estou ciente que a pesquisa e a escrita do Trabalho de Conclusão de Curso (TCC) devem, necessária e obrigatoriamente, ser acompanhadas pelo meu Orientador e que o envio apenas do produto final, sem a concordância do meu Orientador implicará em reprovação do TCC.

2. Estou ciente de que a existência, em meu Trabalho de Conclusão de Curso (TCC), de trechos iguais ou parafraseados de livros, artigos ou sites da internet sem a referência da fonte, é considerada plágio, podendo me levar a responder a processo criminal (Código Penal, artigo 184) e civil (Lei 9.610, de 18 de fevereiro de 1998, e artigo 927 do Código Civil de 2002) por violação de direitos autorais e a estar automaticamente reprovado no componente curricular de Trabalho de Conclusão de Curso.

3. Estou ciente de que, se for comprovado, por meio de arguição ou outras formas, que o texto do Trabalho de Conclusão de Curso (TCC) não foi elaborado por mim ou é igual a outro já existente, serei automaticamente reprovado no Trabalho de Conclusão de Curso.

Scanned with CamScanner

4. Estou ciente de que a correção gramatical, formatação e adequação do Trabalho de Conclusão de Curso (TCC) às normas utilizadas pelo Curso de Medicina Veterinaria e pela ABNT, Vancouver ou de acordo com as normas de formatação da revista escolhida, são de minha inteira responsabilidade, cabendo ao Orientador apenas a identificação e orientação de problemas no texto relativos a estes aspectos, mas não sua correção ou alteração.

5. Estou ciente de que se eu não depositar o Trabalho de Conclusão de Curso (TCC), no prazo estabelecido, não poderei fazer apresentação do artigo científico, estando automaticamente reprovado no componente curricular de TCC.

6. Estou ciente de que, após a defesa, for submetido a uma segunda oportunidade, a nota do TCC será anulada e nova nota será atribuída pela banca após a avaliação da nova versão do TCC, conforme prazo estabelecido pela Coordenação de Curso.

7. A versão final do Trabalho de Conclusão de Curso, após a apresentação oral, deverá ser entregue no formato eletrônico ao professor responsável e ser postado no Ulife e depositado no RUNA, conforme prazo estabelecido pela Coordenação de Curso.

_____ ____, _____ de _____ 20___.

Ronald Bovi

Assinatura do Acadêmico

Assinatura do Acadêmico

Assinatura do Acadêmico

Assinatura do Orientador

Scanned with CamScanner