EVENTOS TROMBOEMBOLÍTICOS OCASIONADOS PELA COVID-19

Ana Carolina de Souza
Francielly Genuíno de Jesus
Isadora dos Santos Martiliano

Orientadora: Ms. Valquiria Ferrazzini Lozano

USJT – 2021.2

RESUMO

Em novembro de 2019, um novo vírus foi identificado em seres humanos, e recebeu o nome de Covid-19, cujo agente etiológico é o coronavírus (Sars-Cov-2), responsável por causar doenças respiratórias e possuir uma alta taxa de letalidade. O convívio com a doença possibilitou a compreensão de vários aspectos fisiopatológicos, que em casos graves, associa-se a alterações na coagulação, que conduz a casos trombóticos. Deste modo, a finalidade deste trabalho é apresentar uma revisão ampla da literatura através da análise dos processos tromboembolíticos e condições pré-existentes associados à infecção por COVID-19 que interferem no tratamento da doença. O tema foi desenvolvido através de um estudo bibliográfico aprofundado utilizando artigos científicos disponíveis na base de dados do Google Acadêmico, PubMed e SciELO. A compreensão dos processos fisiopatológicos que resultam em tais fenômenos trombóticos ainda é incompleta, porém, destaca-se a ativação da cascata de coagulação, inicialmente provocada pela angiotensina II, e a expressão de fator tecidual em macrófagos resultando na formação de trombina, a endotelite, a hipoxemia e a coagulação intravascular disseminada. A tromboprofilaxia assume suma importância na prevenção de desfechos desfavoráveis como a tromboembolia, tendo a heparina de baixo peso molecular como principal droga de escolha em pacientes hospitalizados, associada à terapia mecânica, que se destaca como uma alternativa terapêutica benéfica na prevenção de processos trombóticos.
Palavras-chave: COVID-19; SARS-CoV-2; tromboembolismo venoso; tromboembolismo pulmonar; coagulação; inflamação.
.

INTRODUÇÃO

No final de dezembro de 2019, em Wuhan na China, foi diagnosticada pela primeira vez uma doença, associada ao vírus SARS-CoV-2, que desenvolvia no organismo humano uma resposta inflamatória, com sinais e sintomas predominantemente respiratórios, denominada posteriormente de COVID-19 (CHARLES, 2021).

Evoluções desfavoráveis da Covid-19, como a Síndrome Respiratória Aguda Grave (SRAG), foram identificadas, com prevalência associada a pacientes idosos, do sexo masculino, portadores de doenças cardiovasculares e/ou metabólicas, em que se inclui, principalmente, hipertensão arterial, diabetes mellitus, dislipidemia, Doença Pulmonar Obstrutiva Crônica (DPOC) e obesidade (BRANDÃO, et al., 2020; CUNHA, et al., 2021).

Além da SRAG, o SARS-CoV-2 permite que os pacientes apresentem, também, sintomas não respiratórios como complicações cardiovasculares, renais, neurológicas e eventos tromboembólicos venosos e arteriais (Ali, et al., 2021). Deste modo, acredita-se que a infecção pelo SARS-CoV-2 predispõe a um estado pró-trombótico, responsável por elevar a possibilidade de desenvolvimento de trombose arterial, de trombose venosa profunda (TVP) e consequentemente, de Tromboembolismo Pulmonar (TEP) (AZEVEDO, et al., 2021).

A hipercoagulabilidade no novo Coronavírus pode ser caracterizada por um aumento nos níveis do fibrinogênio e do dímero-D, prolongamento no tempo de protrombina (TAP) e no tempo de tromboplastina parcial ativada (PTTa), trombocitopenia leve, além de níveis elevados de níveis de fator VIII e fator de Von Willebrand (ORSI, et al., 2020).

Dado o rápido surgimento de novas evidências, essa revisão da literatura propõe-se a analisar os mecanismos fisiopatológicos que aumentam a probabilidade de ocorrência de eventos tromboembólicos associados à infecção por COVID-19, esclarecer os meios de diagnósticos e tratamentos conhecidos

na atualidade, bem como, identificar os aspectos de patologias pré-existentes que dificultam a cura dos pacientes que evoluem para quadros tromboembolíticos.

METODOLOGIA

O conteúdo foi desenvolvido através de uma pesquisa bibliográfica qualitativa e descritiva sobre os eventos tromboembolíticos causados pela Covid-19 e as Comorbidades que interferem na cura. As fontes consultadas para a revisão são artigos científicos publicados em periódicos nacionais e internacionais e livros. Entre os anos de 2011 e 2021 nos idiomas inglês e português. Retirados da base de dados disponíveis no Google acadêmico, Pubmed e Scielo. As informações foram selecionadas a partir do seu título e resumo coerente com o tema estudado. As palavras-chave utilizadas para encontrar as informações são: Covid-19, trombose Venosa profunda, tromboembolismo pulmonar, inflamação, comorbidades que interferem na cura da Covid-19, SARS-CoV-2.

REVISÃO DE LITERATURA

Circulação

O sistema circulatório possui duas denominações, a circulação sistêmica (grande ou periférica) e a pulmonar (pequena circulação). Na circulação pulmonar, as artérias pulmonares saem do ventrículo direito para os pulmões, carregando sangue venoso (não oxigenado), esse sangue recebe oxigênio nos pulmões e volta para o coração através de veias pulmonares até o átrio esquerdo. Então, na circulação sistêmica, o sangue passa para o ventrículo esquerdo e é distribuído para todo o organismo. Artérias de maior calibre se dividem em vasos menores, até serem transformadas em arteríolas e capilares, onde oxigênio e outros nutrientes são transportados para os tecidos. O sangue flui dos capilares para veias de pequeno calibre (vênulas), que se juntam a veias de maior calibre até chegarem à veia cava inferior e superior, onde aflui no átrio direito, carregando o sangue com baixa taxa de oxigênio (HALL, 2011; GUYTON, 2011).

Formação do trombo

O sangue flui em linhas de fluxo com cada camada do sangue ficando a uma mesma distância da parede do vaso (fluxo laminar), onde vários componentes celulares são dispostos em camadas dependendo de sua carga elétrica. Hemácias são postas na posição central por serem mais rápidas, e as plaquetas mais perifericamente, por serem mais lentas. O endotélio em seu estado normal não reage a esses componentes celulares e nem às proteínas de coagulação, mantendo- se em homeostase trombo-hemorrágica. Em razão de fatores externos (ex.: cirurgia, traumatismo) ou internos (ex.: citocinas) acontece a lesão endotelial e em resposta a essa lesão, altera-se a homeostase trombo-

hemorrágica, propiciando a formação do trombo (ALVES, et al.,2015). De acordo com a Figura 1, é possível verificar como é um trombo dentro do organismo.

Figura 1. Imagem de um trombo na corrente sanguínea

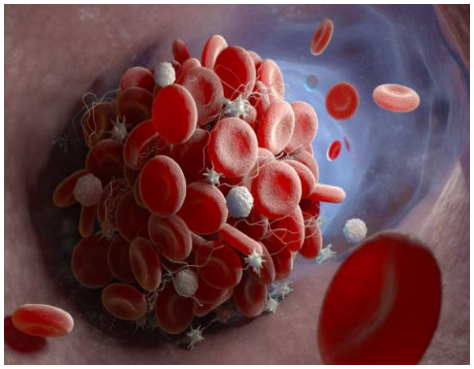

Fonte: Tsukuda, M. P., et al., 2021.

Alguns fatores estão relacionados com a coagulação inadequada do sangue circulante. Por volta do século XIX, Rudolf Ludwig Virchow os identificou e os sistematizou, juntando-os em três grupos: diminuição da velocidade circulatória (estase), lesão da parede vascular e estado de hipercoagulabilidade (hiperinose) (KUMAR, 2016; ABBRAS, 2016; ASTER, 2016).

O corpo humano possui um sistema de coagulação que permite estancar sangramentos de forma rápida e eficaz. Em caso de lesões, o fibrinogênio (proteína necessária para que plaquetas se unam e deem início ao processo de coagulação) se converte em fibrina. Quando a lesão é curada, a plasmina digere a fibrina do coágulo (trombo). Desses processos de degradação do coágulo, são liberados alguns fragmentos na corrente sanguínea, entre elas, o Dimero-D (ALMEIDA, 2020).

Comorbidades que atrapalham na recuperação dos pacientes

O desfecho negativo de pacientes infectados pela COVID-19 aumenta rapidamente quando apresentam doenças crônicas como hipertensão arterial,

doença arterial coronária e diabetes mellitus. De acordo com estudos feitos pela American College of Cardiology (ACC), os níveis de hospitalização subsequente a covid-19 nesse perfil da população chegam a 50% (MINISTÉRIO DA SAÚDE, c2021).

Segundo dados da Sociedade Brasileira de Cardiologia (SBC), em março de 2020, o distúrbio cardiovascular relacionado ao coronavírus teve como resultado: arritmias (16%), isquemia miocárdica (10%), miocardite (7,2%) e choque (1-2%) (BONOW,2015).

Pacientes com fatores de risco cardiovasculares (diabetes, idade avançada e hipertensão), e pacientes com cardiopatias (doença cerebrovascular, doença arterial coronária e cardiomiopatia) tendem a desenvolver complicações cardiovasculares e a forma grave da doença, sendo considerados como grupo de risco (ZHANG, 2020).

Formação do trombo na covid-19

A Covid-19, causada pelo coronavírus intitulado como SARS-CoV-2, se manifesta de forma grave em 15% dos pacientes (GUAN, 2020).

As condições de hipercoagulabilidade e alterações hematológicas têm sido descritas em até um terço dos pacientes, decorrente da elevação dos níveis de dímero-D, que é um importante marcador que promove degradação e têm reação cruzada com a fibrina. A fim de excluir os eventos trombóticos, como a trombose venosa profunda (TVP) e a embolia pulmonar (EP), podem ser utilizadas concentrações diminuídas de dímero-D. Porém, níveis aumentados desse marcador de coagulação indicam a ativação simultânea da fibrinólise durante a formação de trombos e exigem novas abordagens diagnósticas e terapêuticas (WYNANTS, et al., 2020 e MOORES, et al., 2020).

De acordo com o esquema abaixo (Figura 2), o SARS-CoV-2 ativa o processo inflamatório e trombótico, e a infecção por ele causada está relacionada ao aumento de citocinas inflamatórias (tempestade de citocinas) e distúrbios da coagulação, com predisposição a formação de trombos. As células mononucleares interagem com as plaquetas ativadas e com a cascata de coagulação. A partir disso, as células inflamatórias são ativadas por meio da ligação da trombina e do fator tecidual, com receptores específicos ativados por protease e da ligação da fibrina ao receptor *Toll-like 4.* A ativação das células inflamatórias resulta na liberação de citocinas pró-inflamatórias, levando ao comprometimento das vias normais da coagulação e interrupção da fibrinólise (NASCIMENTO, et al., 2020). No entanto, não se sabe se essas alterações hemostáticas são um efeito específico do SARS-CoV-2 ou são consequências da elevação de citocinas que precipitam o aparecimento de Síndrome da Resposta Inflamatória Sistêmica (SIRS), como observada em outras doenças virais (LOUREIRO, et al., 2020).

Figura 2. Formação do trombo na COVID-19. *Esquema representativo de cada etapa para a formação do trombo. PAR: receptor ativado por protease; TLR4: receptor Toll-like 4; Ttpa: tempo de tromboplastina parcial ativada; TP: tempo de protrombina; IL: interleucina*

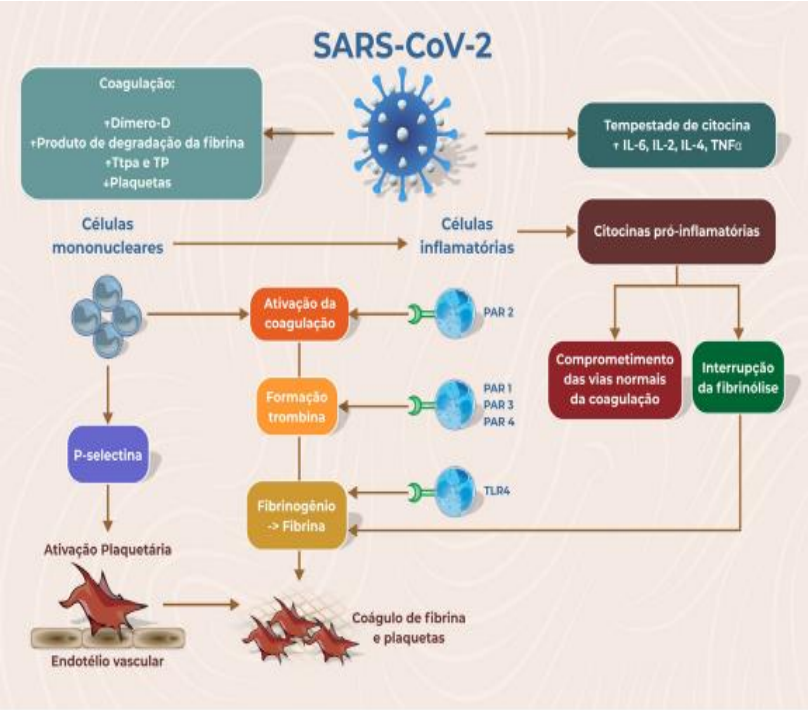

Fonte: Figura adaptada de: Levi, M. van der Poll, 2017.

Trombose venosa

A Covid 19 é uma doença respiratória potencialmente grave causada pelo RNA vírus SARS-CoV-2, que possui um risco aumentado de tromboembolismo venoso (TEV). Sua fisiopatologia está relacionada ao processo inflamatório exacerbado e a coagulopatia associada, comprovada pelo aumento do D-dímero, do fibrinogênio e dos produtos da degradação da fibrina (ROSSI, 2020).

Estudos anteriores indicaram que o nível elevado de interleucina-6 (IL-6) estava associado a uma alta letalidade de infecção por COVID-19. As citocinas são vitais na regulação das respostas imunológicas e inflamatórias. A IL-6 é de grande importância devido aos seus efeitos pleiotrópicos e o aumento dos níveis séricos em pacientes com coronavírus, implica em um possível dano pulmonar mediado por citocinas. Destaca-se que o SARS-CoV-2 possui uma rápida replicação com o objetivo de infectar o trato respiratório inferior, resultando em uma resposta elevada de dificuldade respiratória grave induzida por IL-6.3 (TANG, et al., 2020).

A coagulopatia é caracterizada pelo aumento dos índices de fibrinogênio, D-dímero (DD), fator VIII e prolongamento do tempo de protrombina (TP) e do tempo de tromboplastina parcial ativada (TTPa), fatores que estão associados a má evolução clínica e ao óbito. O TEV é mais frequente em pacientes que apresentam os seguintes fatores de risco: obesidade, idade elevada, hipertensão arterial sistêmica, diabetes mellitus, cardiopatias, pneumopatias, câncer, trombofilias, história prévia de TEV e outras comorbidades, mas podem surgir também em crianças e indivíduos mais jovens. Outros fatores também podem contribuir para a alta prevalência de TEV na Covid-19, como a imobilização, desidratação e necessidade de ventilação mecânica (ULHAQ, et al., 2020).

O risco de TEV é elevado em indivíduos internados com diagnóstico confirmado ou com suspeita clínica de Covid-19. A indicação atual nesses casos está associada ao recebimento de fármacoprofilaxia com anticoagulantes, caso não exista nenhuma contraindicação. Entretanto, é importante enfatizar que essa prática não é fundamentada em estudos clínicos e deve ser aplicada de forma individualizada, considerando os riscos e benefícios em cada caso específico (HOLGER, et al., 2018).

Tromboembolismo pulmonar

A infecção viral respiratória causada pelo vírus SARS-CoV-2, que é capaz de evoluir para uma doença trombótica ou formação de tromboembolismo, tanto em veias quanto em artérias, por causa de uma excessiva inflamação, ativação plaquetária, disfunção endotelial e estase (BIKDELI, et al., 2020).

A infecção pelo SARS-CoV-2 está associada ao desenvolvimento de tromboembolismo pulmonar, visto o tromboembolismo pulmonar se trata de uma síndrome fisiopatológica que é resultante da obstrução da circulação arterial e pulmonar por um ou mais êmbolos, os quais podem elevar a pressão na artéria pulmonar até níveis não tolerados pelo ventrículo direito, levando rapidamente à morte por dissociação eletromecânica (COSTA, et al., 2020; CASELLA, 2020).

E a infecção pelo SARS-CoV-2 é capaz de gerar um aumento de citocinas inflamatórias e distúrbios de coagulação com predisposição à formação de trombos. As células mononucleares se comunicam com as plaquetas ativadas e a cascata da coagulação, a qual estimula as células inflamatórias por meio da ligação da trombina e do fator tecidual com receptores específicos ativados por protease e da ligação da fibrina ao receptor Toll-like 4. Posteriormente, a ativação das células inflamatórias resulta na liberação de citocinas pró-

inflamatórias, que levam ao comprometimento das vias normais da coagulação e interrupção da fibrinólise (NASCIMENTO, et al., 2020).

O Tromboembolismo Pulmonar está relacionado imunologicamente com as respostas adaptativas do vírus, a causa do tromboembolismo pulmonar agudo ainda não está totalmente esclarecida, porém pode estar relacionada com a lesão endotelial determinada pela ação viral (NASCIMENTO, et al., 2020).

As anomalias hemostáticas mais conectadas com a COVID-19 incluem níveis de plaquetas diminuídos e níveis aumentados de dímero D, que estão associados a um risco maior de exigir ventilação mecânica, que pode resultar na admissão do paciente na unidade de terapia intensiva (UTI) ou morte. Entretanto, ainda não se sabe se essas alterações hemostáticas são um efeito específico do SARS-CoV-2 ou são uma consequência do acúmulo de citocinas que precipita o aparecimento de Síndrome da Resposta Inflamatória Sistêmica (SIRS), como observado em outras doenças virais (LOUREIRO, et al., 2020).

Diagnóstico dos Eventos Trombóticos

As anormalidades hemostáticas laboratoriais mais encontradas em pacientes com COVID-19 incluem trombocitopenia leve e o marcador de coagulação D-Dímero, representando um indicador prognóstico para a gravidade da doença, como a necessidade do suporte ventilatório, internações na UTI e mortalidade intra-hospitalar (GÓMEZ-MESA, et al., 2021).

Esse biomarcador é um produto da degradação da fibrina reticulada e do tempo de protrombina (PT) que se altera em eventos tromboembolíticos, infecções e inflamações sistêmicas, como ocorre na infecção por SARS-CoV-2 (GÓMEZ-MESA, et al., 2021).

Com o avanço da pandemia do novo coronavírus, os procedimentos de diagnósticos realizados através de exames de imagem ganharam destaque

devido à incidência de doenças trombóticas ou pela formação de tromboembolismo em pacientes com a COVID-19. Conforme a imagem abaixo (Figura 3), os exames de imagem que estão sendo utilizados e que apresentam melhores resultados são: a radiografia do tórax, TC de tórax e a angiografia pulmonar (CBR, 2020).

Figura 3. Exames de Imagem no Diagnóstico da COVID-19. *O Raio-X apresenta desempenho limitado, porém é eficaz para identificar pneumonia, que é um quadro recorrente em pacientes com COVID-19; A Tomografia Computadorizada evidencia as alterações decorrentes ao acometimento pulmonar ocasionado pelo SARS-CoV-2; A Angiografia Pulmonar apresenta maior sensibilidade para detecção de tromboembolismo pulmonar*

AUTOR / ANO	TÍTULO	EXAME DE IMAGEM	DESCRIÇÃO
Estevão (2020)	COVID-19: artigo de opinião	Radiografia de tórax (Raio-X)	O Raio-X apresenta desempenho limitado, em razão da sua baixa sensibilidade e especificidade. Através do Raio-X é possível identificar consolidação compatíveis com pneumonia, apesar de frequentes em casos graves da COVID-19, não são critérios específicos da infecção por SARS-CoV-2.
Farias et al., (2020)	Alterações tomográficas torácicas em pacientes sintomáticos respiratórios com a COVID-19	Tomografia Computadorizada (TC)	Tem-se a tomografia computadorizada como um método bastante sensível que evidencia as alterações decorrentes do acometimento pulmonar ocasionado pelo SARS-CoV-2. A mesma pode ser utilizada como forma de diagnóstico auxiliar em pacientes de COVID-19, que estejam em situações clínicas especificas.
Dueñas et al., (2020)	Pulmones azules en pacientes COVID-19: un passo más allá del diagnóstico de tromboembolismo pulmonar mediante TCMD con mapa de yodo	Angiografia Pulmonar por Tomografia Computadorizada Multidetectores (TCMD)	A utilização da angiografia pulmonar TCMD possibilita dentre as técnicas de imagem, uma maior sensibilidade para detecção de tromboembolismo pulmonar.

Fonte: Nascimento, 2020.

Tratamentos e Procedimentos Tromboprofiláticos

Baseando-se na fisiopatologia da doença, a inibição da replicação viral e o controle da inflamação local e sistêmica estão entre os alvos terapêuticos estudados (SAVIOLI, 2020).

Atualmente, os cuidados de suporte com os sintomáticos, suplementação de oxigênio quando indicado, bom controle das comorbidades e o monitoramento rigoroso são medidas essenciais para o manejo clínico. O tratamento com antimicrobianos está indicado na suspeita de infecção bacteriana associada. Todos os pacientes devem receber profilaxia química para TEV e a anticoagulação plena está indicada quando houver sinais inequívocos da mesma (SANDERS, 2020).

Há alguns estudos observacionais e opiniões de especialistas que falam a favor do uso de doses intermediárias de heparina de baixo peso molecular dado os efeitos de hipercoagulabilidade do SARS-Cov-2. A corticoterapia tem sido usada, também, na tentativa de bloquear a cascata inflamatória, com o objetivo de controle sintomático e atenuar possíveis sequelas pulmonares. Apesar da relação entre fator tecidual e liberação de citocinas inflamatórias estar bem estabelecida na fase pró-coagulante da sepse, não se conhece a incidência de atividade pró-coagulante e trombose venosa profunda em pacientes criticamente enfermos com pneumonia grave pelo novo coronavírus. Portanto, são necessários mais estudos clínicos para esclarecer a associação entre os distúrbios pró-coagulantes em pacientes com COVID-19 grave e o papel potencial da heparina nos pacientes criticamente enfermos (SAVIOLI, 2020).

Dada a potencial gravidade da doença em pacientes hospitalizados, bem como o risco de trombose, as diretrizes atuais recomendam o uso de profilaxia de TVP farmacológica em todos os pacientes. No entanto, essas recomendações são baseadas na tromboprofilaxia geral e não são específicas para COVID-19 segundo as Diretrizes de Trombose do Reino Unido de 2020. Não há um acordo sobre a dosagem ideal neste cenário e vários artigos sugeriram protocolos heterogêneos (SILVEIRA, 2020).

Entretanto, apesar das semelhanças anatomopatológicas com SDRA, a maioria dos pacientes com COVID-19 apresenta mecânica ventilatória

levemente comprometida e reduzido potencial de recrutamento, a despeito de significativa hipoxemia (GUAN, 2020; GATTIONI, 2020).

Até a presente data, as orientações de conduta disponíveis para pacientes com COVID-19 se trata do reforço das medidas indicadas para doenças com elevado risco trombótico, como por exemplo, realizar a tromboprofilaxia constante nos pacientes hospitalizados e aumentar a vigilância e a suspeita clínica, especialmente naqueles que possuem alterações de trocas gasosas desproporcionais à inflamação sistêmica, e ficar atento aos achados radiológicos (MOORES, et al., 2020; RAMOS, 2020; OTA-ARAKAKI, 2020).

Anticoagulação Profilática na Covid-19

Devem ser feitos exames constantemente para controle da coagulação em pacientes hospitalizados com Covid-19. Coagulograma, plaquetometria, fibrinogênio e dímero-D são alguns dos exames que servem para auxiliar no tratamento e prevenção de eventos tromboembólicos na doença, além de doppler venoso de membros inferiores e superiores a cada 4-5 dias ou na suspeita de TVP (SANT'ANNA et al., 2020).

Mesmo com a manutenção de tromboprofilaxia farmacológica, a incidência de eventos trombóticos hospitalares varia de 40% a 60% em pacientes com covid-19 internados. O uso de doses terapêuticas de heparina de baixo peso molecular (HBPM) para a profilaxia de TEV nesses pacientes vem sendo defendida por alguns autores e sociedades médicas (ORSI, et al., 2020).

A HBPM é a droga escolhida para a tromboprofilaxia, e isso se deve pela sua comodidade posológica. A heparina não fracionada e a fondaparinux (em casos de trombocitopenia induzida por heparina) são algumas alternativas usadas no tratamento. As doses dessas medicações devem ser ajustadas

levando em consideração o peso corporal e a função renal do paciente (SANT'ANNA et al., 2020).

É importante ressaltar que eventos trombóticos foram diagnosticados em pacientes que estavam recebendo doses terapêuticas de HBPM. Middeldorp et al. relataram que o risco de TEV em pacientes com covid-19 internados na UTI foi similar no período em que a dose padrão de profilaxia com nadroparina foi dobrada (58%) em comparação ao período em que a profilaxia padrão foi utilizada (41%) (MIDDELDORP et al., 2020).

Em alguns casos selecionados, a anticoagulação profilática pode ser mantida no momento da alta hospitalar. Pesam-se os riscos trombótico e hemorrágico de cada paciente, tendo em vista que a medida pode suceder em eventos hemorrágicos. Pacientes com baixo risco hemorrágico e alto risco trombótico (ex.: mobilidade reduzida, história prévia de trombose, trombofilia, obesidade) podem se beneficiar com a medida (SANT'ANNA et al., 2020).

Ainda não existem estudos específicos sobre a duração adequada da tromboprofilaxia, todavia, ela deve ser prescrita durante todo o período de internação se não houver contraindicação. É importante completar um curso mínimo da tromboprofilaxia farmacológica que é de pelo menos 7 dias (ORSI, et al., 2020).

Vacinas Contra a COVID-19

Na busca por uma vacina eficaz e segura contra a Covid-19, várias vacinas foram testadas utilizando tecnologias diferentes à procura de aumentar as chances de bons resultados na imunização contra a doença. No Brasil as principais tecnologias usam vírus inativados ou atenuados, vetores virais, subunidades proteicas e ácidos nucleicos (RNA ou DNA) (ANVISA, 2021).

Atualmente em nosso país contamos com quatro vacinas registradas e aprovadas para o uso emergencial devido a pandemia, sendo elas, das fabricantes Sinovac (Vírus Inativado), Astrazeneca/Oxford (vetor viral), Pfizer BioNTech (DNA e RNA) e Johnson & Johnson (vetor viral) (ANTENOR, 2020).

A Tabela 1 exemplifica as tecnologias utilizadas para o desenvolvimento das vacinas aplicadas na população brasileira.

Tabela 1. As quatro vacinas autorizadas no Brasil e suas tecnologias

EMPRESA	TECNOLOGIA	DOSES	OBS. DA ANVISA
Comirnaty (Pfizer/Wyeth)	RNA mensageiro sintético	2	Até o momento, esta é a única entre as vacinas autorizadas no Brasil com indicação para menores de 18 anos
Coronavac Butantan	antígeno do vírus inativado	2	Anvisa emite alerta sobre aplicação da vacina Coronavac
Janssen Vaccine (Janssen-Cilag)	vetores de adenovírus sorotipo 26 (Ad26)	Única	-
Oxford/Covishield (Fiocruz e Astrazeneca)	vetor adenovírus recombinante	2	Comunicado GGMON 005/2021, que trata da suspensão imediata do uso da vacina contra a Covid-19 da AstraZeneca/Fiocruz em gestantes

Fonte: Anvisa, c2021.

Entretanto, como parte do processo de farmacologia, é esperado que eventos adversos relacionados a vacinas sejam reportados. A maioria consiste em efeitos locais e sistêmicos leves, mas eventos mais raros e inesperados podem acontecer (MENDES, 2021).

Recentemente, um novo tipo muito raro de evento adverso chamado Trombose com Síndrome de Trombocitopenia (TTS), envolvendo eventos de coagulação sanguínea incomuns e graves associados a contagens de plaquetas baixas, foi relatado após a administração das vacinas com plataforma de adenovírus, como as vacinas Oxford/Astrazeneca/Fiocruz e da Janssen. O evento chamou a atenção mundial e desencadeou uma investigação por parte da Organização Mundial de Saúde (ANVISA, 2021).

Duas séries de casos foram publicadas no *The New England Journal of Medicine.* A primeira relata 5 casos de profissionais de saúde entre 32 e 54 anos

que desenvolveram trombose em lugares atípicos e trombocitopenia diagnosticados de 7 a 10 dias após vacinação com a ChAdOx1 nCov-19. Destes, 4 tiveram hemorragia cerebral e 3 evoluíram para óbito.

A segunda publicação descreve 11 pacientes com idades entre 22 e 49 anos, sendo 9 mulheres, com pelo menos um evento trombótico ou hemorrágico detectado entre 5 e 16 dias após a vacinação. Entre os eventos trombóticos, 9 pacientes apresentaram trombose venosa cerebral, 3 apresentaram trombose de veia esplênica, 3 apresentaram TEP e 4, outros tipos de trombose. Na série, foram relatados 6 óbitos e 5 casos de coagulação intravascular disseminada. (WORLD HEALTH ORGANIZATION, 2021).

O quadro clínico de trombocitopenia moderada a grave e complicações trombóticas em locais incomuns começou a surgir aproximadamente de 1 a 2 semanas após a vacinação contra SARS-CoV-2 com ChAdOx1 nCov-19. O evento adverso TTS sugere um distúrbio que, clinicamente, se assemelha à trombocitopenia grave induzida por heparina, um distúrbio pró-trombótico conhecido causado por anticorpos ativadores de plaquetas que reconhecem complexos multimoleculares entre PF4 catiônico e heparina aniônica. Esses anticorpos são imunoglobulinas que ativam as plaquetas por meio dos receptores *FcγIIa* de baixa afinidade das plaquetas (GREINACHER, 2015).

O *fator-4-plaquetário* se trata de uma proteína tetramérica carregada positivamente liberada pelas plaquetas que têm alta afinidade pela heparina, formando um complexo heparina/PF4 (SANT'ANNA, 2021).

A carga positiva geralmente faz com que as moléculas de PF4 se repelem, mas na presença de moléculas carregadas negativamente (polianiônicas), como heparina ou polifosfatos endógenos, a PF4 pode formar estruturas de ordem superior que atuam como neoantígenos (VIEIRA et al., 2021).

Na presença dos anticorpos, ocorre ativação plaquetária e consequente o aumento do risco trombótico. A trombocitopenia resulta da remoção de plaquetas ligadas aos anticorpos pelo sistema reticuloendotelial e ao consumo de plaquetas pela formação de trombos (SANT'ANNA, 2021).

No entanto, ao contrário da situação usual na trombocitopenia induzida por heparina, esses pacientes vacinados não receberam heparina para explicar a ocorrência subsequente de trombose e trombocitopenia (VIEIRA, et al., 2021).

Embora os pesquisadores tenham encontrado maior reatividade do soro do paciente com plaquetas na presença de ChAdOx1 nCov-19, é provável que seja um artefato in vitro. As teorias preliminares incluem a possibilidade de que componentes da vacina (incluindo proteínas do vírus e DNA livre) se liguem ao PF4 e gerem um neoantígeno, visto que DNA e o RNA também têm propriedades polianiônicas e podem criar um neoantígeno quando ligados ao PF4. Não se sabe qual dos >1000 componentes proteicos da vacina podem desempenhar um papel na ativação plaquetária (VIEIRA, et al., 2021).

Além disso, a quantidade de adenovírus em uma injeção de vacina de 500 microlitros administrada 1 ou 2 semanas antes parece improvável que contribua para a ativação plaquetária subsequente observada nesses pacientes. No entanto, as interações entre a vacina e as plaquetas ou entre a vacina e o PF4 podem desempenhar um papel na patogênese. Um possível gatilho desses anticorpos reativos ao PF4 poderia ser justamente o DNA livre na vacina mencionado anteriormente. Estudos comprovam que o DNA e o RNA formam complexos multimoleculares com PF4, que se ligam a anticorpos de pacientes com trombocitopenia induzida por heparina e, também, induzem anticorpos contra PF4-heparina em um modelo murino (GREINACHER, 2021).

Em junho de 2021, a Agência Nacional de Vigilância Sanitária (ANVISA) emitiu um alerta referente a detecção de casos de trombose em combinação com trombocitopenia associados às vacinas contra a Covid-19 com plataforma de adenovírus no Brasil, enfatizando a importância do diagnóstico precoce do quadro de TTS e oferecendo orientações aos cidadãos sobre a vacina. Visto que os casos de TTS são muito raros e até o momento, os benefícios dos referidos imunizantes superam os riscos, portanto a recomendação de continuidade da vacinação dentro das indicações descritas em bula deve ser mantida.

CONCLUSÃO

As evidências atuais indicam que existe uma expressiva incidência de eventos trombóticos clinicamente relevantes associados à infecção pelo SARS-CoV-2, devido a sua aparente conformação estrutural e genética, promovendo uma reação imune que predispõe à uma resposta inflamatória rápida e, em alguns casos, grave e sistêmica, acometendo, de forma considerável, o sistema cardiovascular.

A compreensão dos processos fisiopatológicos que resultam em tais fenômenos trombóticos ainda é incompleta, porém, destaca-se a ativação da cascata de coagulação, inicialmente provocada pela angiotensina II e a expressão de fator tecidual em macrófagos, resultando na formação de trombina, endotelite, hipoxemia e na coagulação intravascular disseminada.

Os exames laboratoriais de imagem, analisados em conjunto, são essenciais para o diagnóstico dos eventos trombóticos. As manifestações vasculares/pulmonares, e a gravidade clínica são variáveis conforme a resposta imune do hospedeiro, presença de comorbidades e fase da doença.

Nesse cenário, a tromboprofilaxia assume suma importância na prevenção de desfechos desfavoráveis, tendo a heparina de baixo peso molecular como principal droga de escolha em pacientes hospitalizados, associada à terapia mecânica, que se destaca como uma alternativa terapêutica benéfica na prevenção de processos trombóticos.

REFERÊNCIAS BIBLIOGRÁFICAS

ALI, M. A. M., SPINLER, S. A. COVID-19 and thrombosis: From bench to bedside.**Trends in Cardiovascular Medicine**. 2021. Disponível em: doi: 10.1016/j.tcm.2020.12.004. Acesso em: 6 set. 2021.

ALMEIDA, L. Uso de marcador D-Dímero no diagnóstico de trombose em mulheres. **News Lab**. 2020 Disponível em: https://newslab.com.br/uso-do-marcador-d-dimero-no-diagnostico-de-trombose-em-mulheres/. Acesso em: 13 dez. 2021.

ALVES, C. P., et al. Tromboembolismo Venoso - Diagnóstico e Tratamento. **Sociedade Portuguesa de Cirurgia**. 2015. Disponível em: https://www.spcir.com/wp-content/uploads/2016/06/Tromboembolismo_Venoso_Diagnostico_e_Tratamento_2015.pdf. Acesso em: 8 nov. 2021.

AMORIM, D. S., et al. Infecção pelo SARS-CoV-2 e Tromboembolismo Pulmonar: Importância do diagnóstico por imagem. Research, Society and Development. 2021. Disponível em: https://rsdjournal.org/index.php/rsd/article/view/14989. Acesso em: 11 nov. 2021. Acesso em 7 set. 2021.

ANTENOR, S. Diferentes tecnologias garantem segurança e eficácia das vacinas contra Covid-19: Pesquisa e desenvolvimento otimizaram produção sem desconsiderar etapas cruciais ou minimizar avaliações clínicas rigorosas em ampla escala. **IPEA**. 2020. Disponível em: https://www.ipea.gov.br/cts/en/topics/233-diferentes-tecnologias-garantem-seguranca-e-eficacia-das-vacinas-contra-covid-19. Acesso em: 8 nov. 2021. Acesso em 10 nov. 2021.

ANVISA. Detecção de casos de trombose em combinação com trombocitopenia associados às vacinas covid-19 com plataforma de adenovírus (vacinas

oxford/astrazeneca/fiocruz e janssen). [*S. l.*]. **Ministério da Saúde**. 2021. Disponível em: https://www.gov.br/anvisa/pt-br/assuntos/noticias-anvisa/2021/alerta-sobre-casos-raros-de-trombose-apos-vacinacao-contra-covid-19/comunicado_ggmon_006_2021-2-uv-1.pdf. Acesso em: 10 nov. 2021.

ANVISA. Vacinas – Covid-19. **Ministério da Saúde**. c2021. Disponível em: https://www.gov.br/anvisa/pt-br/assuntos/paf/coronavirus/vacinas. Acesso em: 24 nov. 2021.

AZEVEDO, R. B., et al. Covid-19 and the cardiovascular system: a comprehensive review. **J Hum Hypertens**. 2021. Acesso em: 5 out. 2021.

BONOW, R., LIBBY, P., MANN, D. B. Textbook of Cardovascular Disease. **9th ed Philadelphia:Saunders/Elsevier**. 2015.

BRANDÃO, S. C. S., et al. COVID-19 grave: entenda o papel da imunidade, do endotélio e da coagulação na prática clínica. **J Vasc Bras**, 2020. Acesso em: 20 set. 2021.

CUNHA, M. J. S., et al. Incidence, diagnosis, treatment methods, and outcomes of clinically suspected venous thromboembolic disease in patients with COVID-19 in a quaternary hospital in Brazil. **Jornal Vascular Brasileiro**. 2021. Acesso em: 9 set. 2021

CASELLA, I. B. Physiopathology of SARS-CoV-2-infection-associated thrombosis. **Jornal Vascular Brasileiro, 19**. 2020. Disponível em: https://doi.org/10.1590/1677-5449.200128. Acesso em: 20 out. 2021.

GATTINONI, L., et al. COVID-19 pneumonia: different respiratory treatments for different phenotypes? **Intensive Care Med**. 2020. Disponível em: https://doi.org/10.1007/s00134-020-06033-2. Acesso em: 20 out. 2021

GÓMEZ-MESA, J. E., et al. Thrombosis and Coagulopathy in COVID-19. **Current Problems Cardiology**. 2021. Disponível em: doi: 10.1016/j.cpcardiol.2020.100742. Acesso em: 22 out. 2021.

GREINACHER, A. CLINICAL PRACTICE. Heparin-Induced Thrombocytopenia. **N Engl J Med**. 2015. Disponivel em: https://pubmed.ncbi.nlm.nih.gov/26176382/. Acesso em: 15 set. 2021.

SANT'ANNA, L. P. Trombocitopenia e trombose após vacina contra Covid-19. **PEBMED**. 2021. Disponível em: https://pebmed.com.br/trombocitopenia-e-trombose-apos-vacina-contra-covid-19/. Acesso em: 10 nov. 2021.

GREINACHER, A. et al. Thrombocytopenia after ChAdOx1 nCov-19 Vaccination. **N Engl J Med.** 2021. Disponível em: doi: 10.1056/NEJMoa2104840. Acesso em: 10 nov. 2021.

GUAN, W.J., et al. Clinical Characteristics of Coronavirus Disease 2019 in China. **N Engl J Med**. 2020. https://doi.org/10.1056/NEJMoa2002032. Acesso em: 20 set. 2021.

HALL, J. E., Guyton, A. Guyton & Hall Tratado de Fisiologia Médica. 12. ed. **Elsevier**, 433 p. v. 1 ISBN 9781416045748. 2011. Acesso em: 30 set. 2021.

HOLGER, J. S., et al. American Society of Hematology 2018 guidelines for management of venous thromboembolism: prophylaxis for hospitalized and nonhospitalized medical patients. **Blood Advances**. 2018. Disponível em: https://doi.org/10.1182/bloodadvances.2018022954. Acesso em: 14 nov. 2021.

KUMAR, V., Abbras, A., Aster, J. Robbins & Cotran Patologia - Bases Patológicas das Doenças. 9. ed: **GEN Guanabara Koogan**, 1440 p. ISBN 8535281630. 2016.

LEVI, M. P., T. Coagulation and sepsis. **Thrombosis Research**.; 149:38–44. 2017. Disponível em: https://doi.org/10.31744/einstein_journal/2020ED5758. Acesso em: 14 nov. 2021.

LOUREIRO, C. M. C. et al. Alterações pulmonares na COVID-19. **Revista Científica Hospital Santa Izabel**. 2020. Disponível em: https://doi.org/10.35753/rchsi.v4i2.175. Acesso em: 30 set. 2021.

MENDES, I. C. M. Casos de trombose e trombocitopenia em vacinas da Oxford/Astrazeneca preocupam? **Peb Med**. 2021. Disponível em: https://pebmed.com.br/casos-de-trombose-e-trombocitopenia-em-vacinas-da-oxford-aztrazeneca-preocupam/amp/. Acesso em: 2 nov. 2021.

MIDDELDORP, S., et al. Incidence of venous thromboembolism in hospitalized patients with COVID-19. **J Thromb Haemost**. 2020. Disponível em: https://pubmed.ncbi.nlm.nih.gov/32369666/. Acesso em: 10 nov. 2021.

MOORES, L.K., et al. Prevention, Diagnosis, and Treatment of VTE in Patients With COVID-19: CHEST Guideline and Expert Panel Report. **Chest**. 2020. Disponível em: https://doi.org/10.1016/j.chest.2020.05.559. Acesso em: 10 nov. 2021.

Ministério da Saúde. Coronavírus: COVID-19. c2021. Disponível em: www.saude.gov.br. Acesso em: 10 out. 2021.

NASCIMENTO, J. H. P., et al. COVID-19 e estado de hipercoagulabilidade: uma nova perspectiva terapêutica. **Arquivos Brasileiros de Cardiologia**, 114(5), 829-833. 2020. Disponível em: https://doi.org/10.36660/abc.20200308. Acesso em: 15 out. 2021.

ORSI, F. A., et al. Guidance on diagnosis, prevention and treatment of

thromboembolic complications in COVID-19: a position paper of the Brazilian Society of Thrombosis and Hemostasis and the Thrombosis and Hemostasis Committee of the Brazilian Association of Hematology. **Elsevier**. 2020. Disponível em: https://doi.org/10.1016/j.htct.2020.06.001. Acesso em: 30 out. 2021.

RAMOS, R. P., OTA-ARAKAKI, J. S. Thrombosis and anticoagulation in COVID-19. **Jornal Brasileiro de Pneumologia**, 46(4):e20200317. 2020. Disponível em: https://dx.doi.org/10.36416/1806-3756/e20200317. Acesso em: 10 nov. 2021.

Recomendações de uso de métodos de imagem para pacientes suspeitos de infecção pelo COVID-19. **Colégio Brasileiro de Radiologia e Diagnóstico por Imagem (CBR)**. 2020. Disponível em: https://cbr.org.br/wp-content/uploads/2020/06/Recomendacoes-de-uso-de-metodos-de-imagem-para-pacientes-suspeitos-de-infeccao-pelo-COVID19_v3.pdf. Acesso em: 15 out. 2021.

ROSSI, F. H. Tromboembolismo venoso em pacientes COVID-19. **Jornal Vascular Brasileiro**. 2020. Disponível em: https://doi.org/10.1590/1677-5449.200107. Acesso em: 15 out. 2021.

SANDERS, J. M., et al. Pharmacologic Treatments for Coronavirus Disease 2019 (COVID-19): A Review. **JAMA**. 2020. Disponível em: doi:10.1001/jama.2020.6019. Acesso em: 2 out. 2021.

VALE, V. A. L., et al. Probabilidade de eventos tromboembólicos em pacientes com COVID-19: patogênese e profilaxia. Revista Eletrônica Acervo Saúde. 2021. Disponível em: https://doi.org/10.25248/reas.e8433.2021. Acesso em: 11 nov. 2021.

SANT'ANA, L. P. Anticoagulação na Covid-19: orientações da Sociedade Brasileira de Trombose e Hemostasia. [S. l.], 2020. Disponível em:

https://pebmed.com.br/anticoagulacao-na-covid-19-orientacoes-da-sociedade-brasileira-de-trombose-e-hemostasia/amp/. Acesso em: 10 out. 2021.

TSUKUDA, M. P., et al. Trombose e COVID-19: entenda tudo sobre essa relação. **Secretaria de Estado de Saúde de Minas Gerais - Coronavírus**. 2021. Disponível em: https://coronavirus.saude.mg.gov.br/blog/151-trombose-e-covid. Acesso em: 16 nov. 2021.

VIEIRA, M. A. R., et al. Evidências científicas sobre trombocitopenia trombótica imune induzida por vacina na prevenção de sars-cov-2. 35. 3. ed. **Brazilian Journal of Surgery and Clinical Research – BJSCR**, 2021. Disponível em: https://www.mastereditora.com.br/periodico/20210809_084436.pdf. Acesso em: 10 nov. 2021.

SAVIOLI, F. Há uma justificativa para o uso de heparina nos pacientes graves com COVID-19? **Einstein**. 2020. Disponível em: DOI: 10.31744/einstein_journal/2020ED5758. Acesso em: 10 nov. 2021.

SILVEIRA, C. O. Trombose venosa associada à infecção por covid-19: Uma revisão da literatura. **Biblioteca Hospital Geral de Fortaleza**. Disponível em: http://extranet.hgf.ce.gov.br/jspui/bitstream/123456789/566/1/TCC%20.pdf. Acesso em 5 out. 2021.

TANG, N., et al. Abnormal coagulation parameters are associated with poor prognosis in patients with novel coronavirus pneumonia. **Journal of Thrombosis and Haemostasis**. 2020. Disponível em: https://doi.org/10.1111/jth.14768. Acesso em 5 out. 2021.

Thrombosis with thrombocytopenia syndrome case finding definition. **Brighton Collaboration**. 2021.

WORLD HEALTH ORGANIZATION. Global Advisory Committee on Vaccine Safety (GACVS) review of the latest evidence of rare adverse blood coagulation events with AztraZeneca COVID-19 Vaccine (Vaxzevria and Covidshield). 2021. Disponível em: https://www.who.int/news/item/16-04-2021-global-advisory-committee-on-vaccine-safety-(gacvs)-review-of-latest-evidence-of-rare-adverse-blood-coagulation-events-with-astrazeneca-covid-19-vaccine-(vaxzevria-and-covishield). Acesso em: 20 out. 2021.

WYNANTS, L., et al. Prediction models for diagnosis and prognosis of covid-19 infection: systematic review and critical appraisal. **BMJ**. 2020. Disponível em: https://doi.org/10.1101/2020.03.24.20041020. Acesso em: 10 out. 2021.

ZHANG, J.J., et al. Clinical characteristics of 140 patients infected with SARS-CoV-2 in Wuhan, China. **Allergy**. 2020.

ZULVIKAR, S. U., Gita, V. S. Interleukin-6 as a potential biomarker of COVID-19 progression. **Elsevier**. 2020. Disponível em: https://doi.org/10.1016/j.medmal.2020.04.002. Acesso em: 10 out. 2021.