UNIVERSIDADE DO SUL DE SANTA CATARINA

CAROLINE DE SOUSA LOPES

RELATÓRIO DE ESTÁGIO CURRICULAR SUPERVISIONADONA NA ÁREA DE PATOLOGIA CLÍNICA VETERINÁRIA

Tubarão

2017

CAROLINE DE SOUSA LOPES

RELATÓRIO DE ESTÁGIO CURRICULAR SUPERVISIONADO NA ÁREA DE PATOLOGIA CLÍNICA VETERINÁRIA

Relatório de estágio curricular supervisionado apresentado ao Curso de Medicina Veterinária, da Universidade do Sul de Santa Catarina, como requisito parcial à obtenção de título de Médico Veterinário.

Orientadora: Professor M. V. Nicole Regina Capacchi Hlavac, Drª

Tubarão

2017

CAROLINE DE SOUSA LOPES

RELATÓRIO DE ESTÁGIO CURRICULAR SUPERVISIONADO NA ÁREA DE PATOLOGIA CLÍNICA

Trabalho de estágio final obrigatório apresentado ao Curso de Medicina Veterinária, da Universidade do Sul de Santa Catarina, como requisito parcial à obtenção de título de Medico Veterinário.

Tubarão, 09 de junho de 2017.

Orientadora: Professor M. V. Nicole Regina Capacchi Hlavac, Drª
Universidade do Sul de Santa Catarina

Professor M. V. Silvia Resende Terra, Drª
Universidade do Sul de Santa Catarina

Professor M. V. Ester Meire Costa Gouveia Blazius, Ma.
Universidade do Sul de Santa Catarina

RESUMO

O estágio curricular obrigatório foi realizado na área de medicina veterinária, subárea patologia clínica, no Laboratório Clínico Veterinário do Hospital Veterinário da FMVZ/Unesp/Botucatu, no período de 6 de março a 19 de maio de 2017, totalizando 436 horas sob supervisão da Professora Drª Regina Kiomi Takahira. Este estágio teve orientação da Professora Drª Nicole R. Capacchi Hlavac, docente do curso de medicina veterinária da Universidade do Sul de Santa Catarina – Unisul, campus Tubarão. No estágio foram desenvolvidas atividades no laboratório clínico veterinário, onde foram realizadas atividades de rotina em hematologia, hemostasia, analise de líquidos cavitários, bioquímica, banco de sangue e coleta de amostras biológicas. Além disso, casos clínicos sobre TIM primária, AHIM e TIM secundária, foram apresentados mensalmente e ainda; um seminário com o tema: "Fatores de exclusão de felinos candidatos a doadores de sangue no Hospital Veterinário da Unisul", ao final do estágio. O relatório descreve de forma detalhada todas as atividades desenvolvidas durante o estágio, a descrição do local e três casos clínicos acompanhados no período de realização do mesmo. Os casos relatados são: AHIM, TIM e Diabetes Melito; e nos relatos foi dada ênfase ao diagnostico laboratorial das patologias. O acompanhamento da rotina no setor permite consolidar o conhecimento teórico, aplicando a prática, com isso prepara o acadêmico a vida profissional.

Palavras-chave: Medicina Veterinária. Laboratório. Análises Clínicas.

ABSTRACT

The obligatory curricular traineeship was carried out in the veterinary medicine area, clinical pathology subarea, in the Veterinary Clinical Laboratory of FMVZ/Unesp/Botucatu Veterinary Hospital, from March 6 to May 19, 2017, totaling 436 hours under the supervision of the Professor Dr. Regina Kiomi Takahira. This internship was taught by Professor Nicole R. Capacchi Hlavac, professor of veterinary medicine at the University of Southern Santa Catarina - Unisul, Tubarão campus. At the internship, activities were carried out in the veterinary clinical laboratory, where routine activities were performed in hematology, hemostasis, cavity fluid analysis, biochemistry, blood bank and co-collection of biological samples. In addition, clinical cases on primary IMT, AHIM and secondary IMT were presented monthly and still; A seminar with the theme: "Exclusion factors of felines candidates for blood donors at the Veterinary Hospital of Unisul", at the end of the training. The report describes in detail all the activities carried out during the internship, the description of the place and three clinical cases followed during the internship period. The cases reported are: AHIM, TIM and Diabete Melito; And in the reports emphasis was placed on the laboratory diagnosis of pathologies. The follow-up of the routine in the sector allows to consolidate the theoretical knowledge, applying the practice, and with this, prepares the academic for the professional life.

Keywords: Veterinary Medicine. Laboratory. Clinical analysis.

LISTA DE FIGURAS

Figura 1: Canino, fêmea, LhasaApso, 3 anos e 10 meses. Resultados do primeiro hemograma realizado da paciente. 27
Figura 2: Canino, fêmea, LhasaApso, 3 anos e 10 meses. Resultados da primeira contagem de reticulócitos realizada da paciente. 27
Figura 3: Canino, fêmea, LhasaApso, 3 anos e 10 meses. Resultados da primeira aglutinação em salina realizada da paciente. 27
Figura 4: Canino, fêmea, LhasaApso, 3 anos e 10 meses. Resultados do primeiro bioquímico realizado da paciente. 28
Figura 5: Canino, fêmea, LhasaApso, 3 anos e 10 meses.Resultados do PCR de erlichia e babesia da paciente realizado para avaliar a possibilidade de AHIM secundária a *Erlichiasp.* ou *Babésia sp.*. 28
Figura 6: Canino, fêmea, LhasaApso, 3 anos e 10 meses.Resultados do hematócrito e proteína plasmática realizado para acompanhamento dos níveis hematimétricos da paciente. 29
Figura 7: Canino, fêmea, LhasaApso, 3 anos e 10 meses.Resultados do segundo hemograma realizado da paciente. 30
Figura 8: Canino, fêmea, LhasaApso, 3 anos e 10 meses.Resultados do terceiro hemograma realizado do paciente. 31
Figura 9: Canino, fêmea, LhasaApso, 3 anos e 10 meses. Resultados do segundo reticulócito realizado da paciente, que mostrou uma resposta nula, ou seja, arregenerativa. 31
Figura 10: Canino, fêmea, LhasaApso, 3 anos e 10 meses. Resultados da segunda aglutinação em salina realizada da paciente, que não exclui que o animal ainda tenha AHIM. O resultado positivo confirma doença, porém o resultado negativo não a exclui. 31
Figura 11: Canino, fêmea, LhasaApso, 3 anos e 10 meses. Resultados do quarto hemograma realizado da paciente, que indica grande melhora no quadro. 32
Figura 12: Canino, fêmea, LhasaApso, 3 anos e 10 meses. Resultados do segundo bioquímico realizado da paciente, que mostra normalização de todos os parâmetros. 32
Figura 13: Canino, fêmea, SRD, 4 anos e 10 meses. Resultados do primeiro hemograma realizado da paciente canino, fêmea. 40
Figura 14: Canino, fêmea, SRD, 4 anos e 10 meses. Resultados da primeira aglutinação em salina realizado da paciente. 40
Figura 15: Canino, fêmea, SRD, 4 anos e 10 meses. Resultados do primeiro bioquímico realizado da paciente. 40

Figura 16: Canino, fêmea, SRD, 4 anos e 10 meses. Resultados do mielograma realizado da paciente. 41
Figura 17: Canino, fêmea, SRD, 4 anos e 10 meses. Resultados do segundo hemograma realizado da paciente. 43
Figura 18: Canino, fêmea, SRD, 4 anos e 10 meses. Resultados do terceiro hemograma realizado da paciente. 44
Figura 19: Canino, fêmea, SRD, 4 anos e 10 meses. Resultados do segundo bioquímico realizado da paciente. 44
Figura 20: Canino, fêmea, SRD, 4 anos e 10 meses. Resultados do quarto hemograma realizado da paciente. 45
Figura 21: Canino, fêmea, SRD, 4 anos e 10 meses. Resultados do terceiro bioquímico realizado da paciente. 46
Figura 22: Canino, fêmea, SRD, 4 anos e 10 meses. Resultados do quinto hemograma realizado da paciente. 47
Figura 23: Canino, fêmea, SRD, 4 anos e 10 meses. Resultados do quarto bioquímico realizado da paciente. 47
Figura 24: Canino, fêmea, SRD, 4 anos e 10 meses. Resultados do sexto hemograma realizado da paciente. 48
Figura 25: Canino, fêmea, SRD, 4 anos e 10 meses. Resultados do quinto bioquímico realizado da paciente. 48
Figura 26: Canino, macho, poodle, 12 anos. Resultados do primeiro hemograma realizado do paciente. 55
Figura 27: Canino, macho, poodle, 12 anos. Resultados do primeiro bioquímico realizado do paciente. 56
Figura 28: Canino, macho, poodle, 12 anos. Resultados da primeira urinálise realizada do paciente. 57
Figura 29: Canino, macho, poodle, 12 anos. Resultados do segundo hemograma realizado do paciente. 58
Figura 30: Canino, macho, poodle, 12 anos. Resultados do segundo bioquímico realizado do paciente. 59
Figura 31: Canino, macho, poodle, 12 anos. Resultados da primeira ultrassonografia realizada do paciente. 59
Figura 32: Canino, macho, poodle, 12 anos. Resultados do terceiro hemograma realizado do paciente. 60

Figura 33: Canino, macho, poodle, 12 anos. Resultados do terceiro bioquímico realizado do paciente. 60
Figura 34: Canino, macho, poodle, 12 anos. Resultados da segunda urinálise realizada do paciente. 61
Figura 35: Canino, macho, poodle, 12 anos. Resultados do quarto hemograma realizado do paciente. 62
Figura 36: Canino, macho, poodle, 12 anos. Resultados do quarto bioquímico realizado do paciente. 62
Figura 37: Canino, macho, poodle, 12 anos. Resultados da terceira urinálise realizada do paciente. 63
Figura 38: Canino, macho, poodle, 12 anos. Resultados do quinto hemograma realizado do paciente. 64
Figura 39: Canino, macho, poodle, 12 anos. Resultados do quinto bioquímico realizada do paciente. 64
Figura 40: Canino, macho, poodle, 12 anos. Resultados da quarta urinálise realizada do paciente. 65
Figura 41: Canino, macho, poodle, 12 anos. Resultados da primeira hemogasometria realizada do paciente. 65
Figura 42: Canino, macho, poodle, 12 anos. Resultados da segunda ultrassonografia realizada do paciente. 66
Figura 43: Canino, macho, poodle, 12 anos. Resultados do sexto hemograma realizado do paciente. 67
Figura 44: Canino, macho, poodle, 12 anos. Resultados do sexto bioquímico realizado do paciente. 68
Figura 45: Canino, macho, poodle, 12 anos. Resultados da quarta urinálise realizada do paciente. 68
Figura 46: Canino, macho, poodle, 12 anos. Resultados da segunda hemogasometria realizada do paciente. 69
Figura 47: Canino, macho, poodle, 12 anos. Resultados da terceira hemogasometria realizada do paciente. 69
Figura 48: Canino, macho, poodle, 12 anos. Resultados da quarta hemogasometria realizada do paciente. 69
Figura 49: Canino, macho, poodle, 12 anos. Resultados da quinta hemogasometria realizada do paciente. 70

LISTA DE TABELAS

Tabela 1: Casuística dos exames hematológicos, de acordo com as espécies, acompanhados no período de 06 de março a 19 de maio de 2017 no Laboratório Clínico Veterinária da UNESP, campus Botucatu. 18

Tabela 2: Casuística de exames bioquímicos, de acordo com as espécies, acompanhados no período de 06 de março a 19 de maiode2017,no Laboratório Clínico Veterinária da UNESP, campus Botucatu. 19

Tabela 3: Casuística de doadores, de acordo com o sexo, cadastrados no banco de sangue do Hospital Veterinário da UNESP - Botucatu. 20

Tabela 4: Casuística de Urinálise, de acordo com as espécies, acompanhados no período de 06 de março a 19 de maio de 2017, no Laboratório Clínico Veterinária da UNESP, campus Botucatu. 21

Tabela 5: Casuística de análises de líquidos e líquor, de acordo com as espécies, acompanhados no período de 06 de maço a 19 de maio de 2017, no Laboratório Clínico Veterinária da UNESP, campus Botucatu. 23

LISTA DE SIGLAS, SÍMBOLOS E ABREVIATURAS

°C	Graus Celsius
AAS	Ácido Acetilsalicílico
AcetilCoA	Acetil Coenzima A
AHII	Anemia Hemolítica Imune Idiopática
AHIM	Anemia Hemolítica Imunomediada
AIE	Antiinflamatório Esteroidal
ALT	Alanino Aminotransferase
AST	Aspartato Aminotransferase
BID	Duas Vezes Ao Dia
BPM	Batimentos Por Minuto
CAD	Cetoacidose Diabética
CHCM	Concentração De Hemoglobina Corpuscular Média
CID	Coagulação Intravascular Disseminada
CK	Creatina Quinase
DM	Diabetes Melito
EDTA	Etileno Diamino Tetra Acetato De Sódio
FA	Fosfatase Alcalina
FC	Frequência Cardíaca
FMVZ	Faculdade De Medicina Veterinária E Zootecnia
FR	Frequência Respiratória
GABA	*Gamma - AminobutyricAcid* – Acido Gama Amino Butírico
GGT	Gama Glutamiltransferase
GI	Gastrointestinal
HCT	Hematócrito
HV	Hospital Veterinário
KG	Quilograma
LCV	Laboratório Clínico Veterinário
LDH	Lactato Desidrogenase
LE	Lupus Eritematoso
MMHG	Milímetros de Mercúrio
MPM	Movimentos Por Minuto

MPV	Mean Platelet Volume – Volume Plaquetário Médio
MVR	Médico Veterinário Residente
PCR	*Polymerase Chain Reaction – Reação Em Cadeia Da Polimerase*
PDW	*Platele Distribution Width*
PPT	Proteína Plasmática Total
PSAIg	Imunoglobulina Associada à Superfície Plaquetária
QID	Quatro Vezes Ao Dia
RDW	RedCellDistributionWidth – Índice De Distribuição De Eritrócitos
RG	Registro Geral
SID	Uma Vez Ao Dia
SRD	Sem Raça Definida
TID	Três Vezes Ao Dia
TIM	Trombocitopenia Imunomediada
TQPM	Teste De Qualidade De Precipitação Da Mucina
UNESP	Universidade Estadual Paulista "Júlio De Mesquita Filho"
UNISUL	Universidade Do Sul De Santa Catarina
US	Ultrassom
VCM	Volume Corpuscular Médio
VG	Volume Globular Ou Hematócrito

SUMÁRIO

1 INTRODUÇÃO 14
2 CARACTERIZAÇÃO DO CAMPO DE ESTÁGIO 15
2.1 HOSPITAL VETERINÁRIO DA UNESP – BOTUCATU 15
2.2 LABORATÓRIO CLÍNICO VETERINÁRIO 15
3 ATIVIDADES DESENVOLVIDAS 17
3.1 LABORATÓRIO CLÍNICO VETERINÁRIO 17
3.1.1 Hematologia 17
3.1.2 Bioquímico 18
3.1.3 Banco de Sangue 19
3.1.4 Urinálise 20
3.1.5 Líquidos cavitários, líquido sinovial, líquor (Derrames cavitários) 21
3.1.6 Exames especiais 23
4 ANEMIA HEMOLÍTICA IMUNOMEDIADA 25
4.1 IDENTIFICAÇÃO DO PACIENTE 25
4.2 ANAMNESE 25
4.3 EXAME FÍSICO 26
4.4 EXAMES COMPLEMENTARES 26
4.4.1 Hemograma 26
4.4.2 Bioquímico 27
4.4.3 Teste Molecular 28
4.4.4 Diagnóstico Presuntivo 28
4.4.5 Tratamento 29
4.5 EVOLUÇÃO 29
4.6 REVISÃO BIBLIOGRÁFICA E DISCUSSÃO 32
5 TROMBOCITOPENIA IMUNOMEDIADA 37
5.1 IDENTIFICAÇÃO DO PACIENTE 38
5.2 ANAMNESE 38
5.3 EXAME FÍSICO 39
5.4 EXAMES COMPLEMENTARES 39
5.4.1 Hemograma 39
5.4.2 Bioquímico 40

5.4.3 Mielograma 40
5.4.4 Diagnóstico Presuntivo 41
5.4.5 Tratamento 41
5.5 EVOLUÇÃO 42
5.6 REVISÃO BIBLIOGRÁFICA E DISCUSSÃO 48
6 DIABETES MELITO 54
6.1 IDENTIFICAÇÃO DO PACIENTE 54
6.2 ANAMNESE 54
6.3 EXAME FÍSICO 54
6.4 EXAMES COMPLEMENTARES 55
6.4.1 Hemograma 55
6.4.2 Bioquímico 55
6.4.3 Urinálise 56
6.4.4 Diagnóstico Presuntivo 57
6.4.5 Tratamento 57
6.5 EVOLUÇÃO 57
6.6 REVISÃO BIBLIOGRÁFICA E DISCUSSÃO 70
7 CONCLUSÃO 78
REFERÊNCIAS 79

1 INTRODUÇÃO

O presente relatório refere-se às atividades desenvolvidas durante o estágio curricular supervisionado do curso de Medicina Veterinária, no Laboratório Clínico Veterinário do Hospital Veterinário da FMVZ/Unesp/Botucatu, que foi realizado no período de 06 de março a 19 de maio de 2017, sob supervisão da Professora Drª Regina Kiomi Takahira, totalizando 436 horas.

Durante o período de estágio o acadêmico vivenciou e exercitou a rotina na área de interesse, unindo o conhecimento da teoria a pratica, além de ter o primeiro contato com a vida profissional, tendo um preparo para o mercado de trabalho.

O Curso de Graduação em Medicina Veterinária da UNESP - Botucatu destacou-se por ter sido o primeiro curso do país e desde que foi instaurado tem-se destacado como referência de ensino, sendo esse o principal motivo para a realização do estágio curricular nesta universidade.

Neste relatório constam a descrição do local de estágio, atividades desenvolvidas, casuística do período de estágio, e a descrição de três casos clínicos selecionados durante o período que a rotina foi acompanhada, abordando principalmente as alterações hematológicas e bioquímicas.

2 CARACTERIZAÇÃO DO CAMPO DE ESTÁGIO

2.1 HOSPITAL VETERINÁRIO DA UNESP – BOTUCATU

O Hospital Veterinário (HV) da Faculdade de Medicina Veterinária e Zootecnia (FMVZ) da Universidade Estadual Paulista "Júlio de Mesquita Filho" (UNESP) fica localizado no centro sul do Estado de São Paulo, na cidade de Botucatu, Distrito Rubião Júnior, s/nº. A UNESP é composta por laboratórios de análise e pesquisa, os quais possuem modernos equipamentos.

O HV funciona de segunda à sexta, das 8:00 às 18:00h e finais de semana trabalha em regime de plantão, com atendimento das 8:00 às 19:00h. É dividido em vários setores, sendo eles: clínica e cirurgia de pequenos animais, clínica e cirurgia de grandes animais, diagnóstico por imagem, ambulatório de doenças infectocontagiosas, laboratório clínico, laboratório de patologia animal, reprodução e obstetrícia animal.

Dentre as áreas que possuem programa de residência estão: anestesiologia veterinária, clínica de pequenos animais, cirurgia de pequenos animais, clínica de grandes animais, cirurgia de grandes animais, diagnóstico por imagem, enfermidades infecciosas, enfermidades Parasitárias, fisiopatologia da reprodução e obstetrícia, inspeção sanitária de alimentos, laboratório clínico Veterinário, ornitopatologia, patologia veterinária, planejamento de saúde animal e saúde pública. Ainda conta com programas de pós-graduação (mestrado e doutorado), destinados a profissionais graduados em Medicina Veterinária, diplomados por instituições nacionais reconhecidas ou em Instituições estrangeiras consideradas equivalentes. O curso de mestrado possui programas nas áreas de cirurgia veterinária, clínica veterinária, reprodução animal e vigilância sanitária, e curso de doutorado nas áreas de cirurgia veterinária, clínica veterinária, reprodução animal, saúde animal, saúde pública veterinária e segurança alimentar.

2.2 LABORATÓRIO CLÍNICO VETERINÁRIO

O Laboratório Clínico Veterinário (LCV) é composto pelo Laboratório de enfermidades parasitárias e o Laboratório de análises clínicas. O setor é dividido em várias salas: laboratório de rotina, onde são feitos a maioria dos exames; laboratório didático, destinado às aulas práticas da universidade; sala de pesquisa, para os pós-graduandos do setor; sala do banco de sangue, onde são feitas as coletas dos doadores e o processamento das bolsas de sangue; sala de centrifugação de amostras; sala de lavagem de materiais; cozinha e biblioteca, onde são realizadas reuniões e discussão de casos clínicos.

Os serviços prestados no laboratório são destinados às solicitações de residentes da instituição, veterinários autônomos e para projetos de pesquisa ligados a universidade. Apenas algumas coletas são feitas por residentes do laboratório, sendo a maioria realizada por residentes/veterinários de suas respectivas áreas. É de responsabilidade dos residentes do laboratório a coleta de medula óssea, líquor, sangue periférico do pavilhão auricular para observação de hemoparasitas e para análise de tempo de coagulação. Toda amostra enviada ao LCV é identificada com o registro geral (RG) e número da requisição do animal. Através do sistema são preenchidos os dados dos pacientes, onde constam todas as informações do animal, histórico, exame clínico, suspeita clínica e exames que devem ser realizados. No sistema as solicitações são divididas em hemograma, exames bioquímicos, urinálise, líquido e líquor, e exames especiais.

Os professores responsáveis pelo LCV são a Professora Drª Regina Kiomi Takahira e o Professor Dr. Raimundo de Souza Lopes, a rotina é mantida por seis residentes do laboratório clínico e um residente no laboratório de enfermidades parasitárias, uma técnica para o processamento dos exames bioquímicos e um técnico para lavagem de materiais. Os estagiários do setor são alunos da própria instituição e de outras instituições de ensino superior. Alunos da pós-graduação também utilizam o LCV para processamento de amostras de seus projetos, estando alguns alunos envolvidos no processamento das amostras e outros somente enviam amostras, as quais são processadas pelos residentes.

O LCV trabalha com sistema de rodízio semanal dos residentes e diários dos estagiários, visando o aprendizado de todos os setores internos. Os estagiários passam por quatro setores: setor de centrifugação de capilares, leitura do volume globular (VG) e proteína plasmática total (PPT) e realização do fibrinogênio; setor de preparação de capilares e realização de esfregaços; setor onde as diluições de plaquetas, hemoglobina, hemácia e leucócitos; e por último o setor responsável pela urina, onde cabe ao estagiário realizar todo processo de recebimento e avaliação da urina e líquor até o momento da leitura, sendo a leitura de responsabilidade do residente responsável pelo setor no dia.

Cada estagiário do LCV deve apresentar um caso clínico por mês, um seminário no final do estágio e fazer no mínimo um plantão por mês. O caso clínico escolhido para discussão fica a critério de cada estagiário, porém deve ser de animais com alterações laboratoriais para discussão de cada alteração. O seminário apresentado também à escolha fica a critério do aluno, podendo ser um caso clínico ou algum assunto de interesse do acadêmico. O plantão é feito no final de semana, com duração total de 20 horas, onde eram feitas diversas tarefas para ajudar o residente do dia.

3 ATIVIDADES DESENVOLVIDAS

3.1 LABORATÓRIO CLÍNICO VETERINÁRIO

Durante o estágio curricular supervisionado, o estagiário acompanhou a rotina do laboratório, onde as tarefas eram divididas em forma de rodízio diário entre os estagiários do período e semanal entre os médicos veterinários residentes. Cabia ao estagiário o recebimento de amostras, preparação de requisições, preparação de capilares, processamento e coloração de esfregaço sanguíneo, leitura do hematócrito e proteínas plasmáticas, leitura do fibrinogênio, preparações inicias da urinálise e derrames cavitários, diluição manual e leitura de hemácias, leucócitos e hemoglobina e diluição de plaquetas.

A coleta de líquor, medula óssea, sangue periférico do pavilhão auricular, teste de coagulação sanguínea, teste de compatibilidade sanguínea, bem como a coleta dos doadores e o processamento das bolsas de sangue eram realizados pelos veterinários residentes e os estagiários podiam acompanhar as coletar e tirar dúvidas.

3.1.1 Hematologia

As avaliações presentes nas requisições do hemograma são: eritrograma, contagem de plaquetas, contagem de reticulócitos, fibrinogênio, proteína plasmática total e leucograma. Na solicitação do hemograma completo estavam inclusos: hematócrito (HCT), proteína plasmática total (PPT), leucograma e contagem de plaquetas. As amostras são encaminhadas em tubo com Etileno Diamino Tetra Acetato de Sódio (EDTA) e no caso de coleta em répteis utilizava-se o tubo com heparina lítica.

Primeiramente, são feitos os esfregaços sanguíneos, que são corados com corante tipo Romanovsky (Panótipo rápido, LB laborclin), depois a amostra é direcionada ao contador hematológico (pOCHVet – 100iV, Sysmex) para a determinação da contagem de eritrócitos, hemoglobina, leucócitos, MPV (*mean platelet volume*), plaquetas de canino, PDW (*platele-distributionwidth*) e RDW (*red cell distribution width*). Em amostras com presença de fibrina era solicitada uma nova coleta, caso não fosse possível coletar novamente a contagem de hemácia e leucócito era feita manualmente em câmara hematimétrica (Neubauer, Optik Labor) e a dosagem de hemoglobina em espectrofotômetro semi-automático (SB-190, Celm). As plaquetas de caninos eram determinadas pelo contador hematológico e em seguida conferidas através de microscopia. Nas demais espécies o valor era determinado porcentagem manual.

Para determinação do hematócrito preenchia-se um capilar de micro-hematócrito em caso de hemograma completo e dois capilares quando era solicitado somente VG e PPT (proteína plasmática total) ou espécies que o fibrinogênio deveria ser mensurado. Depois de preenchidos os capilares eram centrifugados em centrifuga micro-processada (MH, Celm), a leitura era feita em tabela específica para micro-hematócrito. A determinação de PPT era feita através de refratometria manual. A contagem diferencial de leucócitos, estimativa de plaquetas e leucócitos e avaliação morfológica eram realizados através da avaliação microscópica pelos veterinários residentes. Quando solicitado, a contagem de reticulócitos era feita por diluição do sangue com novo azul de metileno (1:1) e incubado por 15 minutos em banho Maria, posteriormente eram feitos três esfregaços sanguíneos e contagem do número de reticulócitos em microscopia.

Na tabela 1 segue a relação dos procedimentos realizados no setor de hematologia.

HEMATOLOGIA															
	Canino		**Equino**		**Felino**		**Mamífero**	**Bovino**		**Ovino**		**Caprino**		**Ave**	**Total/ exame**
	M	**F**	**M**	**F**	**M**	**F**	**M**	**M**	**F**	**M**	**F**	**M**	**F**	**M**	
Fibrinogênio	0	0	62	18	0	0	0	8	26	1	10	3	9	1	138
HTC e PPT	55	59	3	0	5	1	3	1	5	1	4	0	3	0	140
Hemograma Completo	1032	1109	39	28	228	169	15	7	20	2	10	5	6	7	2677
Leucograma	4	3	1	3	2	1	0	0	0	0	0	0	0	0	14
Plaquetas	21	18	4	3	6	5	0	0	0	0	0	0	0	0	57
Eritrograma	3	0	0	0	0	0	0	0	0	0	0	0	0	0	3
Reticulócitos	22	53	0	0	5	2	0	0	0	0	0	0	0	0	82
Total/ espécie	1137	1242	109	52	246	178	18	16	51	4	24	8	18	8	**3111**

Tabela 1: Casuística dos exames hematológicos, de acordo com as espécies, acompanhados no período de 06 de março a 19 de maio de 2017 no Laboratório Clínico Veterinária da UNESP, campus Botucatu.

3.1.2 Bioquímico

As fichas do exame bioquímico incluem dosagem de alanino aminotransferase (ALT), albumina, amilase, aspartato aminotransferase (AST), bilirrubina direta e indireta, bilirrubina total, cálcio, cloreto e colesterol, creatina quinase (CK), creatinina, fosfatase alcalina (FA), fósforo, frutosamina, gama glutamiltransferase (GGT), glicose, globulina, lactato desidrogenase (LDH), lípase, magnésio, potássio, proteína total, sódio, triglicerídeos, uréia.

As amostras destinadas para o bioquímico eram coletadas em tubo com ativador de coágulo (BD Vacutainer, Tubo Gel), depois levadas para centrifugação por um estagiário, que ficava responsável por centrifugar, separar uma alíquota em um microtubo seco, identificar e entregar no LCV, já pronta para ser analisada. As amostras são processadas em aparelho automático (Cobas – mira Plus, Horiba), sendo o responsável pelo processamento um técnico.

Todos os exames bioquímicos são conferidos e liberados pelos médicos veterinários residentes.

Os estagiários não acompanhavam a realização dos exames bioquímicos, mas havendo dúvida sobre o processamento destas amostras, o técnico esta a disposição para esclarecimentos. Mesmo não acompanhando a rotina das técnicas de bioquímica, os resultados destas análises eram discutidos com os residentes e nas reuniões clínicas.

De acordo com a casuística dos exames, nota-se que a maioria são pacientes caninos, bem como os exames mais solicitados são: Albumina, ALT, Creatinina, FA, GGT, Globulina, PT sérica e Uréia (Tabela 2) Aos finais de semana, eram realizadas somente dosagens de uréia e creatinina, sendo essas realizadas pelos residentes através de espectrofotômetro semi-automático (Celm SB-190).

BIOQUÍMICOS														
	Canino		Felino		Bovino		Equino		Ovino		Caprino		Outros	Total/exame
	M	F	M	F	M	F	M	F	M	F	M	F	M/F	
Albumina	525	541	104	168	14	13	23	19	0	14	14	17	46	1498
ALT	440	588	182	163	14	0	16	17	0	0	14	14	55	1503
Amilase	2	8	0	0	0	0	0	0	0	0	0	0	0	10
AST	1	8	10	10	15	12	18	12	5	14	0	13	14	132
Bilirrubina Total	15	24	2	0	0	0	16	12	0	0	0	0	14	83
Bilirrubina direta	20	21	2	0	0	0	16	12	0	0	0	0	12	83
Bilirrubina Indireta	0	0	0	0	0	0	0	0	0	0	0	0	0	0
Cálcio	98	124	18	14	0	0	14	0	0	12	0	12	0	292
CK	28	42	0	0	0	0	18	12	0	14	0	12	20	146
Cloreto	16	8	0	0	0	0	14	0	0	12	0	12	0	62
Colesterol	42	58	0	0	0	0	14	0	0	0	0	0	22	136
Creatinina	548	555	245	198	14	0	28	19	0	15	14	17	85	1738
FA	487	496	193	168	14	12	20	19	0	14	14	17	80	1534
Fósforo	74	71	18	16	0	0	14	0	0	12	0	12	0	217
Frutosamina	16	10	12	0	0	0	0	0	0	0	0	0	0	38
GGT	434	457	68	178	14	12	23	19	0	14	14	17	47	1297
Glicose	8	16	0	0	0	0	16	12	0	18	0	0	22	92
Globulina	468	475	103	168	14	13	21	19	0	14	14	17	46	1372
LDH	4	4	0	0	0	0	12	0	0	0	0	0	16	36
Lipase	4	8	0	0	0	0	0	0	0	0	0	0	0	12
Magnésio	28	16	0	0	0	0	14	0	0	12	0	12	0	82
Potássio	92	78	24	6	0	0	14	0	0	12	0	12	12	250
PT sérica	468	475	103	168	14	13	21	19	0	15	14	17	52	1379
Sódio	88	78	20	14	0	0	14	0	0	12	0	12	12	250
Triglicerídeos	35	49	0	0	0	0	14	0	0	14	0	0	16	128
Ureia	540	455	241	103	14	0	28	19	0	14	14	17	55	1500
Total/espécie	4481	4665	1345	1374	127	75	388	210	5	232	0	230	626	13870

Tabela 2: Casuística de exames bioquímicos, de acordo com as espécies, acompanhados no período de 06 de março a 19 de maiode2017,no Laboratório Clínico Veterinária da UNESP, campus Botucatu.

3.1.3 Banco de Sangue

O serviço de Hemoterapia da UNESP – Botucatu existe desde 2009, a iniciativa veio de residentes, alunos da graduação e pós-graduação. O banco de sangue foi criado devido à necessidade cada vez maior de transfusões sanguíneas.

O serviço conta com um estoque de bolsas, sendo esse fundamental para a viabilidade do serviço de Hemoterapia Veterinária e o atendimento à comunidade. As bolsas coletadas são centrifugadas em centrífuga de alta performace (Hettich, Rotanta 460RS) durante 14 minutos, o plasma é extraído e o concentrado de eritrócitos armazenado em um refrigerador (Sanyo, MBR-304GR), que tem um controle de temperatura estável e confiável para diferentes cargas. As bolsas tem validade de 30 dias e as coletas são feitas na maioria das vezes mais de uma vez na semana.

Para ser um doador era necessário que os cães tivessem idade entre 1 e 8 anos, peso superior a 25kg, vacinas e vermífugos em dia, que estivessem saudáveis, que não estivessem tomando medicações e nunca tenham recebido transfusão antes.

Para as bolsas serem liberadas para clínica antes deveria ser solicitado o teste de compatibilidade sanguínea para o LCV, o qual era feita prova maior e prova menor na lâmina. O teste se dava através da lavagem dos eritrócitos do doador e do receptor com solução salina 0,9%, por três vezes. Depois de lavado tanto o eritrócito do doador quanto do receptor a prova maior e menor era feita. A prova maior consiste em colocar 60µL do plasma do receptor e 20µL do eritrócito do doador em uma lâmina, uma lamínula sobreposta e deixar em repouso por 15 minutos, depois avaliar microscopicamente. Já a prova menor o mesmo procedimento era feito, porém eram colocados na lâmina o plasma do doador e o eritrócito do receptor. Em casos de incompatibilidade ocorria aglutinação das hemácias.

BANCO DE SANGUE			
	Canino		**Total**
	M	**F**	
Doadores	99	83	182

Tabela 3: Casuística de doadores, de acordo com o sexo, cadastrados no banco de sangue do Hospital Veterinário da UNESP - Botucatu.

3.1.4 Urinálise

As fichas de urinálise são subdivididas em exame físico, o qual avalia volume, coloração, aspecto, odor e densidade; exame químico, onde observam-se pH, proteínas, glicose, acetona, urobilinogênio, bilirrubina, sangue oculto e sais biliares; e exame de sedimento, onde avalia-se presença de células de descamação, hemácias, leucócitos, cilindros, espermatozói-

des, muco, bactérias e cristais. Para a análise recomendava-se a coleta de no mínimo 5mL de urina para fazer a avaliação quantitativa. Quando o volume inferior a este, a análise era qualitativa, a amostra deveria esta protegida, devido à luz degradar alguns cristais, principalmente a bilirrubina. No exame físico, a densidade era feita com refratômetro manual. No exame químico, eram utilizadas fitas colorimétricas de urina (Combur[10] Test® M, Roche). Para analise do sedimento, a amostra era centrifugada a 1200 rpm em 6 minutos, o qual retirava-se o sobrenadante, deixando apenas 0,5 mL (proporção de 1:9), onde homogeneizava-se o mesmo, colocando 20µL em lâmina e observado em microscopia. De acordo com a casuística, observam-se uma predominância de pacientes caninos em relação às outras espécies (Tabela 3).

URINÁLISE											
	Canino		**Felino**		**Ovino**		**Bovino**		**Equino**		**Total/ exame**
	M	**F**	**M**	**F**	**M**	**F**	**M**	**F**	**M**	**F**	
Cistocentese	82	116	43	14	0	0	0	0	0	0	255
Cateterismo	166	69	11	6	0	1	0	0	0	0	253
Micção Natural	9	15	12	4	0	2	1	3	1	0	47
Total/ espécie	257	200	66	24	0	3	1	3	1	0	**550**

Tabela 4: Casuística de Urinálise, de acordo com as espécies, acompanhados no período de 06 de março a 19 de maio de 2017, no Laboratório Clínico Veterinária da UNESP, campus Botucatu.

3.1.5 Líquidos cavitários, líquido sinovial, líquor (Derrames cavitários)

As fichas dos exames de líquido cavitário, líquido sinovial e líquor, possuem exame físico, químico e citológico. Para avaliação do líquido cavitário e sinovial, coleta-se uma amostra em tubo com EDTA, e outra em tubo seco. Para analise de líquor coletam-se três tubos secos não estéreis, somente quando solicitada cultura do líquor eram utilizados microtubos secos estéreis.

Na analise de derrames cavitários e do lavado traqueobrônquico iniciava-se pelo exame físico, onde são observados volume, coloração, aspecto e coagulação. No exame químico avaliava-se pH, proteínas, glicose, sangue oculto e fibrinogênio, sendo feitos através da mesma fita colorimétrica utilizada para urina (Combur[10] Test® M, Roche). No exame citológico, avaliavam-se números de hemácias e células nucleadas, através de contagem em câmara hematimétrica.

Para a contagem de células nucleadas eram preparadas lâminas, porém o processamento das amostras para preparação das lâminas era feita de forma diferente dependendo do número de células contadas na câmara hematimétrica.

Para realização da citologia a lâmina era preparada de acordo com o número de células, sendo: se contadas menos de 500 células era utilizada a citocentrífuga, quando contadas de 500 a 2500 células a amostra era colocada na centrífuga e quando eram contadas mais de 3000 células era feito somente o squash direto. Para utilização da citocentrífuga colocavam-se pelo menos 8 gotas da amostra no material plástico que tinha contato com uma lâmina (citofunil), o qual o excesso de líquido era absorvido por um filtro, permitindo a concentração das células no centro da lâmina. A centrifugação era feita na velocidade de 750 rpm durante 5 minutos e posteriormente eram coradas com corante tipo Romanovsky.

Para utilização da centrífuga colocavam-se pelo menos 1 ml da amostra em um eppendorf, a qual era centrifugada, permitindo a concentração das células. A centrifugação era feita em uma velocidade de 1200rpm por 2 minutos, posteriormente era retirado o sobrenadante. O sedimento era homogeneizado, a lâmina preparada através de squash direto e corada com corante tipo Romanovsky.

Assim como nos derrames cavitários, o líquor e líquido sinovial também realizava-se primeiro o exame físico, químico, fibrinogênio e todo processo de centrifugação e contagem de células. A única diferença na análise do líquor e líquido sinovial dos derrames cavitários, são respectivamente: identificação de imunoglobulinas com reativo de Pandy e qualidade de precipitação da mucina (TQPM).

A identificação de imunoglobulinas através da técnica com reativo de Pandy colocava-se uma gota de líquor em 1mL da solução, podendo o líquido permanecer límpido ou ficar opaco. De acordo com o grau de opacidade classifica-se em negativo, 1+, 2+ 3+ ou 4+, quanto mais opaco o líquor ficasse maior a classificação em cruzes (+).

Na analise do líquido sinovial realizava-se o TQPM. O mesmo é feito através de uma solução a 2,5% de ácido acético, o qual coloca 4mL desta solução em tubo, e posteriormente coloca 1 mL de amostra, deixando 1 hora em repouso, depois a análise é feita, podendo ser classificada como normal, regular, ruim e péssima. A classificação era feita de acordo com o aspecto do coágulo formado, onde se estiver normal, o coágulo se encontrará firme, já em uma amostra péssima, o mesmo estará em forma de partículas.

Na tabela 5 são apresentados os procedimentos realizados neste setor. Dentre as análises, o líquido abdominal da espécie canina é o mais requisitado.

DERRAMES CAVITÁRIOS, LÍQUIDO SINOVIAL E LÍQUOR												
	Canino		Equino		Felino		Mamífero	Bovino		Caprino		Total/ exame
	M	F	M	F	M	F	M/F	M	F	M	F	
Líquido Abdominal	12	9	9	4	1	3	0	1	1	0	0	40
Líquido Pleural	4	3	0	0	3	5	0	0	2	0	0	17
Líquido Sinovial	1	11	1	0	0	0	3	0	0	0	1	17
Líquor	3	3	2	8	3	5	0	1	3	0	2	30
Lavado Traqueobronquico	1	0	3	2	0	0	0	0	2	0	0	8
Total/ espécie	21	26	15	14	7	13	3	2	8	0	3	**112**

Tabela 5: Casuística de análises de líquidos e líquor, de acordo com as espécies, acompanhados no período de 06 de maço a 19 de maio de 2017, no Laboratório Clínico Veterinária da UNESP, campus Botucatu.

3.1.6 Exames especiais

Nas fichas de exames especiais continham tempo de coagulação, aglutinação em salina, teste de compatibilidade, mielograma, avaliação de líquido ruminal, pesquisa de hematozoários, pesquisa de mioglobina na urina, pesquisa de tripsina fecal, pesquisa de células de Lupus Eritematoso (LE) (Tabela 6).

Para o teste de coagulação coletam-se três tubos, onde inicia a cronometragem no início da coleta de sangue e finaliza no momento que o sangue coagula. Este tem por objetivo avaliar a hemostasia secundária do paciente, se estiver hipogoagulando ou hipercoagulando, sabendo-se que o valor de referência em caninos é de 3 - 13 minutos, e felinos até 8 minutos.

O exame de aglutinação salina é feito em pacientes com suspeita de anemia hemolítica imunomediada (AHIM), onde pipeta-se o sangue do animal (10µL) com cloreto de sódio 0,9% (50µL) previamente aquecida a 37ºC. Quando o teste é positivo ocorre aglutinação entre as hemácias, devido ao anticorpo presente.

Teste de compatibilidade é solicitado nos casos onde é necessária a transfusão sanguínea. No exame, geralmente eram testados 3 doadores com o receptor, com intuito de garantir uma compatibilidade entre esses três animais. O sangue de ambos era colocado em tubos de vidro, passando por três lavagens com cloreto de sódio 0,9% previamente aquecida a 37ºC, onde as mesmas eram centrifugadas a 2500 rpm por 5 minutos, em seguida era feita diluição do concentrado de eritrócitos, utilizando uma gota em 1,5mL de cloreto de sódio 0,9% (solução de eritrócitos). Subsequentemente, eram classificados os métodos em prova maior e prova menor, ou seja, plasma do receptor com o eritrócito do doador e plasma do doador com eritrócito do receptor, respectivamente. Utilizava-se 60 µL de plasma e 20 µL da solução de eritrócitos, o qual era colocado em lâmina com lamínula, esperando 15 minutos para depois ser observado em microscopia, onde se avaliava presença ou não de aglutinação entre as hemácias.

Em relação à avaliação do líquido ruminal, o mesmo deve ser coletado em um frasco, com pelo menos 500 mL, realizava-se exame físico (volume, coloração, odor, consistência), químico (pH, cloretos e redução do azul de metileno) e a observação microscópica de protozoários.

Para pesquisa de hematozoários era feito um esfregaço sanguíneo através da coleta de ponta de orelha dos pacientes. Geralmente o parasita a ser analisado é a *Babesia sp*., posto que o mesmo parasita hemácias, com isso diminui a flexibilidade da célula no vasos menores, assim o princípio da técnica é "capturar" as células parasitadas nos pequenos vasos.

Para pesquisa de mioglobina na urina são utilizados 5mL de urina que tenham apresentado sangue oculto positivo na fita colorimétrica (Combur[10] Test® M, Roche). Posteriormente é adicionado sulfato de amônia 2,8g. A amostra é homogeneizada fortemente e centrifugada a 2000rpm por 10 minutos. Com o sobrenadante o sangue oculto é repetido, se o resultado for positivo considera-se mioglobinúria, se for negativo considera-se hemoglobinúria.

Na tabela 6 pode-se observar a casuística de exames especiais, onde nota-se uma predominância de pacientes caninos em relação às outras espécies.

	OUTROS EXAMES										
	Canino		**Felino**		**Ruminante**		**Ovino**		**Equino**		**Total/ exame**
	F	**M**	**F**	**M**	**F**	**M**	**F**	**M**	**F**	**M**	
Aglutinação em salina	72	59	0	1	0	0	0	0	0	0	132
Tempo de coagulação	20	15	0	0	0	0	0	0	0	3	38
Teste de compatibilidade	36	28	0	1	0	0	0	0	0	0	65
Líquido ruminal	0	0	0	0	3	2	0	1	0	0	6
Mielograma	2	3	0	0	0	0	0	0	0	0	5
Pesquisa de hematozoários	7	4	0	0	1	1	0	0	0	0	13
Pesquisa de mioglobina	0	1	0	0	1	0	0	0	0	0	2
Total/ espécie	137	110	0	2	5	3	0	1	0	3	**261**

Tabela 6: Casuísta de exames especiais, de acordo com as espécies, acompanhados no período de 06 de março a 19 de maio de 2017, no Laboratório Clínico Veterinária da UNESP, campus Botucatu.

4 ANEMIA HEMOLÍTICA IMUNOMEDIADA

Anemia hemolítica imunomediada (AHIM), é mais comum em cães, porém, mesmo sendo rara, pode acometer gatos, equinos e bovinos. A AHIM pode ser classificada como primária ou secundária. Na primária, as causas que ocasionam a hemólise autoimune não são bem esclarecidas, admite-se que é um processo autoimune. Já a secundária pode estar associada a agentes infecciosos, neoplasia, vacinações, outras doenças imunomediadas, picada de abelha, intoxicação por zinco e uso de medicações. A destruição das células autoimune é resultado de respostas imunes contra autoepítopos de ocorrência natural e quando esses epítopos são de antígenos estranhos ou aloantígenos, as células do próprio corpo são destruídas, porém estritamente falando o processo não é de patogenia autoimune (Stockham e Scott, 2011b; Thrall, 2015).

Normalmente a AHIM caracteriza-se por uma anemia altamente regenerativa, onde é observada reticulocitose. Contudo, alguns casos são classificados como arregenerativa podendo estar associado à formação de anticorpos contra os precursores eritróides (Anemia Hemolítica imunomediada contra precursores eritróides – PIMA). Também pode cursar com icterícia, possivelmente hemoglobinúria, agregação eritrocitária, esferocitose, leucograma inflamatório incluindo neutrofilia com desvio a esquerda regenerativo e monocitose. Como testes confirmatórios podem ser utilizados o teste de *Coombs*, métodos de citometria de fluxo para detecção de imunoglobulinas presentes na superfície das plaquetas e teste em solução salina (Stockham e Scott, 2011b; Baker, 2015).

4.1 IDENTIFICAÇÃO DO PACIENTE

Canino, fêmea, 3 anos e 10 meses, 4,6kg, Lhasa Apso, atendido no setor de diagnostico de enfermidades infecciosas do HV da UNESP – Botucatu.

4.2 ANAMNESE

Segundo a tutora o animal apresentava prostração, anorexia e oligodipsia há 3 dias. Presença de ectoparasitas, vacina ética em dia e vermífugo desatualizado. Animal não castrado, urina de coloração escura e odor forte. Tutor refere que estava administrando leite na seringa para o animal há 1 dia. Alimentação era composta somente por ração *premium*, vivia em ambiente urbano, possuía carrapatos e tinha 8 contactantes hígidos (5 cães e 3 gatos).

4.3 EXAME FÍSICO

O exame clínico foi realizado pelo Médico Veterinário Residente (MVR), constatando apatia, linfonodos não reativos, leve desidratação, mucosa oral e ocular hipocoradas, tempo de perfusão capilar 2 segundos, temperatura retal 38,8ºC, frequência cardíaca de 140 BPM, frequência respiratória 40 MPM, normoglicemia e campos pulmonares limpos.

4.4 EXAMES COMPLEMENTARES

4.4.1 Hemograma

No eritrograma evidenciou-se anemia macrocítica hipocrômica, hiperproteinemia, contagem de plaquetas normal, aumento de RDW e presença de metarrubrícitos. A amostra apresentava-se hemodiluída, o que pode ter mascarado os resultados (Figura 1). A presença de intensa anisocitose, moderada policromasia, metarrubricitos e aumento do RDW são indicativos de que havia regeneração, porém a contagem de reticulócitos mostrou uma resposta nula (Figura 2).O teste da aglutinação em salina teve resultado positivo comprovando a AHIM (Figura 3). A hiperproteinemia pode estar relacionada à desidratação ou hiperglobulinemia, confirmado na avaliação bioquímica (Figura 4). No leucograma evidenciou-se leucocitose seguida de neutrofilia com desvio a esquerda regenerativo podendo ser classificada como leucocitose reativa.

Resultado

Exame	Valor	Unid	Min.	Max.	Referência
Hemácias	1,21	10^6/µL	5,50	8,50	
Hemoglobina	3,3	g/dL	12,00	18,00	
Hematócrito	13	(vg)%	37,00	55,00	
VCM	107,4	fL	60,00	77,00	
CHCM	25,4	%	32,00	36,00	
PT (Plasma)	9,4	g/dL	6,00	8,00	
RDW	23,7	%	12,00	15,00	
Plaquetas	272.700	/µL	160000,	430000,	
Fibrinogênio	-	mg/dL	-	-	
Metarrubrícios	13	/100	0,00	0,00	

Leucograma

Leucócitos	28,32	10^3/µL	6,00	17,00	

Exame	Val.	U	Val.	U	Min.	Max.	Referência
Mielócitos	00	%	0,0	µL	0,00	0,00	
Metamielócitos	00	%	0,0	µL	0,00	0,00	
Bastonetes	06	%	1,7	µL	0,00	300,00	
Segmentados	73	%	20,7	µL	3000,0	11500,	
Linfócitos	16	%	4,5	µL	1000,0	4800,0	
Eosinófilos	04	%	1,1	µL	100,00	1250,0	
Basófilos	00	%	0,0	µL	0,00	100,00	
Monócitos	01	%	0,3	µL	150,00	1350,0	

Observações

AMOSTRA HEMODILUIDA. INTENSA ANISOCITOSE E MODERADA POLICROMASIA.

Figura 1: Canino, fêmea, Lhasa Apso, 3 anos e 10 meses. Resultados do primeiro hemograma realizado da paciente.

Reticulócitos Corrigidos (x10^6)

Total	0,11	%	4,8	µL	-	-

Resposta	NULA

Observações

Figura 2: Canino, fêmea, Lhasa Apso, 3 anos e 10 meses. Resultados da primeira contagem de reticulócitos realizada da paciente.

Resultado

Tempo Coagulação	Aglutinação em Salina	Hematozoários	Mioglobina na Urina
-	POS	-	-

Pesquisa de Tripsina Fecal Absorção de Gordura

Figura 3: Canino, fêmea, Lhasa Apso, 3 anos e 10 meses. Resultados da primeira aglutinação em salina realizada da paciente.

4.4.2 Bioquímico

No bioquímico observou-se uma diminuição de creatinina, aumento de ALT, hiperproteinemia e hiperglobulinemia. O aumento de ALT está relacionado com lesão ou sobrecarga hepática devido à hemólise extravascular. A hiperglobulinemia é esperada nos casos de AHIM, pois em casos de doenças inflamatórias, infecciosas e não infecciosas, vai ocorrer estímu-

lo da síntese de imunoglobulinas pelos linfócitos B e a aumento da liberação de proteínas pelos hepatócitos.

Resultado

	Exame	Valor	Unid	Min.	Max.	Referência
✔	Uréia	26,4	mg/dL	21,40	59,92	
✔	Creatinina	0,37	mg/dL	0,50	1,50	
✔	ALT (TGP)	113,0	UI/L	21,00	73,00	
	AST (TGO)	-	UI/L	-	-	
	FA	-	UI/L	-	-	
✔	GGT	3,0	UI/L	1,20	6,40	
	LDH	-	UI/L	-	-	
✔	Proteína Total	7,5	g/dL	5,40	7,10	
✔	Albumina	2,6	g/dL	2,60	3,30	
✔	Globulina	4,90	g/dL	2,70	4,40	

Observações

REPETIDO DOSAGEM DE ALT E CREATININA.

Figura 4: Canino, fêmea, LhasaApso, 3 anos e 10 meses. Resultados do primeiro bioquímico realizado da paciente.

4.4.3 Teste Molecular

Devido aos resultados dos exames e aos sinais clínicos relatados, o clínico optou por fazer PCR (reação em cadeia da polimerase – *polymerase chain reaction*) para *Ehrlichia sp.* e *Babesia canis* já que o animal possuía carrapatos (Figura 5).

Espécie: Canina **Raça:**Lhasa Apso

Tipo de amostra recebida:Sangue

Na amostra analisada:

Ehrlichia sp.	**Real Time PCR**	**Resultado: Negativo**
Babesia canis	**Tipo: Semi Nested PCR**	**Resultado: Negativo**

Figura 5: Canino, fêmea, Lhasa Apso, 3 anos e 10 meses. Resultados do PCR de *Erlichia sp.* e *Babesia canis* da paciente realizado para avaliar a possibilidade de AHIM secundária a *Erlichia sp.* ou *Babesia sp.*.

4.4.4 Diagnóstico Presuntivo

De acordo com os sinais clínicos do paciente, o clínico suspeitou de AHIM secundária a *Babesia sp.*e *Erlichia sp.*, que foi descartado pela negatividade no teste molecular. Desta forma o diagnostico e tratamento, foram direcionados a AHIM primária ou autoimune.

4.4.5 Tratamento

Logo após a consulta o paciente foi medicado com prednilosona[1], com intuito de suprimir a resposta imune e recebeu alta. Para casa o clínico prescreveu prednisolona[2] e silimarina, sendo a segunda medicação para proteção hepática devido ao aumento da enzima ALT.

4.5 EVOLUÇÃO

a) 2º dia de evolução

O paciente retornou no dia seguinte para acompanhamento e o clínico solicitou hematócrito e proteína plasmática total. O hematócrito indicava uma intensa anemia e hiperproteínemia (Figura 6).

Resultado

	Exame	Valor	Unid	Min.	Max.	Referência
	Hemácias	-	10^6/µL	-	-	
	Hemoglobina	-	g/dL	-	-	
✔	Hematócrito	13	(vg)%	37,00	55,00	
	VCM	-	fL	-	-	
	CHCM	-	%	-	-	
✔	PT (Plasma)	8,4	g/dL	6,00	8,00	
	RDW	-	%	-	-	
	Plaquetas	-	/µL	-	-	
	Fibrinogênio	-	mg/dL	-	-	
	Metarrubrícios	-	/100	-	-	

Figura 6: Canino, fêmea, Lhasa Apso, 3 anos e 10 meses. Resultados do hematócrito e proteína plasmática realizados para acompanhamento dos níveis hematimétricos da paciente.

b) 5º dia de evolução

Retornou para realização do hemograma e avaliar evolução do quadro. Na anamnese o tutor relatou normoquezia, normorexia, polifagia, poliúria e polidipsia. No exame clínico foi observado: mucosas pálidas, hidratação normal, tempo de perfusão capilar 2 segundos, frequência cardíaca 90 batimentos por minuto, frequência respiratória em taquipneia, temperatura retal 38,4ºC, abdômen tenso e abaulado, campos pulmonares limpos. Hemograma mostrou uma anemia macrocítica hipocrômica, porém a anemia estava menos intensa e mostrou presença de metarrubrícitos, RDW alto, moderada anisocitose e discreta policromasia que são

[1]Prednisolona 2mg/kg, BID.
[2]Prednisolona 2mg/kg, BID.

indicativos de regeneração. O leucograma estava com todos os valores dentro do intervalo de referência (Figura 7).

Resultado

Exame	Valor	Unid	Min.	Max.	Referência
Hemácias	2,38	10^6/µL	5,50	8,50	
Hemoglobina	6,6	g/dL	12,00	18,00	
Hematócrito	23	(vg)%	37,00	55,00	
VCM	96,6	fL	60,00	77,00	
CHCM	28,7	%	32,00	36,00	
PT (Plasma)	8,0	g/dL	6,00	8,00	
RDW	17,8	%	12,00	15,00	
Plaquetas	350.000	/µL	160000,	430000,	
Fibrinogênio	-	mg/dL	-	-	
Metarrubrícios	25	/100	0,00	0,00	

Leucograma

Leucócitos	15,36	10x/µL	6,00	17,00	

Exame	Val.	U	Val.	U	Min.	Max.	Referência
Mielócitos	00	%	0,0	µL	0,00	0,00	
Metamielócitos	00	%	0,0	µL	0,00	0,00	
Bastonetes	00	%	0,0	µL	0,00	300,00	
Segmentados	63	%	9,7	µL	3000,0	11500,	
Linfócitos	27	%	4,1	µL	1000,0	4800,0	
Eosinófilos	03	%	0,5	µL	100,00	1250,0	
Basófilos	00	%	0,0	µL	0,00	100,00	
Monócitos	07	%	1,1	µL	150,00	1350,0	

Observações

PLASMA DISCRETAMENTE LIPEMICO. PRESENÇA DE MODERADA ANISOCITOSE E DISCRETA POLICROMASIA.

Figura 7: Canino, fêmea, Lhasa Apso, 3 anos e 10 meses. Resultados do segundo hemograma realizado da paciente.

c) 21º dia de evolução

Tutor relatou que animal estava muito melhor, relatou normoquezia, polifagia, poliúria e polidipsia. No exame físico não foram observadas alterações, somente abdômen tenso e abaulado, relatado pelo clínico seria ocasionado pela medicação. No hemograma, observou-se uma leve diminuição de hemácias, leve macrocitose e hipocromasia, aumento de RDW e trombocitose (Figura 8). Foi realizada uma contagem de reticulócitos que indicou resposta nula (arregenerativa) (Figura 9) e aglutinação em salina para avaliar se ainda havia aglutinação das células, e o resultado foi negativo (Imagem 1) (Figura 10). O tratamento foi mantido, porém reduzindo a dose da prednisolona[3] e adicionando a Vitamina E[4].

[3]Prednisolona 1,5mg/kg, BID.
[4] Dose e frequência não relatados.

Resultado

Exame	Valor	Unid	Min.	Max.	Referência
Hemácias	4,50	10^6/µL	5,50	8,50	
Hemoglobina	12,0	g/dL	12,00	18,00	
Hematócrito	38	(vg)%	37,00	55,00	
VCM	84,4	fL	60,00	77,00	
CHCM	31,6	%	32,00	36,00	
PT (Plasma)	7,6	g/dL	6,00	8,00	
RDW	17,1	%	12,00	15,00	
Plaquetas	545.000	/µL	160000,	430000,	
Fibrinogênio	-	mg/dL	-	-	
Metarrubrícios	0,00	/100	0,00	0,00	

Leucograma

Leucócitos	8,8	10^3/µL	6,00	17,00	

Exame	Val.	U	Val.	U	Min.	Max.	Referência
Mielócitos	00	%	0,0	µL	0,00	0,00	
Metamielócitos	00	%	0,0	µL	0,00	0,00	
Bastonetes	00	%	0,0	µL	0,00	300,00	
Segmentados	70	%	6,2	µL	3000,0	11500,	
Linfócitos	22	%	1,9	µL	1000,0	4800,0	
Eosinófilos	06	%	0,5	µL	100,00	1250,0	
Basófilos	00	%	0,0	µL	0,00	100,00	
Monócitos	02	%	0,2	µL	150,00	1350,0	

Observações

DISCRETA ANISOCITOSE E POLICROMASIA.

Figura 8: Canino, fêmea, Lhasa Apso, 3 anos e 10 meses. Resultados do terceiro hemograma realizado do paciente.

Reticulócitos Corrigidos (x10^6)

Total	0,16	%	9	µL	-	-	

Resposta	NULA

Figura 9: Canino, fêmea, LhasaApso, 3 anos e 10 meses. Resultados do segundo reticulócito realizado da paciente, que mostrou uma resposta nula, ou seja, arregenerativa.

Resultado

Tempo Coagulação	Aglutinação em Salina	Hematozoários	Mioglobina na Urina
-	NEG	-	-

Pesquisa de Tripsina Fecal Absorção de Gordura

Figura 10: Canino, fêmea, Lhasa Apso, 3 anos e 10 meses. Resultados da segunda aglutinação em salina realizada da paciente, que não exclui que o animal ainda tenha AHIM. O resultado positivo confirma doença, porém o resultado negativo não a exclui.

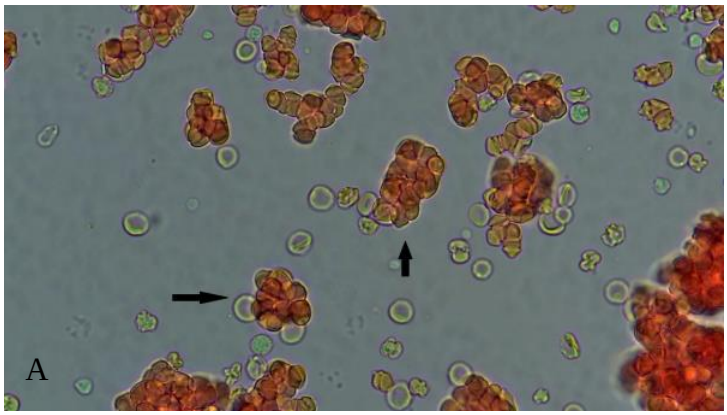

Imagem 1: Aglutinação em salina positiva, em cão, fêmea, raça Lhasa Apso, 3 anos, confirmando a AHIM.

d) 31º dia de evolução

Animal retornou para acompanhamento, foi realizado hemograma que mostrou uma leve diminuição das hemácias, macrocitose e uma discreta anisocitose e aumento de RDW que indicam regeneração. No leucograma pode-se ver uma eosinopenia, essa não tendo significado clinico (Figura 11). Foi realizada também dosagem das enzimas ALT, FA e GGT, que tiveram seus resultados normais (Figura 12). Para não fazer uma retirada abrupta do corticoide, a dose da prednisolona[5] foi reduzida novamente.

Resultado

	Exame	Valor	Unid	Min.	Max.	Referência
✔	Hemácias	5,09	10^6/µL	5,50	8,50	
✔	Hemoglobina	13,3	g/dL	12,00	18,00	
✔	Hematócrito	41	(vg)%	37,00	55,00	
✔	VCM	80,6	fL	60,00	77,00	
✔	CHCM	32,4	%	32,00	36,00	
✔	PT (Plasma)	7,6	g/dL	6,00	8,00	
✔	RDW	16,9	%	12,00	15,00	
✔	Plaquetas	300.000	/µL	160000,	430000,	
	Fibrinogênio	-	mg/dL	-	-	
✔	Metarrubrícios	0,00	/100	0,00	0,00	

Leucograma

✔	Leucócitos	11,5	10^3/µL	6,00	17,00	

Exame	Val.	U	Val.	U	Min.	Max.	Referência
Mielócitos	00	%	0,0	µL	0,00	0,00	
Metamielócitos	00	%	0,0	µL	0,00	0,00	
Bastonetes	00	%	0,0	µL	0,00	300,00	
Segmentados	54	%	6,2	µL	3000,0	11500,	
Linfócitos	41	%	4,7	µL	1000,0	4800,0	
Eosinófilos	00	%	0,0	µL	100,00	1250,0	
Basófilos	00	%	0,0	µL	0,00	100,00	
Monócitos	05	%	0,6	µL	150,00	1350,0	

Observações

DISCRETA ANISOCITOSE.

Figura 11: Canino, fêmea, Lhasa Apso, 3 anos e 10 meses. Resultados do quarto hemograma realizado da paciente, que indica grande melhora no quadro.

Resultado

	Exame	Valor	Unid	Min.	Max.	Referência
	Uréia	-	mg/dL	-	-	
	Creatinina	-	mg/dL	-	-	
✔	ALT (TGP)	30,0	U/L	21,00	73,00	
	AST (TGO)	-	U/L	-	-	
✔	FA	31,0	U/L	20,00	156,00	
✔	GGT	4,0	U/L	1,20	6,40	

Figura 12: Canino, fêmea, Lhasa Apso, 3 anos e 10 meses. Resultados do segundo bioquímico realizado da paciente, que mostra normalização de todos os parâmetros.

4.6 REVISÃO BIBLIOGRÁFICA E DISCUSSÃO

[5]Prednisolona 1,0mg/kg, BID.

A AHIM é frequente em animais de companhia, sendo caracterizada pela destruição direta ou fagocitose de hemácias por imunoglobulinas IgG ou IgM, sendo caracterizada pela diminuição do VG de forma acentuada. Os anticorpos podem atacar as hemácias normais (AHIM primária ou idiopática) ou as hemácias antigenicamente alteradas pela ação de drogas, neoplasias ou doenças infecciosas, sendo esta classificada como AHIM secundária (Melzer *et al.*, 2003; Stockham e Scott, 2011b; Moraes e Takahira, 2013; F. Moraes *et al.*, 2016).

Vistos os sinais clínicos e exame físico, logo o clínico suspeitou de AHIM, visto que o animal possuía carrapatos e estava com as mucosas hipocoradas. Após o resultado da aglutinação em salina, confirmou-se a suspeita, porém ainda seria investigada uma possível causa primária.

As causas específicas de AHIM não são conhecidas, a doença pode acometer qualquer raça, sexo e idade, porém alguns estudos apontam que sexo e raça podem ser fatores predisponentes. A doença acomete mais animais do sexo feminino e raças como Cocker Spaniel, Poodle e Old English Sheep Dog. Fatores estimuladores, como vacina, estresse ou micro-organismos, podem desencadear AHIM em pacientes que tenham predisposição genética. A idade média da manifestação clínica é em torno de 6 anos (Giger *et al.*, 1995; Birchard e Sherding, 2008; Leite *et al.*, 2011; Moraes e Takahira, 2013). Neste caso a paciente estava dentro do perfil de predisposição somente em relação ao sexo.

Quando ocorre uma ruptura dos eritrócitos dentro dos vasos sanguíneos, denomina-se hemólise intravascular, em contrapartida quando ocorre à retirada exagerada dos eritrócitos pelo sistema fagocítico mononuclear, classifica-se como hemólise extravascular (Brandão *et al.*, 2004; Fighera, 2007). Tendo em vista as classificações, entende-se que a hemólise extravascular será o principal mecanismo patogênico do desenvolvimento da AHIM em cães e gatos. É considerada normal à ruptura de até 3% dos eritrócitos na circulação e quando a destruição é exacerbada, terá uma grande quantidade de hemoglobina livre no plasma, ocorrendo deposição de hemoglobina nos tecidos, particularmente nos rins (Fighera, 2007).

Tanto a hemólise intravascular, quanto a extravascular, podem causar um aumento da degradação de hemoglobina, ocasionando um aumento na formação de bilirrubina e icterícia. O desenvolvimento da icterícia pode ocorrer em animais com hemólise extra e intravascular. No caso em discussão acredita-se que a hemólise foi extravascular (Stockham e Scott, 2011b).

Os sinais clínicos compreendem por fraqueza, colapso, mucosas pálidas, alterações de cor da urina**,** anorexia, apatia, vômito e diarreia, além de poliúria e polidipsia. O exa-

me físico pode revelar febre, mucosas pálidas ou ictéricas, sopro cardíaco sistólico, hepatoesplenomegalia (sítios de fagocitose de eritrócitos), hipertermia, hemoglobinúria, bilirrubinúria, taquicardia e/ou taquipnéia (Day, 1998; Birchard e Sherding, 2008; Andrade *et al.*, 2010; Leite *et al.*, 2011; Piek, 2011; Thrall, 2015). Neste caso o animal apresentou anorexia, alterações na cor da urina, mucosas pálidas, apatia, poliúria, polidipsia e taquipneia; entretanto, apesar desses sinais poderem ocorrer em casos de AHIM, não são patognomônicos.

Após o início do tratamento o paciente passou a apresentar poliúria, polidipsia e polifagia, que são efeitos colaterais comuns dos glicocorticoides quando usados em dose imunossupressora, entretanto somente em casos de complicações mais sérias o tratamento deve ser revisto (Leite *et al.*, 2011).

Diferenciar AHIM primária e secundária é extremamente importante para estabelecer a terapia correta, visto que quando secundária é necessário tratar a causa primária que desencadeou a doença. Sabe-se que a causa mais comum é a primária/idiopática, entretanto deve-se fazer um bom exame clínico para diferenciar a forma patogênica (Birchard e Sherding, 2008; Davidow, 2013; Thrall, 2015). Neste relato, de acordo com a evolução do caso, foi diagnosticada como AHIM idiopática, apesar de o clínico suspeitar de hemoparasitose, o qual foi descartado após realização do PCR e a resposta positiva ao tratamento.

Em relação aos exames complementares, exames indicados pela literatura a serem realizados em animais com suspeita de AHIM são: hemograma completo, contagem de reticulócitos, perfil bioquímico, urinálise, radiografias do tórax e abdômen, perfil de coagulação, teste de Coombs ou aglutinação em salina e ultrassonografia abdominal. Em áreas endêmicas de *Babesia sp.* é indicado o PCR (Birchard e Sherding, 2008; Baker, 2015). Achados típicos que são indicativos de AHIM incluem: anemia severa, auto-aglutinação, hemoglobinúria e/ou bilirrubinúria, geralmente intensa reticulocitose, leucocitose com desvio a esquerda, teste de aglutinação em salina ou teste de Coombs positivo e presença de esferócitos (Day, 1998; Piek, 2011; Stockham e Scott, 2011b). Neste caso não foi observada esferocitose e de acordo com Stockham e Scott (2011), isso pode acontecer em casos onde os esferócitos não se acumulam no sangue, por que a velocidade de destruição é menor que a de produção.

O teste de Coombs é utilizado para determinar se há presença de anticorpos na superfície dos eritrócitos ou complemento de eritrócitos de um paciente e auxilia no diagnóstico da AHIM. Em alguns casos pode haver resultado falso negativo, porém não falso positivo (Stockham e Scott, 2011b). O teste de Coombs não é realizado no Brasil, pois o custo dele se torna alto e como a doença é aguda, o diagnóstico acaba sendo feito através dos sinais clínicos

e laboratoriais. No LCV optam pela realização da aglutinação em salina, mesmo ele sendo menos específico, é muito mais rápido e barato.

De acordo com Birchard e Sherding (2008) a ultrassonografia é um método diagnóstico importante da AHIM, pois além da hepatoesplenomegalia que pode ocorrer devido à hiperatividade do sistema fagocítico nuclear, a doença pode ser secundária a neoplasias e até torção esplênica.

Resultados nos exames realizados neste caso: anemia severa (VG: 13%), auto-aglutinação, indicativos de regeneração, leucocitose com desvio a esquerda e teste de aglutinação em salina positivo são sinais característicos de AHIM, como relatam Callan et al. (1995) e Birchard e Sherding (2008).

O leucograma, a leucocitose geralmente é classificada como reativa, seguida neutrofilia, podendo apresentar desvio a esquerda e monocitose. A resposta no aumento dos leucócitos totais também pode estar relacionada com o uso de corticoides exógenos (Fighera, 2007; Callan *et al.*, 2009; Davidow, 2013). Hemólise pode causar grave resposta granulocítica e esta não deve ser confundida com infecção (Stockham e Scott, 2011b).

Durante a evolução do quadro o paciente passou a apresentar trombocitose, que pode ocorrer devido à administração de glicocorticoides (Gopegui e Feldman, 2008; Stockam e Scott, 2011).

No hemograma, no primeiro exame evidenciou-se o macrocitose e hipocromia, isso pode estar relacionado com a dificuldade na contagem de eritrócitos devido à auto-aglutinação e/ou pela hemodiluição, pois de acordo com Stockam e Scott (2011) amostras hemodiluídas terão excesso de EDTA, sendo essa uma solução hipertônica em relação ao sangue, então a célula nesse meio hipertônico vai perder água e a hemácia vai diminuir seu tamanho. Nos hemogramas realizados também havia presença de metarrubrícitos, policromasia e anisocitose, que são indicativos de regeneração.

Nesse caso, mesmo o paciente apresentando vários sinais de regeneração, a contagem de reticulócitos deu nula, neste caso pode-se considerar que a doença estava em uma fase aguda, não havendo tempo suficiente para que ocorresse uma resposta adequada, em um primeiro momento, porém em alguns casos, a AHIM pode resultar em alterações no microambiente medular e prejudicar a eritropoiese, levando realmente a uma anemia arregenerativa (Moraes e Takahira, 2013).

Pode haver auto-aglutinação espontânea de eritrócitos quando o sangue é depositado na lâmina, esses agregados tendem a se desfazer quando uma gota de sangue com anticoagulante é diluída em três/quatro gotas de solução salina; caso a auto aglutinação seja media-

da por anticorpos, o agregado permanece. Na maior parte dos casos de AHIM há presença de esferócitos, o que sustenta fortemente o diagnostico de AHIM (Callan *et al.*, 1995; Birchard e Sherding, 2008).

O perfil bioquímico pode revelar maior atividade de enzimas hepática devido à gravidade da lesão tecidual causada pela hipóxia ou pela deposição de imuno-complexos. A hipóxia e a nefrotoxicidade causadas pela hemoglobinemia reflete no aumento das enzimas hepáticas e azotemia, respectivamente (Piek, 2011; Moraes e Takahira, 2013). Também pode haver aumento das enzimas hepáticas e colestáticas ALT, FA e GGT relacionada à terapia com anti-inflamatório esteroidal (AIE); alguns autores citam também hiperalbuminemia (Fighera, 2007; Andrade *et al.*, 2010; Piek, 2011; Stockham e Scott, 2011b). Em relação à avaliação na função renal, Thrall (2015) refere que pode haver aumento de uréia e creatinina, que podem estar relacionados com azotemia pré-renal, ou azotemia renal nos casos de hemólise intravascular, devido à deposição de hemoglobina livre nos rins, causando sobrecarga. Acredita-se que a hipóxia é o fator relacionado ao aumento de ALT (Moraes e Takahira, 2013).

Nesse caso o animal apresentava hiperproteínemia e hiperglobulinemia, sendo essas podendo ser esperadas em casos de AHIM, pois em casos de doenças inflamatórias, infecciosas e não infecciosas, vai ocorrer estímulo da síntese de imunoglobulinas pelos linfócitos B e a aumento da liberação de proteínas pelos hepatócitos. Nesses casos a hiperproteínemia é devido à hiperglobulinemia (Stockham e Scott, 2011f).

Em casos de AHIM primária (idiopática) a terapia de eleição compreende por medicamentos imunossupressores e quando a forma é secundária, trata-se a causa primária (Andrade *et al.*, 2010; Leite *et al.*, 2011; Piek, 2011). Segundo a literatura, recomenda-se o uso de prednisona em dose imunossupressora (2,0mg/kg) em pequenos animais, que possui uma resposta melhor na redução de anticorpos, a atividade das células T e ação dos macrófagos (Thrall, 2015).

A transfusão sanguínea é recomendada somente em casos com sinais clínicos que indiquem severa hipóxia tecidual (Leite *et al.*, 2011; Piek, 2011; Davidow, 2013).Porém devido à auto aglutinação, comum em pacientes com AHIM, se torna difícil diferenciar auto aglutinação de reação cruzada positiva, colocando em risco o paciente à reação hemolítica aguda (Leite *et al.*, 2011). Nesse caso, o paciente não apresentava sinais clínicos indicativos de hipóxia severa, então a transfusão não foi realizada.

Neste relato, o tratamento foi realizado adequadamente desde o início, sendo assim o animal teve uma resposta rápida e efetiva. O protocolo utilizado para o animal foi efe-

tivo e o paciente respondeu muito bem a medicação, apesar de Birchard e Sherding (2008) relatarem que a prednisolona pode causar efeitos colaterais, por isso é menos utilizada. No primeiro dia também se iniciou a administração de siliminarina, que atua como hepatoprotetor, devido ao aumento da ALT.

5 TROMBOCITOPENIA IMUNOMEDIADA

Segundo Stockham e Scott (2011), a trombocitopenia imunomediada (TIM) na maioria das vezes ocorre quando o sistema imune do animal produz anticorpos que se ligam

diretamente ou indiretamente a suas próprias plaquetas, resultando na destruição acelerada das plaquetas pelo sistema fagocítico mononuclear. O processo de destruição pode iniciar devido a um defeito do sistema imune, a plaquetas defeituosas ou a antígenos absorvidos provenientes de drogas, agentes infecciosos ou neoplasias. No ponto de vista clínico, a classificação da trombocitopenia em imunomediada é feita com base nos achados clínicos e na resposta a terapia imunossupressora. A TIM pode ser classificada como primária (idiopática) ou secundária. Quando não há associação com alguma outra doença ou condição detectada, denomina-se TIM primária, podendo ser observado trombocitopenia intensa, anemia (em cerca de 50% dos casos) e hiperplasia megacariocítica (pode ocorrer também hipoplasia megacariocítica). A TIM secundária ocorre quando há indução por outros fatores conhecidos, como: drogas, doenças infecciosas, neoplasias, trombocitopenia aloimune neonatal, neoplasia ou púrpura pós-transfusional. As causas da TIM são inúmeras e sua causa geral é desconhecida.

5.1 IDENTIFICAÇÃO DO PACIENTE

Canino, fêmea, 4 anos e 10 meses, 8,3kg, sem raça definida (SRD), atendido no setor de diagnostico de enfermidades infecciosas do Hospital Veterinário da UNESP – Botucatu.

5.2 ANAMNESE

Tutor refere hematêmese há dois dias e hematoquezia persistente há três dias, chegou a ficar internado no HV e as medicações controlaram os sinais. Foi realizado hemograma e o clínico constatou trombocitopenia severa (4.000 plaquetas/µL), PCR negativo para *Erlichia canis*. Apresentava petéquias no local onde foi coletado o sangue e teve três episódios de convulsão no dia anterior a consulta. Paciente apresentava secreção ocular amarela, secreção nasal serosa, cianose, cansaço fácil, tosse após exercício e/ou excitação, espirrava frequentemente, anorexia no dia da consulta e oligodipsia. Animal castrado, com normoúria, alimentado com ração *premium* e comida caseira (arroz, carne e legumes).Vacinação atrasada, vermífugo em dia, vive em ambiente urbano e tem acesso à rua, possui pulgas e carrapatos e anteriormente teve rejeição ao fio utilizado na sutura da castração e alergia a picada de insetos.

5.3 EXAME FÍSICO

O exame clínico foi realizado pelo MVR, constatando atitude normal, linfonodos poplíteo e mandibular aumentados, hidratação normal, mucosas oral e ocular hipocoradas, tempo de perfusão capilar 2 segundos, temperatura retal 38,5ºC, frequência cardíaca a 120 BPM, ruídos pulmonares aumentados, animal ofegante.

5.4 EXAMES COMPLEMENTARES

5.4.1 Hemograma

No eritrograma evidenciou-se uma anemia normocítica normocrômica, com moderada anisocitose e policromasia que são indicativos de regeneração, hipoproteinemia, trombocitopenia e presença de metarrubrícitos. De acordo com o quadro pode-se supor que a anemia e hipoproteinemia estejam associadas à perda de sangue ativa, e a trombocitopenia à destruição. A presença de anisocitose, policromasia, metarrubricitos e aumento de RDW sugerem regeneração, entretanto não foi realizada contagem de reticulócitos. No leucograma pode-se observar uma leucocitose seguida de neutrofilia e monocitose (Figura 13), possivelmente leucocitose reativa Tendo em vista o resultado dos exames e sinais clínicos, o clínico solicitou uma aglutinação em salina, que teve resultado negativo (Figura 14).

Resultado

Exame	Valor	Unid	Min.	Max.	Referência
Hemácias	4,00	10^6/µL	5,50	8,50	
Hemoglobina	10,2	g/dL	12,00	18,00	
Hematócrito	30	(vg)%	37,00	55,00	
VCM	75,0	fL	60,00	77,00	
CHCM	34,0	%	32,00	36,00	
PT (Plasma)	5,8	g/dL	6,00	8,00	
RDW	15,8	%	12,00	15,00	
Plaquetas	7.575	/µL	160000,	430000,	
Fibrinogênio	-	mg/dL	-	-	
Metarrubrícios	06	/100	0,00	0,00	

Leucograma

Leucócitos	31,23	10³/µL	6,00	17,00	

Exame	Val.	U	Val.	U	Min.	Max.	Referência
Mielócitos	00	%	0,0	µL	0,00	0,00	
Metamielócitos	00	%	0,0	µL	0,00	0,00	
Bastonetes	00	%	0,0	µL	0,00	300,00	
Segmentados	89	%	27,8	µL	3000,0	11500,	
Linfócitos	04	%	1,2	µL	1000,0	4800,0	
Eosinófilos	01	%	0,3	µL	100,00	1250,0	
Basófilos	00	%	0,0	µL	0,00	100,00	
Monócitos	06	%	1,9	µL	150,00	1350,0	

Observações

AMOSTRA HEMODILUIDA. MODERADA ANISOCITOSE E POLICROMASIA.

Figura 13: Canino, fêmea, SRD, 4 anos e 10 meses. Resultados do primeiro hemograma realizado da paciente canino, fêmea.

Resultado

Tempo Coagulação	Aglutinação em Salina	Hematozoários	Mioglobina na Urina
-	NEG	-	-

Pesquisa de Tripsina Fecal Absorção de Gordura

Figura 14: Canino, fêmea, SRD, 4 anos e 10 meses. Resultados da primeira aglutinação em salina realizado da paciente.

5.4.2 Bioquímico

Foram solicitados os exames de rotina uréia, creatinina, ALT, FA, GGT, proteína total, albumina e globulina. Observou-se diminuição da uréia, hipoproteinemia e hipoglobulinemia (Figura 15). A diminuição de uréia, hipoproteinemia e hipoglobulinemia podem estar relacionadas à dieta hipoproteica.

Resultado

	Exame	Valor	Unid	Min.	Max.	Referência
✔	Uréia	13,8	mg/dL	21,40	59,92	
✔	Creatinina	0,50	mg/dL	0,50	1,50	
✔	ALT (TGP)	54,0	U/L	21,00	73,00	
	AST (TGO)	-	U/L	-	-	
✔	FA	55,0	U/L	20,00	156,00	
✔	GGT	5,0	U/L	1,20	6,40	
	LDH	-	U/L	-	-	
✔	Proteína Total	5,2	g/dL	5,40	7,10	
✔	Albumina	2,9	g/dL	2,60	3,30	
✔	Globulina	2,30	g/dL	2,70	4,40	

Observações

DOSAGEM DE UREIA REPETIDA.

Figura 15: Canino, fêmea, SRD, 4 anos e 10 meses. Resultados do primeiro bioquímico realizado da paciente.

5.4.3 Mielograma

Devido aos sinais clínicos, resultados laboratoriais, testes moleculares negativos para *Erlichia canis* (laudo não disponível) e solução em salina negativa, o clínico fez solicitação de mielograma. O animal foi sedado para realização do exame e a coleta foi feita no úmero. O resultado apontou uma hiperplasia megacariocítica e eritróide (Figura 16).

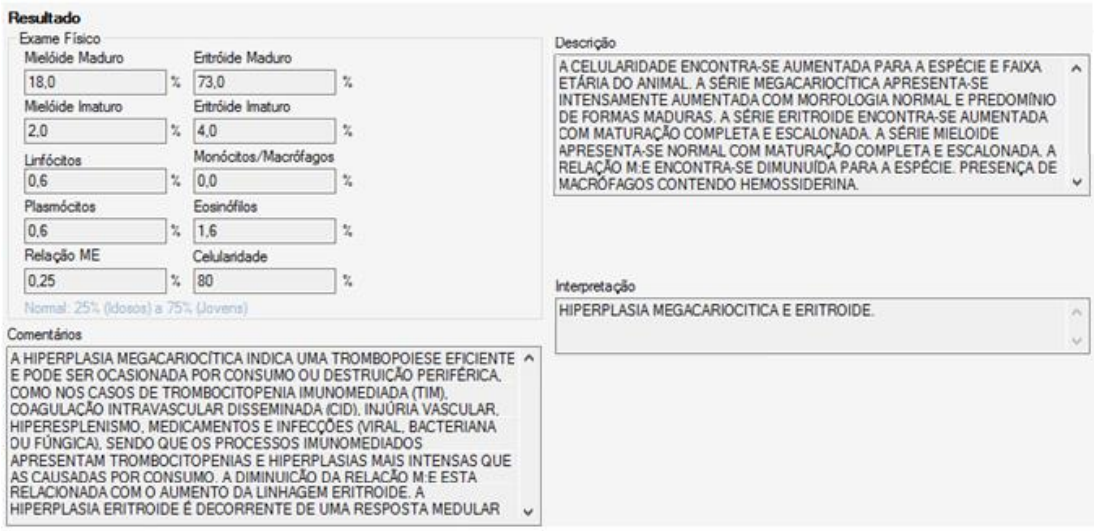

Resultado

Exame Físico

Mielóide Maduro	18,0 %	Eritróide Maduro	73,0 %
Mielóide Imaturo	2,0 %	Eritróide Imaturo	4,0 %
Linfócitos	0,6 %	Monócitos/Macrófagos	0,0 %
Plasmócitos	0,6 %	Eosinófilos	1,6 %
Relação ME	0,25 %	Celularidade	80 %

Normal: 25% (idosos) a 75% (Jovens)

Descrição

A CELULARIDADE ENCONTRA-SE AUMENTADA PARA A ESPÉCIE E FAIXA ETÁRIA DO ANIMAL. A SÉRIE MEGACARIOCÍTICA APRESENTA-SE INTENSAMENTE AUMENTADA COM MORFOLOGIA NORMAL E PREDOMÍNIO DE FORMAS MADURAS. A SÉRIE ERITROIDE ENCONTRA-SE AUMENTADA COM MATURAÇÃO COMPLETA E ESCALONADA. A SÉRIE MIELOIDE APRESENTA-SE NORMAL COM MATURAÇÃO COMPLETA E ESCALONADA. A RELAÇÃO M:E ENCONTRA-SE DIMUNUÍDA PARA A ESPÉCIE. PRESENÇA DE MACRÓFAGOS CONTENDO HEMOSSIDERINA.

Interpretação

HIPERPLASIA MEGACARIOCITICA E ERITROIDE.

Comentários

A HIPERPLASIA MEGACARIOCÍTICA INDICA UMA TROMBOPOIESE EFICIENTE E PODE SER OCASIONADA POR CONSUMO OU DESTRUIÇÃO PERIFÉRICA, COMO NOS CASOS DE TROMBOCITOPENIA IMUNOMEDIADA (TIM), COAGULAÇÃO INTRAVASCULAR DISSEMINADA (CID), INJÚRIA VASCULAR, HIPERESPLENISMO, MEDICAMENTOS E INFECÇÕES (VIRAL, BACTERIANA OU FÚNGICA), SENDO QUE OS PROCESSOS IMUNOMEDIADOS APRESENTAM TROMBOCITOPENIAS E HIPERPLASIAS MAIS INTENSAS QUE AS CAUSADAS POR CONSUMO. A DIMINUIÇÃO DA RELAÇÃO M:E ESTA RELACIONADA COM O AUMENTO DA LINHAGEM ERITROIDE. A HIPERPLASIA ERITROIDE É DECORRENTE DE UMA RESPOSTA MEDULAR

Figura 16: Canino, fêmea, SRD, 4 anos e 10 meses. Resultados do mielograma realizado da paciente.

5.4.4 Diagnóstico Presuntivo

De acordo com os sinais clínicos do paciente, o clínico suspeitou de TIM e AHIM (Síndrome de Evans), entretanto após ter feito todos os exames foi confirmada TIM. Mesmo com a confirmação da TIM o clínico fez aplicação de diaceturato de deminazeno[6] devido à anemia e a presença de carrapatos. Como o animal tinha indícios de cardiopatia, o atendente deixou agendada consulta com o setor de cardiologia e deixou agendada também a segunda dose do diaceturato de deminazeno.

5.4.5 Tratamento

O tratamento prescrito foi: fenobarbital[7], prednisolona[8], ciproeptadina[9], ceftriaxona[10], dropropizina[11] e ômega 3[12]. O fenobarbital foi prescrito para controle da epilepsia, devido às crises que animal teve no dia anterior a consulta. A prednisolona, que é um anti-inflamatório esteroide, com intuito de suprimir a resposta imune. O ciproeptadina, para amplificar a fome, pois o animal estava sem se alimentar no dia da consulta. A ceftriaxona, devido ao leucograma inflamatório que o animal apresentava e o dropropizina devido à tosse que o tutor relatou.

---

[6]Diaceturato de Deminazeno1ml a cada 20kg, SC
[7]Fenobarbital 40mg/ml, BID
[8]Prednisolona2,0mg/kg, BID
[9]Ciproeptadina 4mg/animal, BID
[10]Ceftriaxona40mg/kg, BID
[11]Dropropizina 1gota/kg, BID
[12]Ômega 3 1000mg, SID

5.5 EVOLUÇÃO

a) 5º dia de evolução

Animal retornou para reavaliação, tutor relatou secreção nasal transparente há um dia e polidipsia. No exame físico o animal apresentava linfonodos poplíteos e submandibular direito aumentados, mucosas róseas, tempo de perfusão capilar 1 segundo, frequência cardíaca 100 BPM, frequência respiratória ofegante, temperatura 38,3ºC e palpação abdominal e auscultação cardiopulmonar sem alterações. O tratamento foi mantido, porém devido aos sinais clínicos de cardiopatia, o clínico optou por iniciar anlodipino[13], até que o animal passasse por avaliação cardíaca. Para monitoração dos níveis hematimétricos foi realizado um hemograma completo. No eritrograma pode-se ver uma anemia macrocítica normocrômica e no leucograma uma neutrofilia, linfopenia, eosinopenia e monocitose. Este padrão leucocitário pode estar associado à administração de corticóide, classificado como leucograma de estresse. A amostra estava hemodiluída, o que pode causar interferência nos resultados e o plasma estava discretamente hemolisado. Havia presença de discreta anisocitose e aumento de RDW, que são indicativos de regeneração, entretanto não foi realizada contagem de reticulócitos (Figura 17). Nesta avaliação observa-se que o paciente já não apresentava mais a trombocitopenia.

[13]Anlodipino 0,1mg/kg, SID

Resultado

	Exame	Valor	Unid	Min.	Max.	Referência
✔	Hemácias	3,79	10^6/µL	5,50	8,50	
✔	Hemoglobina	9,9	g/dL	12,00	18,00	
✔	Hematócrito	30	(vg)%	37,00	55,00	
✔	VCM	79,2	fL	60,00	77,00	
✔	CHCM	33,0	%	32,00	36,00	
✔	PT (Plasma)	7,2	g/dL	6,00	8,00	
✔	RDW	20,7	%	12,00	15,00	
✔	Plaquetas	266.000	/µL	160000,	430000,	
	Fibrinogênio	-	mg/dL	-	-	
✔	Metarrubrícios	0,00	/100	0,00	0,00	

Leucograma

✔	Leucócitos	15,5	10^3/µL	6,00	17,00	

Exame	Val.	U	Val.	U	Min.	Max.	Referência
Mielócitos	00	%	0,0	µL	0,00	0,00	
Metamielócitos	00	%	0,0	µL	0,00	0,00	
Bastonetes	00	%	0,0	µL	0,00	300,00	
Segmentados	86	%	13,3	µL	3000,0	11500,	
Linfócitos	05	%	0,8	µL	1000,0	4800,0	
Eosinófilos	00	%	0,0	µL	100,00	1250,0	
Basófilos	00	%	0,0	µL	0,00	100,00	
Monócitos	09	%	1,4	µL	150,00	1350,0	

Observações

AMOSTRA HEMODILUÍDA. PLASMA DISCRETAMENTE HEMOLISADO.
PRESENÇA DE DISCRETA ANISOCITOSE.

Figura 17: Canino, fêmea, SRD, 4 anos e 10 meses. Resultados do segundo hemograma realizado da paciente.

b) 13º dia de evolução

Tutor relatou melhora parcial no quadro. O animal apresentava sonolência e cansaço fácil, as fezes estavam pastosas, porém tutor informou que havia mudado a ração recentemente. Exame físico sem alterações. Foi realizado hemograma e bioquímicos para acompanhamento do caso e o animal foi encaminhado para avaliação cardiológica. Foi finalizado o tratamento com diaceturato de deminazeno, ciproeptadina, ceftriaxona, dropropizina e ômega 3. O eritrograma apresentou uma diminuição das hemácias, que pode estar relacionada a hemodiluição da amostra e uma trombocitose, podendo estar associada ao efeito rebote da prednisolona, em decorrência dessa trombocitose o clinico prescreveu bisulfato de clopidogrel[14] que age como antiplaquetário. O leucograma mostrou uma leucocitose seguida de neutrofilia e linfopenia (Figura 18), provavelmente associado ao uso de corticóide. Nos exames bioquímicos ALT, FA e GGT apresentaram valores aumentados, indicando uma alteração hepática que pode ter sido ocasionada pelas medicações administradas unidas à hipóxia (Figura 19). Vista

[14]Clopidogrel 3mg/kg, SID

essa alteração hepática o clínico iniciou tratamento com silimarina[15], que atua como protetor hepático e fez a redução da dose da prednisolona[16].

Resultado

Exame	Valor	Unid	Min.	Max.	Referência
Hemácias	5,13	10^6/µL	5,50	8,50	
Hemoglobina	13,8	g/dL	12,00	18,00	
Hematócrito	39,0	(vg)%	37,00	55,00	
VCM	76,0	fL	60,00	77,00	
CHCM	35,4	%	32,00	36,00	
PT (Plasma)	8,0	g/dL	6,00	8,00	
RDW	14,1	%	12,00	15,00	
Plaquetas	1.493.000	/µL	160000,	430000,	
Fibrinogênio	-	mg/dL	-	-	
Metarrubrícios	0,00	/100	0,00	0,00	

Leucograma

Leucócitos	33,1	10^3/µL	6,00	17,00	

Exame	Val.	U	Val.	U	Min.	Max.	Referência
Mielócitos	00	%	0,0	µL	0,00	0,00	
Metamielócitos	00	%	0,0	µL	0,00	0,00	
Bastonetes	00	%	0,0	µL	0,00	300,00	
Segmentados	94	%	31,1	µL	3000,0	11500,	
Linfócitos	01	%	0,3	µL	1000,0	4800,0	
Eosinófilos	01	%	0,3	µL	100,00	1250,0	
Basófilos	00	%	0,0	µL	0,00	100,00	
Monócitos	04	%	1,3	µL	150,00	1350,0	

Observações

AMOSTRA HEMODILUIDA, PLASMA DISCRETAMENTE LIPEMICO.

Figura 18: Canino, fêmea, SRD, 4 anos e 10 meses. Resultados do terceiro hemograma realizado da paciente.

Resultado

Exame	Valor	Unid	Min.	Max.	Referência
Uréia	22,0	mg/dL	21,40	59,92	
Creatinina	0,73	mg/dL	0,50	1,50	
ALT (TGP)	512,0	U/L	21,00	73,00	
AST (TGO)	-	U/L	-	-	
FA	1148,0	U/L	20,00	156,00	
GGT	18,0	U/L	1,20	6,40	

Observações

DISCRETAMENTE HEMOLISADA.

Figura 19: Canino, fêmea, SRD, 4 anos e 10 meses. Resultados do segundo bioquímico realizado da paciente.

c) 23º dia de evolução

[15]Silimarina 50mg/kg
[16]Prednisolona 1,5mg/kg, BID

Animal retornou para atendimento pelo cardiologista. No atendimento foi relatado pelo tutor melhora total do quadro. No exame físico todos os parâmetros apresentavam-se normais, somente na palpação abdominal foi constatada organomegalia. A avaliação cardíaca mostrou um sopro em foco mitral I e pulmonar, então o animal foi encaminhado pelo clínico para realização de radiografia torácica, que não teve resultados muito conclusivos. Na radiografia foi indicada realização do ecocardiograma, sendo esse conclusivo para o diagnóstico, dado como insuficiência de valva mitral, pulmonar e tricúspide discretas. O clínico que realizou o atendimento no dia diminuiu a dose de prednisolona[17] sob orientação do responsável pelo caso no setor de enfermidades infecciosas. Além dos exames de imagem, o clínico solicitou hemograma completo e função hepática para avaliação do quadro. O eritrograma mostrou que a leve diminuição de hemácias e a trombocitose mantiveram-se. O leucograma indicou uma leucocitose seguida de neutrofilia e presença de monócitos ativados (Figura 20). Os níveis séricos das enzimas hepáticas mantiveram-se aumentadas (Figura 21).

Resultado

Exame	Valor	Unid	Min.	Max.	Referência
Hemácias	5,39	10^6/µL	5,50	8,50	
Hemoglobina	14,4	g/dL	12,00	18,00	
Hematócrito	41	(vg)%	37,00	55,00	
VCM	76,1	fL	60,00	77,00	
CHCM	35,1	%	32,00	36,00	
PT (Plasma)	7,2	g/dL	6,00	8,00	
RDW	13,9	%	12,00	15,00	
Plaquetas	1.109.000	/µL	160000,	430000,	
Fibrinogênio	-	mg/dL	-	-	
Metarrubrícios	0,00	/100	0,00	0,00	

Leucograma

Leucócitos	17,5	10^3/µL	6,00	17,00	

Exame	Val.	U	Val.	U	Min.	Max.	Referência
Mielócitos	00	%	0,0	µL	0,00	0,00	
Metamielócitos	00	%	0,0	µL	0,00	0,00	
Bastonetes	00	%	0,0	µL	0,00	300,00	
Segmentados	89	%	15,6	µL	3000,0	11500,	
Linfócitos	06	%	1,1	µL	1000,0	4800,0	
Eosinófilos	01	%	0,2	µL	100,00	1250,0	
Basófilos	00	%	0,0	µL	0,00	100,00	
Monócitos	04	%	0,7	µL	150,00	1350,0	

Observações

PLASMA DISCRETAMENTE HEMOLISADO. PRESENÇA DE MONÓCITOS ATIVADOS.

Figura 20: Canino, fêmea, SRD, 4 anos e 10 meses. Resultados do quarto hemograma realizado da paciente.

[17]Prednisolona 1,0mg/kg, BID

Resultado

	Exame	Valor	Unid	Min.	Max.	Referência
	Uréia	-	mg/dL	-	-	
	Creatinina	-	mg/dL	-	-	
✔	ALT (TGP)	225,0	U/L	21,00	73,00	
	AST (TGO)	-	U/L	-	-	
✔	FA	974,0	U/L	20,00	156,00	
✔	GGT	9,0	U/L	1,20	6,40	

Observações

AMOSTRA DISCRETAMENTE HEMOLISADA.

Figura 21: Canino, fêmea, SRD, 4 anos e 10 meses. Resultados do terceiro bioquímico realizado da paciente.

d) 33º dia de evolução

Animal retornou para aferir a pressão arterial sistólica, que teve valor de 170mmHg, que é considerada discretamente elevada, sendo que o valor normal varia de 110 à 120mmHg. Levando em conta o resultado, foi prescrito benazepril[18].

e) 35º dia de evolução

Retorno para acompanhamento, medicações mantidas. Tutor relatou cansaço fácil, porém melhorou, episódios de cianose e de vocalização há 15 dias, poliúria, O exame físico foi realizado e todos os parâmetros estavam dentro dos valores normais. A dose de prednisolona[19] foi novamente reduzida e exames laboratoriais foram realizados para avaliação dos níveis hematimétricos e das enzimas hepáticas. O eritrograma manteve apontando uma trombocitose, com demais parâmetros normais e o leucograma uma leucocitose seguida de neutrofilia, linfopenia e eosinopenia (Figura 22). Os níveis séricos das enzimas ALT e FA mantiveram-se aumentadas e a GGT normalizou (Figura 23).

[18] Benazepril 0,5mg/kg, SID
[19]Prednisolona0,5mg/kg, SID

Resultado

	Exame	Valor	Unid	Min.	Max.	Referência
✔	Hemácias	6,44	10^6/µL	5,50	8,50	
✔	Hemoglobina	16,0	g/dL	12,00	18,00	
✔	Hematócrito	46	(vg)%	37,00	55,00	
✔	VCM	71,4	fL	60,00	77,00	
✔	CHCM	34,8	%	32,00	36,00	
✔	PT (Plasma)	8,8	g/dL	6,00	8,00	
✔	RDW	12,5	%	12,00	15,00	
✔	Plaquetas	1.146.000	/µL	160000,	430000,	
	Fibrinogênio	-	mg/dL	-	-	
✔	Metarrubrícios	0,00	/100	0,00	0,00	

Leucograma

✔	Leucócitos	23,6	10^3/µL	6,00	17,00	

Exame	Val.	U	Val.	U	Min.	Max.	Referência
Mielócitos	00	%	0,0	µL	0,00	0,00	
Metamielócitos	00	%	0,0	µL	0,00	0,00	
Bastonetes	00	%	0,0	µL	0,00	300,00	
Segmentados	96	%	22,7	µL	3000,0	11500,	
Linfócitos	01	%	0,2	µL	1000,0	4800,0	
Eosinófilos	00	%	0,0	µL	100,00	1250,0	
Basófilos	00	%	0,0	µL	0,00	100,00	
Monócitos	03	%	0,7	µL	150,00	1350,0	

Figura 22: Canino, fêmea, SRD, 4 anos e 10 meses. Resultados do quinto hemograma realizado da paciente.

Resultado

	Exame	Valor	Unid	Min.	Max.	Referência
	Uréia	-	mg/dL	-	-	
	Creatinina	-	mg/dL	-	-	
✔	ALT (TGP)	177,0	U/L	21,00	73,00	
	AST (TGO)	-	U/L	-	-	
✔	FA	1003,0	U/L	20,00	156,00	
✔	GGT	3,0	U/L	1,20	6,40	

Observações

DISCRETAMENTE HEMOLISADO.

Figura 23: Canino, fêmea, SRD, 4 anos e 10 meses. Resultados do quarto bioquímico realizado da paciente.

f) 48º dia de evolução

Animal retornou para diminuição da dose de prednisolona[20] e repetição dos exames de sangue. Tutor relatou melhora em relação ao cansaço fácil e presença de fezes amolecidas, porém a ração havia sido trocada recentemente. No eritrograma ainda havia trombocitose e no leucograma somente linfopenia (Figura 24). No bioquímico as enzimas uréia, creatinina, ALT, FA, GGT, PT, globulina e albumina foram mensuradas, sendo que uréia e creatinina estavam baixas e FA e albumina altas (Figura 25). A diminuição da uréia pode estar rela-

[20]Prednisolona 0,5mg/kg, em dias alternados

cionada à deficiência proteica e o aumento de FA e a hiperalbuminemia devido à indução pela terapia com glicocorticoides.

Resultado

Exame	Valor	Unid	Min.	Max.	Referência
Hemácias	6,50	10⁶/µL	5,50	8,50	
Hemoglobina	16,7	g/dL	12,00	18,00	
Hematócrito	48	(vg)%	37,00	55,00	
VCM	73,8	fL	60,00	77,00	
CHCM	34,8	%	32,00	36,00	
PT (Plasma)	6,6	g/dL	6,00	8,00	
RDW	11,9	%	12,00	15,00	
Plaquetas	942.000	/µL	160000,	430000,	
Fibrinogênio	-	mg/dL	-	-	
Metarrubrícios	0,00	/100	0,00	0,00	

Leucograma

Leucócitos	11,3	10³/µL	6,00	17,00	

Exame	Val.	U	Val.	U	Min.	Max.	Referência
Mielócitos	00	%	0,0	µL	0,00	0,00	
Metamielócitos	00	%	0,0	µL	0,00	0,00	
Bastonetes	00	%	0,0	µL	0,00	300,00	
Segmentados	88	%	9,9	µL	3000,0	11500,	
Linfócitos	07	%	0,8	µL	1000,0	4800,0	
Eosinófilos	03	%	0,3	µL	100,00	1250,0	
Basófilos	00	%	0,0	µL	0,00	100,00	
Monócitos	02	%	0,2	µL	150,00	1350,0	

Observações

PLASMA DISCRETAMENTE HEMOLISADO.

Figura 24: Canino, fêmea, SRD, 4 anos e 10 meses. Resultados do sexto hemograma realizado da paciente.

Resultado

Exame	Valor	Unid	Min.	Max.	Referência
Uréia	17,6	mg/dL	21,40	59,92	
Creatinina	0,44	mg/dL	0,50	1,50	
ALT (TGP)	69,0	U/L	21,00	73,00	
AST (TGO)	-	U/L	-	-	
FA	501,0	U/L	20,00	156,00	
GGT	3,0	U/L	1,20	6,40	
LDH	-	U/L	-	-	
Proteína Total	6,3	g/dL	5,40	7,10	
Albumina	3,4	g/dL	2,60	3,30	
Globulina	2,90	g/dL	2,70	4,40	

Observações

AMOSTRA HEMOLISADA.

Figura 25: Canino, fêmea, SRD, 4 anos e 10 meses. Resultados do quinto bioquímico realizado da paciente.

5.6 REVISÃO BIBLIOGRÁFICA E DISCUSSÃO

Entre as causas de trombocitopenia estão: consumo de plaquetas, coagulação intravascular disseminada (CID), síndromes paraneoplasicas (hemangiossarcoma) vasculite e/ou outro tipo de lesão vascular (Birchard e Sherding, 2008; Baker, 2015). A trombocitopenia é

diagnosticada como imunomediada levando em consideração os achados clínicos e a resposta à terapia imunossupressora. A TIM é uma das causas mais comuns de trombocitopenia em cães, podendo essa não ter uma causa determinada (primária ou idiopática) ou ser induzida por um fator específico, sendo classificada como secundária. Geralmente a TIM está relacionada ao processo onde o sistema imune do animal produz anticorpos que se ligam diretamente ou indiretamente as suas próprias plaquetas (PSAIg), que vai resultar em destruição acelerada de plaquetas pelo sistema fagocítico mononuclear. O processo pode ser desencadeado por um sistema imune defeituoso, por plaquetas defeituosas ou por antígenos provenientes de drogas, agentes infecciosos ou neoplasias (Wikerson *et al.*, 2001; Stockam e Scott, 2011; Baker, 2015).

A TIM idiopática/primária é relativamente comum em cães e seres humanos, porém pode ocorrer em outras espécies com menos frequência. Em cães, alguns estudos apontam que pode ocorrer predisposição racial, acometendo mais cães das raças Cocker, OldEnglishSheepdog, Pastor Alemão e Poodle. A fisiopatogenia está associada com a presença de anticorpos anti-plaquetários (Birchard e Sherding, 2008; Leonel *et al.*, 2008; Scott e Jutkowitz, 2010; Stockham e Scott, 2011d). O animal do caso é uma fêmea de 4 anos, se encaixando no sexo e idade que são considerados mais predisponentes. Não há comprovação de que exista idade ou sexo predisponente, porém algumas literaturas apontam que a doença tem acometido animais com idade entre 3 meses e 17 anos, com média de 4 a 8 anos. Na maioria dos estudos, as fêmeas superaram em números os machos, sendo 2:1 a 3:1. Aqueles pacientes assintomáticos e com trombocitopenia grave, possivelmente a causa seja imunomediada e não por infecção secundária (Ferreira Neto *et al.*, 1981; Birchard e Sherding, 2008; Scott e Jutkowitz, 2010; Stockam e Scott, 2011).

Ainda, a TIM também pode ser secundária a uma doença sistêmica, por exemplo, lúpus eritematoso multissistêmico, endotoxemia ou sepse (Jo'neill *et al.*, 2010; Stockam e Scott, 2011). A patogenia das trombocitopenias associadas à infecção são quase sempre multifatoriais ou desconhecidas, sendo que podem ser causadas por reação cruzada de anticorpos, produção de autoanticorpos induzida por bactérias, exposição de antígenos ocultos na membrana plaquetária pelo organismo e ligação de anticorpos antimicro-organismo ao agente infeccioso ligado à membrana plaquetária (Jo'neill *et al.*, 2010; Stockam e Scott, 2011; Schwartz *et al.*, 2014).

Vale lembrar que algumas medicações também pode induzir a TIM, onde a exposição a essas drogas vai resultar em aumento das imunoglobulinas associadas à superfície das plaquetas (PSAIg), ocasionando uma destruição acelerada de plaquetas em virtude da produ-

ção de anticorpos dependentes ou não de drogas. Suspeita-se de TIM induzida por drogas quando o desenvolvimento ocorre poucos dias após exposição à droga e se resolve rapidamente após a sua retirada (Stockam e Scott, 2011). Acredita-se que as drogas que podem causar TIM em cães sejam: sais de ouro (auranofina, tiomalato sódico de ouro e possivelmente aurotioglicose) e sulfonamidas (Stockam e Scott, 2011).

Em cães, na maioria das vezes trombocitopenia infecciosa esta relacionada à erliquiose, acredita-se que *Erlichia Canis* cause inicialmente uma destruição de plaquetas por mecanismos imunomediados e no final da infecção ocorra aplasia de medula óssea e como consequência diminuição na produção das plaquetas. Apesar de ser bem menos comum a trombocitopenia também pode ter associação com A*naplasma Platys* (Stockam e Scott, 2011) agora explica o que ele faz. Nesse caso, o teste molecular foi negativo para *Erlichia sp.*, mas não foi realizado teste para *Anaplasma Platys*.

Segundo Birchard e Sherding (2008), os sinais clínicos mais comuns de TIM são: epistaxe, hemorragia de cavidade bucal, petéquias ou equimoses cutâneas e hematoquezia e/ou melena. Palidez de gengiva, esplenomegalia, hemorragia cutânea de mucosa ou ocular e, ocasionalmente, hipertermia, podem ser encontradas no exame físico do animal. A presença de esplenomegalia sugere a existência de um processo secundário, já a anemia sugere a presença de outra doença como causa primária (Rebar e Macwilliams, 2003; Stockham e Scott, 2011d).

O animal foi levado ao HV da UNESP/Botucatu com petéquias em local de coleta de sangue, mucosas hipocoradas e teve episódios de convulsão. Também apresentava sinais inespecíficos como secreção ocular amarela, secreção nasal serosa, cianose de língua, cansaço fácil, tosse após exercício e/ou excitação, espirrando frequentemente, anorexia e oligodipsia.

Foi relatado também que o animal teve convulsão, e de acordo com Scott e Jutkowitz (2010) a *Babesia canis* pode causar trombos, podendo ter como consequência convulsão. Neste caso não foi realizada sorologia ou teste molecular para *Babesia Canis*, não sendo descartada a TIM secundária. Como foi feita aplicação de Diaceturato de Diminazene Fenazona preventiva e logo após iniciado protocolo para TIM com glicocorticoide, dificulta a classificação de primária ou secundária.

Em casos de babesiose canina a detecção de anemia macrocitoca hipocromica regenerativa e hiperbilirrubinemia podem ser achados laboratoriais, que vai ocorrer pela destruição de eritrócitos maduros e impedindo a eritropoiese (Dias e Ferreira, 2016), essa destruição será a causa da anemia, podendo evoluir para AHIM (Stockham e Scott, 2011b). A trombocitopenia na babesiose normalmente é secundária a perda de sangue, vasculite e raramente

é imunomediada (Stockam e Scott, 2011). A trombocitopenia também pode estar associada à *Rangelia Vitalli*, pois ela vai causar intensa vasculite, ocorrendo migração de plaquetas e sequestro em baço e fígado. A trombocitopenia nesses casos pode ou não ser acompanhada de anemia por hemólise e hemorragia (Silva *et al.*, 2015).

Neste caso as diversas causas de TIM secundárias não foram investigadas a fundo, descartou-se somente *Erlichia Canis* através do teste molecular, sendo assim não se descarta TIM secundária. Acredita-se que seja TIM secundária a *Babesia Canis* ou idiopática, já que o tratamento realizado foi com diaceturato de diazoamino dibenzamidina e glicocorticoide em dose imunossupressora e o paciente teve uma resposta rápida e eficaz ao tratamento.

Em casos de trombocipenia intensa (<25000/µL) pode acontecer hemorragia agida e hipoproteinemia, sendo que o valor da proteína deve voltar ao normal em até uma semana, a menos que a hemorragia não tenha sido cessada. Essa perda aguda de sangue pode originar uma anemia, sempre devendo levar em consideração o grau de sangramento e a intensidade da anemia (Thrall, 2007). Neste caso deve-se levar em consideração também a hemodiluição da amostra, que pode mascarar os resultados.

Outro ponto a se ressaltar sobre trombocitopenia é que algumas raças como Greyhound, Akita e Shiba podem ter trombocitopenia fisiológica ou pseudotrombocitopenia. Algumas das causas trombocitopenia são: sequestro, produção diminuída, sobrevida diminuída, hemodiluição e mecanismo idiopático (Leonel *et al.*, 2008; Stockham e Scott, 2011d). Deve-se descartar também a pseudotrombocitopenia e trombocitopenia transitória, a primeira sendo decorrente da agregação plaquetária, que produz uma falsa trombocitopenia, e a segunda que será causada pelo sequestro de plaquetas pelo baço (Baltazar *et al.*, 2015). O baço é um órgão que pode armazenar cerca de 75% das plaquetas circulantes, sendo assim em condições de esplenomegalia e em casos de estresse, pode ocorrer trombocitopenia. Sempre devem ser associados os sintomas clínicos, o momento e condições da coleta do sangue e demais fatores envolvidos (Stockham e Scott, 2011d).

Para o diagnóstico indica-se a realização de hemograma completo, coagulograma, perfil bioquímico, urinálise, radiografias do tórax e ultrassonografia do abdômen. Normalmente o perfil bioquímico e o coagulograma são normais, embora os níveis de produtos da degradação da fibrina e de dímeros D possam estar discretamente aumentados decorrente da hemorragia. A ultrassonografia pode mostrar uma discreta hepatoesplenomegalia e o mielograma pode revelar aumento ou diminuição de megacariócitos e discreta plasmocitose, entretanto não é necessária coleta de medula na rotina (Scott e Jutkowitz, 2010; Stockam e Scott, 2011). Os bioquímicos de acompanhamento mostraram um aumento das enzimas hepáticas,

podendo estar relacionado à hepatomegalia, menos comum, ou a hipóxia tecidual que é muito comum em casos de doenças imunomediadas. Não há comprovação da causa exata do aumento das enzimas hepáticas, já que a ultrassonografia não foi realizada.

Existem testes plaquetários que podem ser utilizados para o diagnóstico de TIM em cães, como: exames plaquetários diretos para detectar os anticorpos presentes na superfície das plaquetas, exames indiretos para testar anticorpos presentes no plasma ou soro e teste de imunofluorescência direta para megacariocitos; porém mesmo com a existência desses testes, o diagnóstico continua sendo principalmente o de exclusão (Rebar e Macwilliams, 2003; Stockam e Scott, 2011).

Dentre as alterações laboratoriais de animais com TIM, as mais comuns são: trombocitopenia intensa; volume plaquetário médio aumentado, diminuído ou normal; anemia (em cerca de 50% dos casos); e hiperplasia megacariocitica (hipoplasia megacariocitica pode ocorrer) (Scott e Jutkowitz, 2010). Nesse caso o animal possuía uma trombocitopenia intensa, anemia discreta com moderada regeneração e mielograma indicando uma hiperplasia megacariocítica.

A trombocitopenia imunomediada estará associada a anticorpos, sendo que a classe mais comumente evolvida é a IgG. Cães com TIM podem ter números normais a aumentados de megacariócitos na medula óssea – hiperplasia megacariocítica, dado observado no caso em questão. Já, se o paciente apresentasse hipoplasia megacariocítica poderia indicar que há anticorpos ligados aos megacariócitos, que estão contribuindo para a trombopoiese ineficaz. Dentre as causas da diminuição da produção de plaquetas estão: irradiação corporal total, medicamentos, toxinas, microrganismos infecciosos, neoplasias e doenças imunomediadas. Em cadelas, também pode haver intoxicação por estrógeno. (Wikerson *et al.*, 2001; Jo'neill *et al.*, 2010; Huang *et al.*, 2012). Por este motivo, a coleta de medula óssea pode ser uma aliada importante no diagnostico diferencial.

As alterações iniciais do leucograma não estão associadas à TIM. Após o tratamento com antibiótico houve uma melhora no leucograma, porém ainda apresentava leves alterações, sendo essas devido a um leucograma de estresse, devido à administração do corticoide. Ainda, durante a evolução do caso, pode-se perceber que o animal passou de uma trombocitopenia para uma intensa trombocitose, ocorrido pelo efeito rebote do corticoide, casos assim acontecem com frequência devido à imunossupressão, como relata Stockham e Scott (2011).

A terapia de TIM é feita basicamente com medicações imunossupressoras, indica-se normalmente o uso exclusivo de prednisona ou associação de prednisona e azatioprina. A

literatura aponta que a vincristina também pode ser utilizada mesmo não sendo considerada imunossupressora, porém ela pode ter como efeito colateral o aumento da contagem de plaquetas (Baltazar *et al.*, 2015). A terapia deve ser aplicada na dose total até que a contagem de plaquetas normalize e depois deve ser feita a redução gradativa da medicação, a retirada abrupta nunca deve ser feita. A duração mínima do tratamento é de seis meses e durante esse período a contagem de plaquetas deve ser monitorada com frequência até que seus níveis estejam normalizados (Scott e Jutkowitz, 2010; Stockham e Scott, 2011c). Alguns autores sugerem que para ajudar na terapia, podem-se utilizar componentes sanguíneos para reposição, como a transfusão de plaquetas nem sempre é possível, pode ser administrado sangue total fresco (fornecendo pelo menos algumas plaquetas) ou concentrado de eritrócitos, quando necessário (Birchard e Sherding, 2008), entretanto outros autores citam o risco de destruição das plaquetas infundidas à sensibilização do paciente (Gibson e Abrams-Ogg, 2012).

No caso em questão, o clínico optou pela utilização da prednisona. Incialmente foi utilizado fenobarbital para controle das convulsões, ciproeptadina para tentar fazer que o animal se alimentasse espontaneamente, ceftriaxona devido à leucocitose e dropropizina devido à tosse. O paciente teve uma boa melhora do quadro clínico com o tratamento escolhido.

O diagnóstico é reservado até que contagem de plaquetas comece a subir e com o aumento da contagem de plaquetas, normalmente o prognostico é bom. Vários pacientes são capazes de ficar sem medicação, porém há recidivas imprevisíveis, por esse motivo exames de controle devem ser realizados de 3 a 4 vezes por tempo indeterminado (Scott e Jutkowitz, 2010).

6 DIABETES MELITO

Segundo Cunningham e Klein (2008), a ausência ou deficiência de insulina causa a denominada diabetes melito, que pode ser do tipo I ou II. O tipo I é o mais comum em cães e é causada pela destruição autoimune das células β presentes no pâncreas, levando a uma deficiência de insulina e a tendência ao desenvolvimento de cetoacidose. A cetoacidose diabética ocorrerá quando a diabetes descompensa, resultando na formação exacerbada de corpos cetônicos no fígado, acidose metabólica, desidratação grave, choque e possível óbito. A diabetes melito tipo II é mais comum em gatos. Dentre os sinais clínicos da diabetes melito estão: letargia, depressão, desidratação, perda muscular, desidratação, fraqueza, vômito, hálito cetônico, poliúria, polidipsia, entre outros. Níveis exacerbados de glicose no sangue e na urina são características laboratoriais de um animal diabético, sendo esses fatores utilizados para diagnóstico.

6.1 IDENTIFICAÇÃO DO PACIENTE

O paciente é da espécie canina, macho, 12 anos, poodle, 12,3kg, atendido no setor de clínica médica de pequenos animais do Hospital Veterinário da UNESP – Botucatu.

6.2 ANAMNESE

Tutor refere poliúria, polidipsia, polifagia e emagrecimento progressivo há cerca de 7 dias. Relata histórico de colapso de traqueia e cardiopatia. Na triagem evidenciou-se hiperglicemia (586mg/dL). Paciente não estava em jejum e fazia tratamento com enalapril[21] há 2 anos. Castrado há 4 anos e relatado que urina está com odor forte, coloração amarelo forte. A dieta composta por ração *premium* e comida caseira, vacinação desatualizada, sem informações em relação a vermífugo, vive em ambiente urbano e apresentava carrapato. Históricos anteriores de erliquiose e dermatite.

6.3 EXAME FÍSICO

O exame clínico foi realizado pelo MVR, constatando atitude normal, linfonodos submandibulares reativos, hidratação normal, mucosas oral e ocular normocoradas, tempo de

[21]Enalapril 0,5UI/kg - 6mg BID

perfusão capilar não realizado, temperatura retal 39,8ºC, frequência cardíaca 100 BPM e taquipnéia.

6.4 EXAMES COMPLEMENTARES

6.4.1 Hemograma

No eritrograma evidenciou-se “hipercromia” provavelmente associado à lipemia, hiperproteinemia e trombocitose. O leucograma estava com parâmetros normais (Figura 26).

Resultado

Exame	Valor	Unid	Min.	Max.	Referência
Hemácias	5,85	10⁶/µL	5,50	8,50	
Hemoglobina	14,8	g/dL	12,00	18,00	
Hematócrito	39	(vg)%	37,00	55,00	
VCM	66,7	fL	60,00	77,00	
CHCM	37,9	%	32,00	36,00	
PT (Plasma)	8,2	g/dL	6,00	8,00	
RDW	11,4	%	12,00	15,00	
Plaquetas	523.000	/µL	160000,	430000,	
Fibrinogênio	-	mg/dL	-	-	
Metarrubrícios	0,00	/100	0,00	0,00	

Leucograma

Leucócitos	10,3	10³/µL	6,00	17,00

Exame	Val.	U	Val.	U	Min.	Max.	Referência
Mielócitos	00	%	0,0	µL	0,00	0,00	
Metamielócitos	00	%	0,0	µL	0,00	0,00	
Bastonetes	00	%	0,0	µL	0,00	300,00	
Segmentados	69	%	7,1	µL	3000,0	11500,	
Linfócitos	17	%	1,8	µL	1000,0	4800,0	
Eosinófilos	03	%	0,3	µL	100,00	1250,0	
Basófilos	00	%	0,0	µL	0,00	100,00	
Monócitos	11	%	1,1	µL	150,00	1350,0	

Observações

PLASMA MODERADAMENTE LIPEMICO. DOSAGEM DE HEMOGLOBINA REPETIDA.

Figura 26: Canino, macho, poodle, 12 anos. Resultados do primeiro hemograma realizado do paciente.

6.4.2 Bioquímico

Foram solicitados os exames de rotina uréia, creatinina, ALT, FA, GGT, proteína total, albumina, globulina e frutosamina. Observou-se aumento dos níveis séricos de uréia e FA, hipoalbuminemia e redução dos níveis séricos de GGT (Figura 27).

Resultado

	Exame	Valor	Unid	Min.	Max.	Referência
✔	Uréia	72,0	mg/dL	21,40	59,92	
✔	Creatinina	1,3	mg/dL	0,50	1,50	
✔	ALT (TGP)	25,0	UI/L	21,00	73,00	
	AST (TGO)	-	UI/L	-	-	
✔	FA	281,0	UI/L	20,00	156,00	
✔	GGT	0,90	UI/L	1,20	6,40	
	LDH	-	UI/L	-	-	
✔	Proteína Total	6,3	g/dL	5,40	7,10	
✔	Albumina	3,4	g/dL	2,60	3,30	
✔	Globulina	2,90	g/dL	2,70	4,40	
✔	Flutosamina	320,0	umol/L	225,00	375,00	

Observações

AMOSTRA LIPÊMICA. REPETIDAS DOSAGENS DE URÉIA E FA.

Figura 27: Canino, macho, poodle, 12 anos. Resultados do primeiro bioquímico realizado do paciente.

6.4.3 Urinálise

Devido a suspeita de diabetes melito, o clínico solicitou urinálise, que teve como alterações a presença de proteinúria e glicosúria. A glicosúria se relaciona diretamente ao quadro de DM, onde os túbulos renais não conseguem reabsorver completamente a quantidade de glicose filtrada nos néfrons e acaba eliminando uma parte na urina. No exame químico havia presença de raras células da pelve, vesicais e uretrais, leucocitúria, hematúria e bacteriúria discretas. A presença de células associada a leucócitos e hemácias, pode sugerir um quadro inflamatório (possível cistite) e também pode estar relacionado ao método de coleta. Devido à presença de sedimento urinário pressupõe-se que a proteinúria seja de origem pós-renal.

Resultado

Exame Físico

Volume (mL)	Cor	Odor	Aspecto	Densidade
5,0	AM CLARO	SUI GENERIS	LIMPIDO	1,030

Exame Químico

pH	Proteínas (mg/dL)	Glicose (mg/dL)	Acetona
7,0	+	++++	NEG

Urobilinogênio	Bilirrubina	Sangue Oculto	Sais Biliares
NORMAL	NEG	NEG	NEG

Exame do Sedimento

Células de descamação (por campo de 400x)

Renais	Pelve	Vesicais	Uretrais	Vaginais	Prostáticas
AUSENTES	RARAS	RARAS	RARAS	AUSENTES	AUSENTES

Hemácias p/ campo (400x): RARAS

Leucócitos p/ campo (400x): RAROS

Hialinos	Céreos	Granulosos	Epitelial
AUSENTES	AUSENTES	AUSENTES	AUSENTES

SPTZ	Muco	Bactérias
AUSENTES	AUSENTES	RAROS

Cristais: AUSENTES

Figura 28: Canino, macho, poodle, 12 anos. Resultados da primeira urinálise realizada do paciente.

6.4.4 Diagnóstico Presuntivo

De acordo com os sinais clínicos do paciente, o resultado da urinálise e a glicemia, o clínico suspeitou DM.

6.4.5 Tratamento

O clínico prescreveu insulina NPH[22] sempre depois da refeição. Tutora foi aconselhada a trocar a ração por ração específica para diabético e retornar em uma semana para avaliar o controle da glicemia. Foi agendada ultrassonografia abdominal para avaliação das adrenais, pois o clínico estava suspeitando de hiperadrenocorticismo.

6.5 EVOLUÇÃO

a) 1º dia de evolução

Clínico marcou o retorno para aferir a glicose e passar informações ao tutor em relação à manipulação da insulina. De acordo com o tutor o animal já apresentava uma melhora

[22] NPH aplicar 3 unidades BID

no quadro de poliúria e polidipsia de 70%, porém o animal estava com apetite seletivo. Realizado exame físico e não havia alterações, mas o paciente apresentou hiperglicemia (492mg/dL).

b) 23° dia de evolução

Retornou para realização de ultrassonografia para verificar as adrenais e agendar curva glicêmica. Tutor relatou que animal se alimenta bem e não apresenta mais poliúria e polidipsia. Animal sem alterações no exame físico e glicemia em 70mg/dL. Também foi realizado hemograma e bioquímico para acompanhamento. O hemograma mostrou uma hiperproteinemia, linfopenia e eosinofilia (Figura 29). A linfopenia pode estar associada ao estresse sistêmico, que ocorre devido ao corticoide endógeno, comum em doenças crônicas e hormonais. Já no bioquímico os níveis séricos de GGT e albumina normalizaram seus valores, mas uréia e FA mantiveram-se altas, também foi observado hipertrigliceridemia e hipercolesterolemia (Figura 30). Estas alterações bioquímicas podem estar relacionadas ao estado catabólico, pois a glicemia ainda não foi controlada. A ultrassonografia indicou hepatomegalia, alteração na próstata sugestiva de cisto, abcesso ou neoformação; além de lama biliar, sedimentos urinários e rins senis.

Resultado

Exame	Valor	Unid	Min.	Max.	Referência
Hemácias	6,35	10^6/µL	5,50	8,50	
Hemoglobina	13,6	g/dL	12,00	18,00	
Hematócrito	39	(vg)%	37,00	55,00	
VCM	61,4	fL	60,00	77,00	
CHCM	34,9	%	32,00	36,00	
PT (Plasma)	8,2	g/dL	6,00	8,00	
RDW	12,8	%	12,00	15,00	
Plaquetas	407.000	/µL	160000,	430000,	
Fibrinogênio	-	mg/dL	-	-	
Metarrubrícios	0,00	/100	0,00	0,00	

Leucograma

Leucócitos	10,3	10^3/µL	6,00	17,00	

Exame	Val.	U	Val.	U	Min.	Max.	Referência
Mielócitos	00	%	0,0	µL	0,00	0,00	
Metamielócitos	00	%	0,0	µL	0,00	0,00	
Bastonetes	00	%	0,0	µL	0,00	300,00	
Segmentados	70	%	7,2	µL	3000,0	11500,	
Linfócitos	05	%	0,5	µL	1000,0	4800,0	
Eosinófilos	14	%	1,4	µL	100,00	1250,0	
Basófilos	01	%	0,1	µL	0,00	100,00	
Monócitos	10	%	1,0	µL	150,00	1350,0	

Observações

LINFOCITOS REATIVOS

Figura 29: Canino, macho, poodle, 12 anos. Resultados do segundo hemograma realizado do paciente.

Resultado

	Exame	Valor	Unid	Min.	Max.	Referência
✔	Uréia	75,4	mg/dL	21,40	59,92	
✔	Creatinina	0,97	mg/dL	0,50	1,50	
✔	ALT (TGP)	34,0	U/L	21,00	73,00	
	AST (TGO)	-	U/L	-	-	
✔	FA	274,0	U/L	20,00	156,00	
✔	GGT	2,5	U/L	1,20	6,40	
	LDH	-	U/L	-	-	
✔	Proteína Total	6,3	g/dL	5,40	7,10	
✔	Albumina	3,0	g/dL	2,60	3,30	
✔	Globulina	3,30	g/dL	2,70	4,40	
	Bilirrubina Total	-	mg/dL	-	-	
	Bilirrubina Direta	-	mg/dL	-	-	
	Bilirrubina Indireta	-	mg/dL	-	-	
	Glicose	-	mg/dL	-	-	
✔	Colesterol	478,0	mg/dL	135,00	270,00	
✔	Triglicérides	248,0	mg/dL	20,00	112,00	

Figura 30: Canino, macho, poodle, 12 anos. Resultados do segundo bioquímico realizado do paciente.

Resultado

Conclusão

CONVENCIONAL:

HEPATOMEGALIA - HEPATOPATIA (MEDICAMENTOSA?/ESTEROIDAL?) - CISTO PROSTÁTICO?/ABSCESSO?/NEOFORMAÇÃO? - LAMA BILIAR - SEDIMENTOS URINÁRIOS - RINS SENIS

Figura 31: Canino, macho, poodle, 12 anos. Resultados da primeira ultrassonografia realizada do paciente.

c) 24º dia de evolução

Retorno apenas para mensurara glicemia e comparar com aparelho comprado pelo tutor. Relatado que no dia anterior animal ficou o dia inteiro com hipoglicemia, então no presente dia tutor administrou metade da dose prescrita. Foi recomendado que o animal retornasse para realização da curva glicêmica.

d) 73° dia de evolução

Desde o dia anterior animal vinha apresentando polidipsia, na primeira hora da manhã apresentou hiperglicemia (318mg/dL). Animal foi alimentado, insulina foi aplicada e a glicemia foi para 189mg/dL, sendo isso próximo ao meio dia. Animal sem alterações no exame físico e hiperglicemia (167mg/dL). Hemograma, bioquímico e urinálise realizados para controle. O hemograma mostrou uma hiperproteinemia e trombocitose (Figura 32). No bioquímico os níveis séricos de uréia e FA mantiveram-se aumentados, também observou-se hiperproteinemia, hiperalbuminemia e hiperglobulinemia (Figura 33). Na urinálise o exame químico apontou uma proteinúria, hematúria, leucocitúria, bacteriúria e presença de raras cé-

lulas vesicais (Figura 34). As alterações permaneceram semelhantes àquelas relatadas no exame anterior, entretanto observa-se ausência de glicosúria. O resultado da urinálise pressupõe a presença de inflamação/infecção no trato urinário inferior; e a proteinúria pode ser pós-renal.

Resultado

Exame	Valor	Unid	Min.	Max.	Referência
Hemácias	7,07	10^6/µL	5,50	8,50	
Hemoglobina	15,7	g/dL	12,00	18,00	
Hematócrito	44	(vg)%	37,00	55,00	
VCM	62,2	fL	60,00	77,00	
CHCM	35,7	%	32,00	36,00	
PT (Plasma)	8,6	g/dL	6,00	8,00	
RDW	14,1	%	12,00	15,00	
Plaquetas	563.000	/µL	160000,	430000,	
Fibrinogênio	-	mg/dL	-	-	
Metarrubrícios	0,00	/100	0,00	0,00	

Leucograma

Leucócitos	10,5	10^3/µL	6,00	17,00	

Exame	Val.	U	Val.	U	Min.	Max.	Referência
Mielócitos	00	%	0,0	µL	0,00	0,00	
Metamielócitos	00	%	0,0	µL	0,00	0,00	
Bastonetes	00	%	0,0	µL	0,00	300,00	
Segmentados	76	%	8,0	µL	3000,0	11500,	
Linfócitos	12	%	1,3	µL	1000,0	4800,0	
Eosinófilos	06	%	0,6	µL	100,00	1250,0	
Basófilos	00	%	0,0	µL	0,00	100,00	
Monócitos	06	%	0,6	µL	150,00	1350,0	

Observações

PLASMA DISCRETAMENTE HEMOLISADO E LIPEMICO.

Figura 32: Canino, macho, poodle, 12 anos. Resultados do terceiro hemograma realizado do paciente.

Resultado

Exame	Valor	Unid	Min.	Max.	Referência
Uréia	83,0	mg/dL	21,40	59,92	
Creatinina	1,0	mg/dL	0,50	1,50	
ALT (TGP)	53,0	U/L	21,00	73,00	
AST (TGO)	-	U/L	-	-	
FA	260,0	U/L	20,00	156,00	
GGT	5,0	U/L	1,20	6,40	
LDH	-	U/L	-	-	
Proteína Total	9,4	g/dL	5,40	7,10	
Albumina	3,7	g/dL	2,60	3,30	
Globulina	5,70	g/dL	2,70	4,40	

Observações

AMOSTRA INTENSAMENTE LIPÊMICA.

Figura 33: Canino, macho, poodle, 12 anos. Resultados do terceiro bioquímico realizado do paciente.

Resultado

Exame Físico

Volume (mL)	Cor	Odor	Aspecto	Densidade
5	AMARELO	SUI GENERIS	LIMPIDO	1,030

Exame Químico

pH	Proteínas (mg/dL)	Glicose (mg/dL)	Acetona
8,0	++	NEG	NEG

Urobilinogênio	Bilirrubina	Sangue Oculto	Sais Biliares
NORMAL	NEG	++++	NEG

Exame do Sedimento

Células de descamação (por campo de 400x)

Renais	Pelve	Vesicais	Uretrais	Vaginais	Prostáticas
AUSENTES	AUSENTES	RARAS	AUSENTES	AUSENTES	AUSENTES

Hemácias p/ campo (400x) 1-3 Leucócitos p/ campo (400x) 1-3

Hialinos	Céreos	Granulosos	Epitelial
AUSENTES	AUSENTES	AUSENTES	AUSENTES

SPTZ	Muco	Bactérias
AUSENTES	AUSENTES	+

Cristais

AUSENTES.

Figura 34: Canino, macho, poodle, 12 anos. Resultados da segunda urinálise realizada do paciente.

e) 102° dia de evolução

Retornou para realização da curva glicêmica e hemograma, bioquímico e urinálise de controle. O hemograma não teve alterações (Figura 35). No bioquímico os níveis séricos de uréia, FA estavam aumentados e também pode-se observar hipercolesterolemia e hipertrigliceridemia (Figura 36). Na urinálise o exame químico indicou uma proteinúria e glicosúria; no exame de sedimento havia presença de células da pelve e uretrais raras, hematúria, bacteriúria e leucocitúria (Figura 37).

Resultado

	Exame	Valor	Unid	Min.	Max.	Referência
✔	Hemácias	7,18	10^6/µL	5,50	8,50	
✔	Hemoglobina	15,6	g/dL	12,00	18,00	
✔	Hematócrito	44	(vg)%	37,00	55,00	
✔	VCM	61,3	fL	60,00	77,00	
✔	CHCM	35,5	%	32,00	36,00	
✔	PT (Plasma)	7,8	g/dL	6,00	8,00	
✔	RDW	13,3	%	12,00	15,00	
✔	Plaquetas	390.000	/µL	160000,	430000,	
	Fibrinogênio	-	mg/dL	-	-	
✔	Metarrubrícios	0,00	/100	0,00	0,00	

Leucograma

✔	Leucócitos	9,1	10^3/µL	6,00	17,00

Exame	Val.	U	Val.	U	Min.	Max.	Referência
Mielócitos	00	%	0,0	µL	0,00	0,00	
Metamielócitos	00	%	0,0	µL	0,00	0,00	
Bastonetes	00	%	0,0	µL	0,00	300,00	
Segmentados	75	%	6,8	µL	3000,0	11500,	
Linfócitos	11	%	1,0	µL	1000,0	4800,0	
Eosinófilos	06	%	0,5	µL	100,00	1250,0	
Basófilos	00	%	0,0	µL	0,00	100,00	
Monócitos	08	%	0,7	µL	150,00	1350,0	

Figura 35: Canino, macho, poodle, 12 anos. Resultados do quarto hemograma realizado do paciente.

Resultado

	Exame	Valor	Unid	Min.	Max.	Referência
✔	Uréia	95,0	mg/dL	21,40	59,92	
✔	Creatinina	1,14	mg/dL	0,50	1,50	
✔	ALT (TGP)	40,0	U/L	21,00	73,00	
	AST (TGO)	-	U/L	-	-	
✔	FA	221,0	U/L	20,00	156,00	
✔	GGT	6,0	U/L	1,20	6,40	
	LDH	-	U/L	-	-	
✔	Proteína Total	5,9	g/dL	5,40	7,10	
✔	Albumina	3,0	g/dL	2,60	3,30	
✔	Globulina	2,90	g/dL	2,70	4,40	
✔	Colesterol	395,0	mg/dL	135,00	270,00	
✔	Triglicérides	270,0	mg/dL	20,00	112,00	
✔	Flutosamina	233,15	umol/L	225,00	375,00	

Observações

DOSAGENS DE COLESTEROL E TRIGLICERIDES REPETIDAS.

Figura 36: Canino, macho, poodle, 12 anos. Resultados do quarto bioquímico realizado do paciente.

Resultado

Exame Físico

Volume (mL)	Cor	Odor	Aspecto	Densidade
10,0	AMARELO	SUI GENERIS	LIMPIDO	1,034

Exame Químico

pH	Proteínas (mg/dL)	Glicose (mg/dL)	Acetona
6,5	+	++++	NEG
Urobilinogênio	**Bilimubina**	**Sangue Oculto**	**Sais Biliares**
NORMAL	NEG	NEG	NEG

Exame do Sedimento

Células de descamação (por campo de 400x)

Renais	Pelve	Vesicais	Uretrais	Vaginais	Prostáticas
AUSENTES	RARAS	AUSENTES	RARAS	AUSENTES	AUSENTES

Hemácias p/ campo (400x)	Leucócitos p/ campo (400x)
RARAS	0 - 1

Hialinos	Céreos	Granulosos	Epitelial
AUSENTES	AUSENTES	AUSENTES	AUSENTES

SPTZ	Muco	Bactérias
AUSENTES	AUSENTES	RAROS

Cristais

AUSENTES

Figura 37: Canino, macho, poodle, 12 anos. Resultados da terceira urinálise realizada do paciente.

f) 106° dia de evolução

Tutor refere um episódio de êmese, hiporexia e apatia no dia anterior, porém já havia voltado ao normal. Sem alterações no exame físico e hiperglicemia (316mg/dL). Agendado retorno para realização de ultrassonografia e realização de nova curva glicêmica para ajuste da dose de insulina. Realizado hemograma, bioquímico, urinálise e hemogasometria para acompanhamento. O hemograma mostrou uma hiperproteinemia, trombocitose e leucopenia seguida de linfopenia (Figura 38). No bioquímico havia azotemia, aumento de FA, GGT e hiperalbuminemia (Figura 39). A urinálise teve como alterações no exame químico: proteinúria, glicosúria, bilirrubinúria e; e no exame de sedimento: presença de células da pelve, vesicais, uretrais, (Figura 40). Também foi realizada hemogasometria que mostrou hiponatremia e hipocalemia (Figura 41).

Resultado

	Exame	Valor	Unid	Min.	Max.	Referência
✔	Hemácias	6,36	10^6/µL	5,50	8,50	
✔	Hemoglobina	14,6	g/dL	12,00	18,00	
✔	Hematócrito	42	(vg)%	37,00	55,00	
✔	VCM	66,0	fL	60,00	77,00	
✔	CHCM	34,8	%	32,00	36,00	
✔	PT (Plasma)	8,2	g/dL	6,00	8,00	
✔	RDW	11,0	%	12,00	15,00	
✔	Plaquetas	504.000	/µL	160000,	430000,	
	Fibrinogênio	-	mg/dL	-	-	
✔	Metarrubrícios	0,00	/100	0,00	0,00	

Leucograma

✔	Leucócitos	5,3	10³/µL	6,00	17,00	

Exame	Val.	U	Val.	U	Min.	Max.	Referência
Mielócitos	00	%	0,0	µL	0,00	0,00	
Metamielócitos	00	%	0,0	µL	0,00	0,00	
Bastonetes	00	%	0,0	µL	0,00	300,00	
Segmentados	67	%	3,6	µL	3000,0	11500,	
Linfócitos	16	%	0,8	µL	1000,0	4800,0	
Eosinófilos	06	%	0,3	µL	100,00	1250,0	
Basófilos	00	%	0,0	µL	0,00	100,00	
Monócitos	11	%	0,6	µL	150,00	1350,0	

Figura 38: Canino, macho, poodle, 12 anos. Resultados do quinto hemograma realizado do paciente.

Resultado

	Exame	Valor	Unid	Min.	Max.	Referência
✔	Uréia	158,5	mg/dL	21,40	59,92	
✔	Creatinina	1,60	mg/dL	0,50	1,50	
✔	ALT (TGP)	63,0	UI/L	21,00	73,00	
	AST (TGO)	-	UI/L	-	-	
✔	FA	459,0	UI/L	20,00	156,00	
✔	GGT	7,0	UI/L	1,20	6,40	
	LDH	-	UI/L	-	-	
✔	Proteína Total	6,6	g/dL	5,40	7,10	
✔	Albumina	3,4	g/dL	2,60	3,30	
✔	Globulina	3,20	g/dL	2,70	4,40	

Observações

DOSAGENS DE FA E GGT REPETIDAS.

Figura 39: Canino, macho, poodle, 12 anos. Resultados do quinto bioquímico realizada do paciente.

Resultado

Exame Físico

Volume (mL)	Cor	Odor	Aspecto	Densidade
7,0	AMARELO	SUI GENERIS	LIMPIDO	1.024

Exame Químico

pH	Proteínas (mg/dL)	Glicose (mg/dL)	Acetona
5,0	+	++++	NEG
Urobilinogênio	**Bilirrubina**	**Sangue Oculto**	**Sais Biliares**
NORMAL	+	+	NEG

Exame do Sedimento

Células de descamação (por campo de 400x)

Renais	Pelve	Vesicais	Uretrais	Vaginais	Prostáticas
AUSENTES	1 A 3	0 A 1	0 A 1	AUSENTES	AUSENTES

Hemácias p/ campo (400x): 1-3 — Leucócitos p/ campo (400x): 5-10

Hialinos	Céreos	Granulosos	Epitelial
AUSENTES	AUSENTES	AUSENTES	AUSENTES

SPTZ	Muco	Bactérias
AUSENTES	AUSENTES	+

Cristais: AUSENTES.

Figura 40: Canino, macho, poodle, 12 anos. Resultados da quarta urinálise realizada do paciente.

RESULTADO

HORA 09:58

pH	7,422	HCO_3 (act)	Anion Gap	Na+	139
PCO_2		BE (ecf)	Cl- 115		
PO_2		SO_2	K+ 3,40		

Figura 41: Canino, macho, poodle, 12 anos. Resultados da primeira hemogasometria realizada do paciente.

g) 132° dia de evolução

Retornou para realização da ultrassonografia, que mostrou hepatomegalia, lama biliar, alteração nos rins com presença de cistos no rim esquerdo, cistite e pancreatopatia crônica (Figura 42). Neste atendimento foi realizada mudança da dose de insulina[23].

[23]Insulina NPH 5UI BID

Resultado

Conclusão

CONVENCIONAL:

HEPATOMEGALIA. HEPATOPATIA.
LAMA BILIAR.
NEFROPATIA/RINS SENIS?. CISTOS EM RIM ESQUERDO.
CISTITE.
PACREATOPATIA CRÔNICA.

Figura 42: Canino, macho, poodle, 12 anos. Resultados da segunda ultrassonografia realizada do paciente.

h) 412° dia de evolução

Tutor relata que desde o dia anterior apresenta anorexia, apatia, poliúria, polidipsia, êmese e aquesia. Refere que tentou aplicar a insulina, porém não foi para o subcutâneo. Foi realizada glicemia na triagem e aparelho não conseguiu leitura. Vacinas e vermífugo desatualizados na presente data. Animal vem perdendo peso há duas semanas, teve episódios de regurgitação, inicio de cegueira, tosse esporádica e cansaço fácil. Está sendo administrada silimarina[24], vitamina E[25] e o tratamento com enalapril[26] foi mantido. Na consulta foi constatado que não foi feita a troca da ração, animal continuava sendo alimentado com ração *premium* e comida caseira (arroz e legumes). No exame físico constatou-se aumento do linfonodo submandibular esquerdo, abdominalgia e presença de nódulo em base de orelha esquerda e no tórax (lado esquerdo), demais parâmetros estavam normais. O clínico responsável suspeitou de cetoacidose diabética então iniciou tratamento ambulatorial com infusão continua de insulina, ranitidina[27], ondansetrona[28] e fluidoterapia NaCl 0,9%[29]. Além da suspeita de cetoacidose diabética o clínico também suspeitou de hiperadrenocorticismo, então optou pela realização do teste de estímulo com ACTH, com a finalidade de identificar se a diabetes era secundária a hiperadrenocorticismo. Durante a internação foi realizado hemograma, bioquímico e urinálise para acompanhamento e hemogasometrias até a melhora do quadro. O hemograma mostrou uma “hipercromia”, hiperproteinemia e trombocitose e no leucograma uma leucocitose seguida de neutrofilia, linfopenia e eosinopenia (Figura 43), possível leucograma de estresse. No bioquímico observou-se uremia, aumento dos níveis séricos de ALT, FA, GGT, além de hi-

[24]Silimarina BID
[25]Vitamina E SID
[26]Enalapril 6mg BID
[27]Ranitidina 3,5mg/kg SID
[28]Ondansetrona 1mg/kg BID
[29]NACL 0,9% 8ml/kg/hora

percolesterolemia, hipertrigliceridemia e hiperfosfatemia, ehiponatremia (Figura 44). Na urinálise proteinúria, glicosúria, cetonúria, leucocitúria, bacteriúria e aglomerados de células da pelve (Figura 55). As três hemogasometrias realizadas revelaram: acidose metabólica com possível alcalose compensatória, diminuição de PO_2, hipocloremia, hipercalemia e hiponatremia (Figura 46); acidose metabólica, hipocloremia e hiponatremia (Figura 47); acidose metabólica e hipocloremia (Figura 48).

Resultado

Exame	Valor	Unid	Min.	Max.	Referência
Hemácias	6,46	10^6/µL	5,50	8,50	
Hemoglobina	14,9	g/dL	12,00	18,00	
Hematócrito	40	(vg)%	37,00	55,00	
VCM	61,9	fL	60,00	77,00	
CHCM	37,3	%	32,00	36,00	
PT (Plasma)	8,6	g/dL	6,00	8,00	
RDW	13,6	%	12,00	15,00	
Plaquetas	454.500	/µL	160000,	430000,	
Fibrinogênio	-	mg/dL	-	-	
Metarrubrícios	02	/100	0,00	0,00	

Leucograma

Leucócitos	21,47	10^3/µL	6,00	17,00	

Exame	Val.	U	Val.	U	Min.	Max.	Referência
Mielócitos	00	%	0,0	µL	0,00	0,00	
Metamielócitos	00	%	0,0	µL	0,00	0,00	
Bastonetes	00	%	0,0	µL	0,00	300,00	
Segmentados	93	%	20,0	µL	3000,0	11500,	
Linfócitos	01	%	0,2	µL	1000,0	4800,0	
Eosinófilos	00	%	0,0	µL	100,00	1250,0	
Basófilos	00	%	0,0	µL	0,00	100,00	
Monócitos	06	%	1,3	µL	150,00	1350,0	

Observações

HEMATIMETRIA REPETIDA.

Figura 43: Canino, macho, poodle, 12 anos. Resultados do sexto hemograma realizado do paciente.

Resultado

	Exame	Valor	Unid	Min.	Max.	Referência
✔	Uréia	163,4	mg/dL	21,40	59,92	
✔	Creatinina	2,41	mg/dL	0,50	1,50	
✔	ALT (TGP)	108,0	UI/L	21,00	73,00	
	AST (TGO)	-	UI/L	-	-	
✔	FA	642,0	UI/L	20,00	156,00	
✔	GGT	7,0	UI/L	1,20	6,40	
	LDH	-	UI/L	-	-	
✔	Proteína Total	6,3	g/dL	5,40	7,10	
✔	Albumina	3,2	g/dL	2,60	3,30	
✔	Globulina	3,10	g/dL	2,70	4,40	
	Bilirrubina Total	-	mg/dL	-	-	
	Bilirrubina Direta	-	mg/dL	-	-	
	Bilirrubina Indireta	-	mg/dL	-	-	
	Glicose	-	mg/dL	-	-	
✔	Colesterol	478,0	mg/dL	135,00	270,00	
✔	Triglicérides	475,0	mg/dL	20,00	112,00	
	Amilase	-	UI/L	-	-	
	Lipase	-	UI/L	-	-	
	CK	-	UI/L	-	-	
✔	Cálcio	9,95	mg/dL	9,00	11,30	
✔	Fósforo	14,31	mg/dL	2,60	6,20	
	Magnésio	-	mg/dL	-	-	
✔	Sódio	112,0	mEq/L	141,10	152,30	
✔	Potássio	5,3	mEq/L	4,37	5,65	
	Cloreto	-	mEq/L	-	-	
	Flutosamina	-	umol/L	-	-	

Observações

PROTEINA PLASMÁTICA REPETIDA. DOSAGEM DE FOSFORO REPETIDA.

Figura 44: Canino, macho, poodle, 12 anos. Resultados do sexto bioquímico realizado do paciente.

Resultado

Exame Físico

Volume (mL)	Cor	Odor	Aspecto	Densidade
6,0	AM CLARO	SUI GENERIS	LIMPIDO	1,024

Exame Químico

pH	Proteínas (mg/dL)	Glicose (mg/dL)	Acetona
5,0	+	++++	+

Urobilinogênio	Bilirrubina	Sangue Oculto	Sais Biliares
NORMAL	NEG	NEG	NEG

Exame do Sedimento

Células de descamação (por campo de 400x)

Renais	Pelve	Vesicais	Uretrais	Vaginais	Prostáticas
AUSENTES	RARAS	RARAS	AUSENTES	AUSENTES	AUSENTES

Hemácias p/ campo (400x): AUSENTES

Leucócitos p/ campo (400x): 0-1

Hialinos	Céreos	Granulosos	Epitelial
AUSENTES	AUSENTES	AUSENTES	AUSENTES

SPTZ	Muco	Bactérias
AUSENTES	AUSENTES	+

Cristais

AUSENTES.

Observações

PRESENÇA DE AGLOMERADOS DE CELULAS DA PELVE.

Figura 45: Canino, macho, poodle, 12 anos. Resultados da quarta urinálise realizada do paciente.

RESULTADO							
HORA	11:50						
pH	7,274	HCO_3 (act)	16,9	Anion Gap	35,7	Na+	125
PCO_2	37,9	BE (ecf)	17,1	Cl-	78		
PO_2	48,7	SO_2	75,1	K+	6,5		

Figura 46: Canino, macho, poodle, 12 anos. Resultados da segunda hemogasometria realizada do paciente.

RESULTADO							
HORA	14:46						
pH	7,273	HCO_3 (act)	13,5	Anion Gap	42,8	Na+	138
PCO_2	30,5	BE (ecf)	-12,9	Cl-	87		
PO_2	51,2	SO_2	76,9	K+	5,07		

Figura 47: Canino, macho, poodle, 12 anos. Resultados da terceira hemogasometria realizada do paciente.

RESULTADO							
HORA	17:28						
pH	7,345	HCO_3 (act)	15,7	Anion Gap	39,9	Na+	141
PCO_2	30,0	BE (ecf)	-9,5	Cl-	90		
PO_2	52,6	SO_2	81,3	K+	4,95		

Figura 48: Canino, macho, poodle, 12 anos. Resultados da quarta hemogasometria realizada do paciente.

i) 413° dia de evolução

Animal teve êmese no dia anterior, se alimentou pouco de comida caseira e foi aplicada 3UI de insulina subcutâneo, apresentou disquesia no período da noite. Pela manhã se alimentou pouco novamente e foi aplicada insulina na mesma dose que anteriormente. Na consulta a glicemia foi aferida, porém o aparelho não conseguiu leitura, animal com abdominalgia difusa, sem demais alterações no exame físico. Durante o dia a glicose foi aferida mais duas vezes revelando hiperglicemia (1ª dosagem: 396mg/dL; 2ª dosagem: 312mg/dL). Levando em consideração os exames anteriores e resultados, o clínico chegou ao diagnóstico definitivo de cetoacidose diabética e mucocele de vesícula biliar. Durante o internamento foram utilizadas as medicações: insulina[30], fluimucil em soro, ranitidina[31] e ondansetrona[32]. Como o animal possuiu um problema hepático há algum tempo e foi diagnosticado com mucocele de vesícula biliar, foi prescrito para casa ursacol[33] que age como hepatoprotetor, anticolestático,

[30]Insulina 2,2UI/kg a 10ml/hora infusão contínua
[31]Ranitidinha 3,5mg/kg
[32]Ondansetrona 1mg/kg
[33]Ursacol 10mg/kg

hidrossolubiliza a bile, elimina cálculos e protege os hepatócitos. Também foi prescrita acetilcisteína[34] que age como mucolítico, foi reduzida a dose de insulina[35] e orientado trocar enalapril por benazepril[36].

j) 414° dia de evolução

Tutor refere que animal teve melhora do quadro, aceitou alimentação caseira, bebeu bastante água e não apresentou mais vômito. A insulina foi aplicada na dose recomendada após o animal alimentar-se. Glicemia aferida no consultório com leitura de 500mg/dL, demais parâmetros normais. Animal foi para casa e foi marcado um retorno para reavaliação, recomendado que caso o animal apresentasse êmese ou anorexia, deveria retornar antes do retorno agendado. Hemogasometria realizada observou-se: diminuição de PO_2 e aumento do HCO_3 (Figura 49).

RESULTADO

HORA	08:56						
pH	7.408	HCO_3 (act)	24.8	Anion Gap	26.3	Na+	148
PCO_2	40.9	BE (ecf)	0.6	Cl-	101		
PO_2	39.4	SO_2	67.8	K+	3.81		

Figura 49: Canino, macho, poodle, 12 anos. Resultados da quinta hemogasometria realizada do paciente.

k) 417° dia de evolução

Animal retornou e tutor informou bom estado geral. Urina e fezes sem alterações, animal ganhou peso e esta se alimentando bem (comida caseira).

6.6 REVISÃO BIBLIOGRÁFICA E DISCUSSÃO

Existem três tipos de diabetes, sendo elas: diabete melito tipo 1 ou insulino dependente, tipo 2 ou não dependente de insulina e tipo 3 ou secundária (Catchpole *et al.*, 2005; Silva e González, 2006; Catchpole *et al.*, 2008; Greco, 2008; Greco e Stabenfeldt, 2008; Nelson, 2015).O paciente do caso em questão chegou para o atendimento com poliúria, polidipsia, polifagia e emagrecimento progressivo, que são sinais característicos de diabetes. O

[34]Acetilcisteína 10mg/kg
[35]Insulina NPH 0,5UI/kg
[36] Benazepril 0,5mg/kg BID

clínico realizou a glicemia já na consulta, constatando hiperglicemia. Com os sinais clínicos e o aumento da glicose, a suspeita clínica foi prontamente a DM.

Alguns autores citam que além do fator genético que pode estar envolvido da predisposição da doença, fatores como idade, sexo e raças podem ser mais acometidos. Cães com idade entre 4 e 14 anos são mais acometidos e fêmeas são duas vezes mais acometidas que machos (Catchpole *et al.*, 2005; Nelson, 2015). As raças com risco aumentado de ter a doença são: Schnauzer Miniatura, Bichon Frise, Mini-Poodle, Samoyed e Cairn Terrier como tendo um risco aumentado da doença. Em contrapartida raças como Boxer, German Shepherd Dog e Golden Retriever, podem ter um risco menor de ter a doença (Catchpole *et al.*, 2005). Considerando os fatores de risco, o paciente se enquadrava na idade e raça, além disso, o animal também era obeso, que também é um fator predisponente.

Na diabete insulino dependente (DMID), a insulina do paciente não será suficiente para que não ocorra a produção de cetonas e isso pode ocorrer devido à secreção diminuída ou ausente. Nesses casos a administração de insulina exógena corrige o estado diabético (Silva e González, 2006; Greco, 2008; Greco e Stabenfeldt, 2008). Já, na diabete não dependente de insulina (DMNDI), a secreção de insulina é suficiente para não ocorrer cetose, porém não para impedir hiperglicemia. Neste caso a liberação insulina pode ser alta, baixa ou normal e a obesidade pode ser um fator de risco, pois causa resistência à insulina (Silva e González, 2006; Greco, 2008).

A diabete secundária ocorre devido à resistência à insulina, que pode ser causada por alguma doença primária (hiperadrenocorticismo, hiperparatireoidismo, acromegalia), terapia medicamentosa (fármacos progestágenos) ou destruição do tecido pancreático (pancreatite)(Silva e González, 2006; Greco, 2008).

A maior parte dos cães diabéticos são portadores da DMID, sendo essa caracterizada por não aumento na concentração sérica da insulina após a administração de glicose ou glucagon. Outro fator é que o controle glicêmico do paciente não responde a dieta ou ao tratamento com hipoglicemiantes orais, sendo assim tem-se a necessidade da insulina exógena para manter o controle glicêmico (Greco e Stabenfeldt, 2008; Nelson, 2015). A doença será causada pela perda de células beta, hiposinsulinemia, transporte prejudicado de glicose para as células e acelerada gliconeogênese e glicogenólise hepática (Greco, 2008; Greco e Stabenfeldt, 2008; Stockham e Scott, 2011g; Nelson, 2015).

Neste caso, como o animal apresentava resposta à administração de insulina e níveis de glicose sérica muito elevados, a diabete foi classifica como DMID, porém como nem

todas as orientações veterinárias foram seguidas, não houve controle ideal da glicose ate a ultima data de acompanhamento.

A diabetes cursa com sinais clínicos como: poliúria, polidipsia compensatória, desidratação progressiva, polifagia, início agudo de cegueira; e sinais gastrointestinais crônicos como diarreia, vômitos e anorexia, que podem ser causados por pancreatite concomitante ou neuropatia autonômica (Catchpole *et al.*, 2005; Catchpole *et al.*, 2008; Greco, 2008; Greco e Stabenfeldt, 2008; Nelson, 2015).

A polifagia e a perda de peso serão ocasionadas em decorrência do prejuízo à utilização da dextrose no centro da saciedade do hipotálamo juntamente com a perda calórica na forma de glicosúria resultam. A deficiência da insulina vai ocasionar catabolismo proteico vai favorecer a perda de peso e a atrofia muscular e os aminoácidos serão utilizados pelo fígado para promover gliconeogênese, fator esse contribuinte para hiperglicemia. Com a deficiência de insulina, o sistema lipase sensível a hormônio, normalmente suprimido pela insulina, torna-se ativo (Silva e González, 2006; Greco, 2008).

Somente quando a hiperglicemia resulta em glicosúria que vai haver desenvolvimento de poliúria e polifagia. A grande quantidade de glicose filtrada pelos néfrons não serão completamente reabsorvidas pelos túbulos renais, sendo eliminada na urina. Esta glicosúria excede uma ação osmótica, fazendo com que tenha retenção de água nos túbulos renais, causando poliúria e desidratação, e consequentemente, polidipsia (Silva e González, 2006).

Existe a possibilidade de, em determinados casos, o animal não apresentar sinais clínicos, e o tutor não notar alterações. Em tais situações, a catarata também pode não se desenvolver. Haja vista o fato de, passar despercebido as mudanças do animal, se tem um aumento exponencial de cetonemia progressiva e acidose metabólica (Catchpole *et al.*, 2008; Crivelenti *et al.*, 2009; Nelson, 2015). Neste caso o animal apresentou os sinais clássicos da DM e após mais de um ano de acompanhamento começou a apresentar início de catarata.

É comum cães diabéticos obesos, mesmo que em boas condições físicas, cães com diabetes prolongada e não tratada podem até ter perda de peso, porém raramente serão magros, a não ser que tenha alguma doença coexistente (por exemplo: insuficiência pancreática exócrina). É mais raro, mas outros sinais como pelagem escassa; pelos ressecados, quebradiços, sem brilho e descamação em consequência de hiperqueratose, podem estar presentes. Hepatomegalia também pode ser vista em animais diabéticos, ocasionada pela lipidose hepática (Silva e González, 2006; Greco e Stabenfeldt, 2008; Nelson, 2015).

Neste caso o paciente estava acima do peso; não apresentava lesões de pele, apesar de em um momento ter apresentado eosinofilia, acredita-se que ligada a ectopasitas ou endoparasitas; e no exame ultrassonográfico mostrou hepatomegalia.

O diagnostico de diabetes melito é baseado em três achados: sinais clínicos apropriados, hiperglicemia persistente após jejum e glicosúria (Greco, 2008). Deve se determinar também se existe alguma doença primária e os exames básicos realizados incluem: hemograma completo, painel de bioquímica sérica, mensuração da imunorreatividade da lipase pancreática sérica e urinálise com cultura bacteriana (Nelson, 2015). As alterações no primeiro hemograma não eram relevantes, a "hipercromia" normalmente está relacionada à interferência na dosagem de hemoglobina, neste caso podendo ser justificada pela presença de lipemia (Stockham e Scott, 2011e). Havia também hiperproteínemia e hiperalbuminemia, que são explicadas quando leva-se em consideração o catabolismo proteico. A insulina tem como uma das suas funções facilitar a entrada da glicose nas células, para ser utilizada como fonte de energia após passar por vários processos na rota metabólica. A deficiência da insulina vai fazer com que o organismo acredite que o animal não tem energia para sua manutenção e começa a fazer mobilização de gordura periférica. Ácidos graxos são liberados na circulação, porém como os ácidos graxos não são precursores diretos para gliconeogenese são utilizadas proteínas de reserva (muscular), ou seja, vai ocorrer catabolismo de gordura e catabolismo proteico. A mobilização das proteínas musculares, juntamente com a desidratação causada pela poliúria e polidipsia vai fazer com que ocorra aumento de proteínas na corrente sanguínea (Silva e González, 2006).

Uma opção bem relevante para o acompanhamento dos pacientes com DM é a mensuração de frutosamina. É uma proteína glicosilada que resultam de uma ligação independente de insulina a glicose e a uma proteína sérica. A glicosilação de proteínas séricas esta relacionada com a concentração de glicose no sangue, e quanto maior for à glicemia média durante as últimas 2 a 3 semanas, maior será a concentração de frutosamina no soro. Visto isso, entende-se que os níveis de frutosamina sérica não sofrem interferência de aumentos agudos como ocorre na hiperglicemia induzida por agitação ou estresse, mas pode ser afetada quando há hipoalbuminemia, hipertrigliceridemia, hipertireoidismo, hipotireoidismo, armazenamento prolongado à temperatura ambiente e interferência da hemoglobina livre (Greco, 2008; Nelson, 2015). Neste caso a frutosamina foi dosada uma única vez e estava com valores normais, podendo considerar-se que o animal chegou a ter níveis normais de glicose por um período.

A urinálise confirmou o diagnóstico, indicando uma intensa glucosúria. As demais alterações estão mascaradas, isso devido à urina muito diluída por causa da quantidade de liquido que esta saindo da musculatura (diurese osmótica). A glicosúria está associada à diurese osmótica, sendo então eliminados na urina sódio e potássio justificando a presença de hiponatremia e hipocalemia, reforçando o estado de hipovolemia e desidratação (Nelson, 2015).

No primeiro bioquímico evidenciou-se um aumento das enzimas, ALT, FA e diminuição do GGT, esses estando envolvidos com a proteólise muscular e ao acúmulo de corpos cetônicos devido à alta lipomobilização (Silva e González, 2006). O soro do paciente estava lipêmico e de acordo com Nelson (2015), a hepatomegalia também pode ser vista em animais diabéticos, ocasionada pela lipólise e degradação de gordura em glicerol e ácidos graxos, levando à lipidose hepática (Stockham e Scott, 2011a), o que levou hipertrigliciceridemia e hipercolesterolemia no paciente deste caso, corroborando com os achados na ultrassonografia para observou-se alteração hepática, presença de alteração na próstata, lama biliar, sedimentos urinários e rins senis. A única alteração que pode estar relacionada à patogenia de base do animal é a alteração hepática associada à infiltração gordurosa hepática/lipidose (Greco, 2008).

Reforçando os achado da ultrassonografia urinálise mantinha-se alterada, a presença de leucocitúria, hematúria, proteinúria e bacteriúria podem indicar um inicio de cistite, comum em casos de diabete descompensada e hiperadrenocorticismo, pois vai ocorrer uma predisposição a contaminação por agentes infecciosos (Silva e González, 2006).

Em relação ao tratamento dos pacientes com DM, a insulina de ser iniciada o quanto antes; e a escolha do tipo de insulina administrada é muito importante. A insulina pode ser de ação curta (insulina regular), ação intermediária (lenta, NPH) e longa (ultralenta, insulina protamina-zinco) (Greco, 2008; Nelson, 2015).

Para a administração da dose adequada de insulina e controle ideal da glicose a curva glicêmica deve ser realizada uma vez por semana durante o primeiro mês e, em seguida, quando necessário (Silva e González, 2006; Nelson, 2015).

A dieta é fundamental para o controle da diabete, sendo o objetivo principal disponibilizar calorias suficientes ao animal para manter o peso corporal ideal e corrigir o peso, minimizar a hiperglicemia pós-prandial e facilitar a absorção ideal de dextrose. Em cães, o aumento fibra na dieta melhora o controle da glicemia ao reduzir a absorção de dextrose no trato gastrointestinal, minimizar a hiperglicemia pós-prandial e controlar a obesidade. Rações específicas para diabéticos terão baixo teor de gordura e carboidratos e alto teor de fibras e

proteínas (Silva e González, 2006; Greco, 2008; Crivelenti *et al.*, 2009; Nelson, 2015). No caso em questão, o tutor foi orientado sobre a mudança da ração, porém não fez a mudança, além disso, ainda começou a fornecer comida caseira sempre que animal recusava ração, podendo esse ser um fator contribuinte para o difícil controle da diabete.

A administração de insulina deve ser sempre feita com cuidado, para evitar sobredose, que pode culminar com hipoglicemia (Greco e Stabenfeldt, 2008). Os sinais serão: nervosismo, ansiedade, vocalização, tremores musculares, ataxia e dilatação de pupilas. Em casos mais graves o animal pode se apresentar em decúbito ou em coma ou manifestar convulsões (Greco, 2008; Crivelenti *et al.*, 2009).

A prática de exercícios físicos em animais obesos vai reduzir a resistência à insulina e facilita o controle da glicemia, porém deve-se tomar cuidado com exercícios árduos, a atividade física deve ser constante (Greco, 2008; Nelson, 2015).

Dentre as complicações resultantes da diabete, está incluso: cegueira e uveíte anterior (devido à catarata), hipoglicemia, pancreatite crônica, infecções recorrentes, falta do controle glicêmico e cetoacidose diabética (CAD) (Silva e González, 2006; Catchpole *et al.*, 2008; Greco, 2008; Nelson, 2015).

A catarata diabética pode estar relacionada com a alteração nas relações osmóticas, que são resultado da redução de glicose e galactose pela enzima aldose redutase na lente, sendo elas potentes agentes hidrófilos e causam migração da água, resultando em inchaço e ruptura de fibras da lente e desenvolvimento de cataratas (Silva e González, 2006; Nelson, 2015; Ljubimov, 2017).

A CAD vai resultar na formação descontrolada de corpos cetônicos no fígado, acidose metabólica, desidratação grave, choque, podendo levar até ao óbito. Nesses casos a ausência ou diminuição de insulina vai alterar o metabolismo hepático de lipídios, de modo que ácidos graxos não-esterificados são transformados em Acetil-CoA, não sendo incorporados aos triglicerídeos. Vai ocorrer então acúmulo de Acetil-CoA no fígado, onde será convertida em ácido acetoacético, b-hdroxibutirato e acetona. A deficiência de insulina vai então resultar no acúmulo de cetonas e de ácido lático no sangue e a perda de eletrólitos e água na urina. A desidratação e o choque resultam em azotemia pré-renal e diminuição da taxa de filtração glomerular, culminando em maior acúmulo de dextrose e cetonas no sangue. Por fim, a desidratação grave pode resultar em hiperviscosidade, tromboembolia, acidose metabólica grave, disfunção renal e óbito (Silva e González, 2006; Greco, 2008; Crivelenti *et al.*, 2009; Nelson, 2015). Neste caso, o paciente entrou em CAD, que cursou com acidose metabólica,

desidratação e presença de acetona na urina; a não realização da dieta adequada e a não realização da curva glicêmica de forma adequada podem ter contribuído para a CAD.

Em casos de cetoacidose pode ocorrer hiponatremia, que é causada por aumento da excreção renal de sódio e diluição plasmática e em alguns casos pode ocorrer hipercalemia e hipocalemia (Fettman, 2007; Stockham e Scott, 2011g). A correção da acidose metabólica tende a deslocar o potássio para o meio intracelular, na troca por ions hidrogênio e a hipocalemia refrataria pode ser complicada por hipermagnesemia. O fornecimento de magnésio, juntamente com potássio, pode ser indicado a animais com hipocalemia não responsiva à administração de cloreto de potássio. Em pacientes com CAD pode ser necessária terapia com bicarbonato em casos de acidose grave (ph sanguíneo < 7,1) ou quando a concentração sérica de bicarbonato seja inferior a 12mEq/L (Silva e González, 2006; Fettman, 2007; Crivelenti *et al.*, 2009; Nelson, 2015). A hiponatremia do animal foi ocasionada pelo aumento da excreção renal de Sódio e diluição plasmática. A hiperfosfatemia ocorreu devido à diminuição da taxa de filtração glomerular, assim como explica Stockham e Scott (2011).

Os sinais clínicos comuns na CAD são: depressão, vômito, taquipnéia, desidratação, anorexia, hálito com odor de cetona, fraqueza e muitas vezes o animal apresenta-se em choque (Silva e González, 2006; Greco, 2008; Greco e Stabenfeldt, 2008; Crivelenti *et al.*, 2009; Nelson, 2015). A respiração lenta e profunda pode ser observada em animais com grave acidose metabólica (Nelson, 2015). Neste caso o paciente apresentou anorexia, apatia, êmese e perda de peso progressiva.

Em casos de CAD com sintomas leves, pode-se administrar insulina de ação rápida, por via subcutânea, três vezes por dia, ate a estabilização do quadro, a insulina deve ser ajustada em função da glicemia. A fluidoterapia e os cuidados intensivos geralmente não são necessários. Para que não ocorra hipoglicemia, deve ser fornecido alimentado, no momento de aplicação de cada dose de insulina. A glicemia, a presença de corpos cetonicos e os sintomas clínicos devem ser monitorados. Com o acompanhamento tratamento adequado, a cetose tende a normalizar em 48 a 96 horas. A cetonúria não responsiva ao tratamento é sugestiva de uma doença concomitante significativa ou de concentrações de insulina no sangue insuficientes para suprimir a lipólise e a cetogênese (Silva e González, 2006; Crivelenti *et al.*, 2009; Nelson, 2015).

Durante o internamento foram realizadas hemogasometrias, assim que os valores normalizaram o paciente recebeu alta e o tutor foi aconselhado a retornar para controle da patologia e ajuste da dose de insulina.

Outra complicação frequente em paciente com DM é a nefropatia diabética. Haverá uma doença microvascular envolvendo o capilar e arteríolas pré-capilares e se manifesta, principalmente, pelo espessamento da membrana basal capilar. Os sinais clínicos dependem da gravidade da glomeruloesclerose e da capacidade funcional do rim em excretar resíduos metabólicos, podendo haver proteinúria, sendo a albuminúria a principal. Com a progressão do quadro, a filtração glomerular torna-se prejudicada, podendo resultar em azotemia e, raramente, uremia. Com a intensa fibrose dos glomérulos, o quadro de insuficiência renal, oligúria e anúria são estabelecidos. Não há tratamento específico, o indicado é realizar controle metabólico do estado diabético, administração de enzima conversora de angiotensina (ECA) para minimizar a proteinúria e controle da hipertensão arterial sistêmica (Greco e Stabenfeldt, 2008; Nelson, 2015). No decorrer dos atendimentos, o animal passou a ter também azotemia, indicando comprometimento renal devido à contínua sobrecarga, o que explicaria também a proteinúria, neste caso a dosagem da proteína:creatinina urinária poderia contribuir para a avaliação da origem da proteína.

O prognostico vai depender da presença das doenças concomitantes e a reversão das mesmas. O tempo médio de sobrevida em cães diabéticos é de aproximadamente 3 anos a partir do momento do diagnostico (Nelson, 2015).

7 CONCLUSÃO

O melhor caminho para preparar o aluno para o exercício da profissão sem dúvida é o Estágio Curricular Supervisionado, pois este possibilita o aprendizado do trabalho em equipe e a capacidade de adaptação em outro local, totalmente diferente ao que se está adaptado. O relatório de estágio final é de suma importância, pois permite não só o conhecimento da rotina prática, bem como na discussão de casos interessantes, que nos leva ao pensamento crítico perante os assuntos relacionados à área de interesse. Isso faz com que os alunos tenham uma maior capacitação para o mercado de trabalho, além de poder conhecer a rotina e peculiaridades de outro estado. O contato com outros profissionais ajuda também a aprender de formas diferentes, ampliando ainda mais o conhecimento.

REFERÊNCIAS

ANDRADE, S. F. et al. **Anemia Hemolítica em Cães: Relato de Caso**. Colloquium Agrariae. 6**:** 50-58 p. 2010.

BAKER, D. C. Diagnóstico das anormalidades de hemostasia. In: THRALL, M. A.;WEISER, G., *et al* (Ed.). **Hematologia e Bioquímica Clínica Veterinária**. 2ª edição: Roca, 2015. cap. 16, p.169. ISBN 978-0-8138-1027-0.

BALTAZAR , F. N. et al. **Associação do sulfato de vincristina no manejo terapêutico da trombocitopenia imunomediada canina: relato de caso**. Revista de Educação Continuada em Medicina Veterinária e Zootecnia do CRMV-SP. São Paulo. 13**:** 6 – 9 p. 2015.

BIRCHARD, S. J.; SHERDING, R. G. Doenças imunomediadas sistêmicas. In: BIRCHARD, S. J. (Ed.). **Manual Saunders - Clínica de Pequenos Animais**. 3ª edição: Roca, 2008. cap. 24, p.270-276. ISBN 978-85-7241-766-2.

BRANDÃO, L. P. et al. **Anemia hemolítica imunomediada não regenerativa em um cão**. Ciência Rural. Santa Maria. 34**:** 557-561 p. 2004.

CALLAN, M. B.; APPLEMAN, E. H.; SACHAIS, B. S. Canine platelet transfusions. **J Vet Emerg Crit Care (San Antonio),** v. 19, n. 5, p. 401-15, Oct 2009. ISSN 1476-4431. Disponível em: < http://www.ncbi.nlm.nih.gov/pubmed/19821881 >.

CALLAN, M. B.; JONES, L. T.; GIGER, U. Hemolytic transfusion reactions in a dog with an alloantibody to a common antigen. **J Vet Intern Med,** v. 9, n. 4, p. 277-9, 1995 Jul-Aug 1995. ISSN 0891-6640. Disponível em: < http://www.ncbi.nlm.nih.gov/pubmed/8523326 >.

CATCHPOLE, B. et al. Canine diabetes mellitus: from phenotype to genotype. **J Small Anim Pract,** v. 49, n. 1, p. 4-10, Jan 2008. ISSN 0022-4510. Disponível em: < https://www.ncbi.nlm.nih.gov/pubmed/17617163 >.

_____. Canine diabetes mellitus: can old dogs teach us new tricks? **Diabetologia,** v. 48, n. 10, p. 1948-56, Oct 2005. ISSN 0012-186X. Disponível em: < https://www.ncbi.nlm.nih.gov/pubmed/16151773 >.

CRIVELENTI, L. Z. et al. **Cetoacidose diabética canina**. Ciência Rural. Santa Maria**:** 1-7 p. 2009.

DAVIDOW, B. Transfusion medicine in small animals. **Vet Clin North Am Small Anim Pract,** v. 43, n. 4, p. 735-56, Jul 2013. ISSN 1878-1306. Disponível em: < http://www.ncbi.nlm.nih.gov/pubmed/23747258 >.

DAY, M. J. Immune-mediated hemolytic anemia. **Vet Q,** v. 20 Suppl 1, p. S39-40, 1998. ISSN 0165-2176. Disponível em: < https://www.ncbi.nlm.nih.gov/pubmed/9651996 >.

DIAS, V. A. C. M.; FERREIRA, F. L. A. **Babesiose canina: Revisão**. Publicações em Medicina Veterinária e Zootecnia. São Bernardo do Campo - SP. 10**:** 886 -888 p. 2016.

F. MORAES, L. et al. **Avaliação das alterações hemostáticas e do risco tromboembólico em cães com AHIM1**. Pesq. Vet. Bras. 36**:** 405-411 p. 2016.

FERREIRA NETO, J. M.; VIANA, E. S.; MAGALHÃES, L. M. Bioquímica do sangue. In: FERREIRA NETO , J. M. (Ed.). **Patologia clínica veterinária**. 2ª Edição. Belo Horizonte: Gráfica Rabelo, 1981. p.131-163.

FETTMAN, M. J. Metabolismo de Fluidos e Eletrólitos. In: THRALL, M. A. (Ed.). **Hematologia e Bioquímica Clínica Veterinária**. 1ª Edição. São Paulo - SP: Roca, 2007. cap. 22, p.322-324. ISBN 978-85-7241-668-9.

FIGHERA, R. A. **Anemia hemolítica em cães e gatos**. Acta Scientiae Veterinariae. 35**:** 264-266 p. 2007.

GIBSON, G.; ABRAMS-OGG, A. Canine transfusion medicine. In: (Ed.). **BSAVA Manual of Canine and Feline Haematology and Transfusion Medicine**. 2. Gloucester, Reino Unido: BSAVA, 2012. cap. 34, p.289 - 307. (Transfusion Medicine).

GIGER, U. et al. An acute hemolytic transfusion reaction caused by dog erythrocyte antigen 1.1 incompatibility in a previously sensitized dog. **J Am Vet Med Assoc,** v. 206, n. 9, p. 1358-62, May 1995. ISSN 0003-1488. Disponível em: < http://www.ncbi.nlm.nih.gov/pubmed/7775248 >.

GOPEGUI, R. R.; FELDMAN, B. F. Plaquetas e Doença de Von Willebrand. In: ETTINGER, S. J. e FELDMAN, E. C. (Ed.). **Tratado de Medicina Interna Veterinária - Doenças do Cão e do Gato**. 5ª Edição. Rio de Janeiro - RJ: Guanabara Koogan, v.2, 2008. cap. 179, p.1915-1920. ISBN 978-85-277-0901-9.

GRECO, D. S. Diabete Melito. In: (Ed.). **Manual Saunders Clínica de Pequenos Animais**. 3ª Edição. São Paulo - SP: Roca, 2008. cap. 34, p.381-394. ISBN 978-85-7141-766-2.

GRECO, D. S.; STABENFELDT, G. H. Glândulas Endócrinas e suas Funções. In: CUNNINGHAM, J. G. e KLEIN, B. G. (Ed.). **Tratado de Fisiologia Veterinária**. 4ª Edição. Rio de Janeiro - RJ: Elsevier Editora Ltda, 2008. cap. 34, p.454-458. ISBN 978-85-352-2797-0.

HUANG, A. A.; MOORE, G. E.; SCOTT-MONCRIEFF, J. C. Idiopathic immune-mediated thrombocytopenia and recent vaccination in dogs. **J Vet Intern Med,** v. 26, n. 1, p. 142-8, 2012 Jan-Feb 2012. ISSN 1939-1676. Disponível em: < https://www.ncbi.nlm.nih.gov/pubmed/22151468 >.

JO'NEILL, E. et al. Immune-mediated thrombocytopenia associated with angiostrongylus vasorum infection in a Jack Russell terrier. **Ir Vet J,** v. 63, n. 7, p. 434-40, Jul 2010. ISSN 2046-0481. Disponível em: < https://www.ncbi.nlm.nih.gov/pubmed/21851748 >.

LEITE, J. H. A. D. C.; CARVALHO, L. C. N. D.; PEREIRA, P. M. **Anemia hemolítica imunomediada em cães – relato de três casos**. Semina: Ciências Agrárias: Universidade Estadual de Londrina. 32**:** 319-326 p. 2011.

LEONEL, R. A. B. et al. **Trombocitopenia em Animais Domésticos**. Revista Científica Eletrônica de Medicina Veterinária. Garça - SP: FAEF**:** 1-5 p. 2008.

LJUBIMOV, A. V. Diabetic complications in the cornea. **Vision Res**, Apr 2017. ISSN 1878-5646. Disponível em: < https://www.ncbi.nlm.nih.gov/pubmed/28404521 >.

MELZER, K. J. et al. A hemolytic transfusion reaction due to DEA 4 alloantibodies in a dog. **J Vet Intern Med,** v. 17, n. 6, p. 931-3, 2003 Nov-Dec 2003. ISSN 0891-6640. Disponível em: < http://www.ncbi.nlm.nih.gov/pubmed/14658734 >.

MORAES, L. F.; TAKAHIRA, R. K. **Avaliação dos Distúrbios Hemostáticos e dos Diferentes Marcadores Prognósticos Clínico-Laboratoriais em Cães com Anemia Hemolítica Imuno-Mediada**. Veterinária e Zootecnia. 20(1)**:** 10 - 19 p. 2013.

NELSON, R. W. Distúrbios Endócrinos In: NELSON, R. W. C., GUILLERMO C. (Ed.). **Medicina Interna de Pequenos Animais**. 5ª Edição: Elsevier, 2015. cap. 52, p.708-798; 808-812. ISBN 978-85-3527906-1.

PIEK, C. J. Canine idiopathic immune-mediated haemolytic anaemia: a review with recommendations for future research. **Vet Q,** v. 31, n. 3, p. 129-41, Sep 2011. ISSN 1875-5941. Disponível em: < https://www.ncbi.nlm.nih.gov/pubmed/22029883 >.

REBAR, A. H.; MACWILLIAMS, P. S. **Guia de Hematologia para Cães e Gatos**. 1ª edição. 2003. ISBN 978-8572414418.

SCHWARTZ, D. et al. Platelet volume and plateletcrit in dogs with presumed primary immune-mediated thrombocytopenia. **J Vet Intern Med,** v. 28, n. 5, p. 1575-9, 2014 Sep-Oct 2014. ISSN 1939-1676. Disponível em: < https://www.ncbi.nlm.nih.gov/pubmed/25056453 >.

SCOTT, M. I. A.; JUTKOWITZ, L. A. Immune- Mediated Thrombocytopenia. In: WEISS, D. J. e WARDROP, K. J. (Ed.). **Schalm's Veterinary Hematology**. 6ª edição: John Wiley & Sons, 2011, 2010. cap. 78, p.586-594. ISBN 978-0-8138-1798-9

SILVA, L. N. E. C. et al. **Rangeliose em cão doméstico (Canis lúpus familiaris): uma doença emergente**. Revista de Educação Continuada em Medicina Veterinária e Zootecnia do CRMV-SP. São Paulo. 13**:** 52 p. 2015.

SILVA, S. C.; GONZÁLEZ, F. H. D. Bioquímica Clínica dos Lipídios. In: EDITORA, U. (Ed.). **Introdução à bioquímica clínica veterinária**. 2ª, 2006. cap. 4, p.145. (Transtornos do metabolismo dos lipídios). ISBN 85-7025-875-5.

STOCKAM, S. T. L.; SCOTT, M. A. Plaquetas. In: KOOGAN, G. (Ed.). **Fundamentos de patologia clínica veterinária**. 2, 2011. cap. 4, p.200-202. ISBN 978-85-277-1740-3.

STOCKHAM, S. L.; SCOTT, M. A. Enzimas. In: (Ed.). **Fundamentos de Patologia Clínica Veterinária**. 2ª Edição. Rio de Janeiro - RJ: Guanabara Koogan, 2011a. cap. 12, p.558-559. ISBN 978-85-277-1740-3.

_____. Eritrócitos. In: (Ed.). **Fundamentos de patologia clínica veterinária**. 2ª edição. Rio de Janeiro - RJ: Guanabara Koogan, 2011b. cap. 4, p.147-185. ISBN 978-85-277-1740-3.

_____. Plaquetas. In: (Ed.). **Fundamentos de patologia clínica veterinária**. 2ª edição: Guanabara Koogan, 2011c. cap. 4, p.187-212. ISBN 978-85-277-1740-3.

_____. Plaquetas. In: (Ed.). **Fundamento de Patologia Clínica Veterinária**. 2ª Edição. Rio de Janeiro - RJ: Guanabara Koogan, 2011d. cap. 4, p.196-206. ISBN 978-85-277-1740-3.

_____. Proteínas. In: (Ed.). **Fundamentos de Patologia Clínica Veterinária**. 2ª. Rio de Janeiro: Guanabara Koogan Ltda., 2011e. cap. 7, p.328-329. ISBN 978-85-277-1740-3.

_____. Proteínas. In: (Ed.). **Fundamentos de Patologia Clínica Veterinária**. 2ª Edição. Rio de Janeiro - RJ: Guanabara koogan, 2011f. cap. 7, p.312-314. ISBN 978-85-277-1740-3.

_____. Sistema Urinário. In: (Ed.). **Fundamentos de Patologia Clínica Veterinária**. 2ª Edição. Rio de Janeiro - RJ: Guanabara Koogan, 2011g. cap. 8, p.374. ISBN 978-85-277-1740-3.

THRALL, M. A. Anemia Regenerativa. In: THRALL, M. A.;BAKER, D. C., *et al* (Ed.). **Hematologia e Bioquímica Clínica Veterinária**. 1ª Edição. São Paulo - SP: Roca LTDA., 2007. cap. 8, p.89-91. ISBN 978-85-7241-668-9.

_____. Anemia Regenerativa. In: THRALL, M. A. W., GLADE ALLISON, ROBIN W. CAMPBELL, TERRY W. (Ed.). **Hematologia e bioquímica clínica veterinária**. 2ª edição. Rio de Janeiro: Roca, 2015. cap. 8, p.77-80. ISBN 978-85-412-0440-8.

WIKERSON, M. J. et al. **Platelet size, platelet surface-associated IgG, and reticulated in dogs with Immune-Mediated Thrombocytopenia Platelet Size, Platelet Surf ace-Associated IgG, and Reticulated Platelets in Dogs with Immune-Mediated Thromboc ytopenia**. Veterinay Clinical Pathology. 30**:** 141-149 p. 2001.