CENTRO UNIVERSITÁRIO SOCIESC DE BLUMENAU

CURSO DE GRADUAÇÃO EM ODONTOLOGIA

JANAINA PENNA VIEIRA, MATHEUS DIAS DE MIRANDA E MILENA SCHÜTZ

A RELAÇÃO ENTRE CIRURGIA ORTOGNÁTICA E DISFUNÇÃO TEMPOROMANDIBULAR: UMA REVISÃO DE LITERATURA

Blumenau

2023

JANAINA PENNA VIEIRA, MATHEUS DIAS DE MIRANDA E MILENA SCHÜTZ

A RELAÇÃO ENTRE CIRURGIA ORTOGNÁTICA E DISFUNÇÃO TEMPOROMANDIBULAR: UMA REVISÃO DE LITERATURA

Trabalho de Conclusão de Curso apresentado a Centro Universitário SOCIESC de Blumenau, como requisito parcial para obtenção do título de Bacharel (a) em Odontologia.

Orientador: Prof. Dr. Luciano Serpe

Blumenau

2023

JANAINA PENNA VIEIRA, MATHEUS DIAS DE MIRANDA E MILENA SCHÜTZ

A RELAÇÃO ENTRE CIRURGIA ORTOGNÁTICA E DISFUNÇÃO TEMPOROMANDIBULAR: UMA REVISÃO DE LITERATURA

Trabalho de Conclusão de Curso apresentado a Centro Universitário SOCIESC de Blumenau, como requisito parcial para obtenção do título de Bacharel (a) em Odontologia.

Blumenau, 05 de Dezembro de 2023

BANCA EXAMINADORA

_____

Prof. Dr. Luciano Serpe

Centro Universitário SOCIESC de Blumenau

_____

Prof. Me. Cláudia Schappo

Centro Universitário SOCIESC de Blumenau

_____

Prof. Me. Bruno Aleixo Venturi

À nossa família, pelo amor incondicional e apoio constante,aos professores, pela orientação e conhecimento compartilhado, e a todos que contribuíram para a nossa jornada acadêmica. Dedicamos á vocês, que foram parte fundamental para nosso percurso até aqui.

AGRADECIMENTOS

Agradecemos imensamente aos nossos familiares e amigos que nos apoiaram ao longo desta jornada acadêmica. Expressamos nossa gratidão especial ao professor Dr. Luciano Serpe pela orientação inestimável e dedicação ao nosso grupo de TCC.

Além disso, estendemos nossos sinceros agradecimentos ao centro universitário Unisociesc, que nos proporcionou um ambiente de aprendizado e crescimento. Reconhecemos que este trabalho não teria sido possível sem o apoio de todos os envolvidos. A todos, muito obrigado.

“Todos os nossos sonhos podem se tornar realidade se tivermos a coragem de persegui-los.”

(WALT DISNEY)

RESUMO

Este trabalho foi desenvolvido no intuito de investigar a relação entre a cirurgia ortognática e a disfunção temporomandibular (DTM). Este estudo faz uma revisão de literatura que abrange anatomia e função da articulação temporomandibular (ATM), avaliação pré-cirúrgica a ATM e procedimento cirúrgico, destacando as osteotomias sagital bilateral do ramo mandibular e Le Fort I.

A discussão busca examinar a controvérsia sobre os efeitos da cirurgia ortognática nas DTMs presentes na literatura, destacando os estudos que apresentam uma melhora nos sintomas após o procedimento. Complicações como a reabsorção condilar idiopática é brevemente abordada, com ênfase na avaliação pré-cirúrgica.

Conclui-se com este estudo que a cirurgia ortognática, embora não esteja indicada como tratamento direto das DTMs, em grande parte dos casos apresenta uma melhora nos sintomas. Porém, alguns pacientes podem não apresentar melhora ou, em casos raros, pode haver o agravo dos sintomas, exigindo uma abordagem conservadora ou cirúrgica. Este estudo também destaca a necessidade de pesquisas bem controladas para esclarecer melhor a relação entre cirurgia ortognática e DTMs.

Palavras-chave: Articulação temporomandibular; disfunção temporomandibular; cirurgia ortognática; deformidade dento-facial.

ABSTRACT

This study was developed with the aim of investigating the relationship between orthognathic surgery and temporomandibular dysfunction (TMD). This research conducts a literature review covering the anatomy and function of the temporomandibular joint (TMJ), pre-surgical assessment of the TMJ, and the surgical procedure, highlighting bilateral sagittal ramus osteotomies and Le Fort I procedures.

The discussion aims to examine the controversy surrounding the effects of orthognathic surgery on TMDs present in the literature, emphasizing studies that show an improvement in symptoms after the procedure. Complications such as idiopathic condylar resorption are briefly addressed, with an emphasis on pre-surgical assessment.

This study concludes that while orthognathic surgery is not indicated as a direct treatment for TMDs, in a significant number of cases, there is an improvement in symptoms. However, some patients may not show improvement, or in rare cases, symptoms may worsen, necessitating a conservative or surgical approach. This study also highlights the need for well-controlled research to better clarify the relationship between orthognathic surgery and TMDs.

Keywords: Temporomandibular joint; temporomandibular dysfunction; orthognathic surgery; dento-facial deformity.

LISTA DE ILUSTRAÇÕES

Fluxograma 1 — Fluxograma e algoritmo de tratamento para pacientes com deformidade dento-facial e sintomas de DTM. 18

LISTA DE ABREVIATURAS E SIGLAS

AINEs	Anti-inflamatórios não esteroidais
ATM	Articulação temporomandibular
DTM	Disfunção temporomandibular
RM	Ressonância magnética
TC	Tomografia computadorizada

SUMÁRIO

1 INTRODUÇÃO 11

2 REVISÃO DE LITERATURA 13

2.1 ANATOMIA E FUNÇÃO DA ATM.....13

2.1.1 Componentes musculares.....13

2.1.2 Fossa glenóide.....14

2.1.3 Côndilo.....14

2.1.4 Disco articular.....14

2.1.5 Coxim retrodiscal.....14

2.1.6 Cápsula articular.....14

2.1.7 Líquido sinovial.....15

2.1.8 Ligamento lateral 15

2.2 AVALIAÇÃO PRÉ-CIÚRGICA DA ATM.....15

2.2.1 Anamnese.....15

2.2.2 Exame Físico.....16

2.2.3 Exame radiológico.....16

2.2.4 Exame laboratorial.....16

2.3 PRINCIPAIS DISFUNÇÕES TEMPOROMANDIBULARES.....18

2.4 PROCEDIMENTO CIRÚRGICO.....19

2.4.1 Pré-cirúrgico.....19

2.4.2 Trans-cirúrgico.....20

2.4.3 Pós-cirúrgico.....21

2.5 COMPLICAÇÕES E RISCOS.....22

3 DISCUSSÃO.....24

4 CONCLUSÃO.....27

REFERÊNCIAS.....28

1. INTRODUÇÃO

Segundo Hupp, Ellis e Tucker et al., (2015), há vários fatores que contribuem para o surgimento das deformidades dento-faciais, sendo eles:hereditariedade, complicações pré-natais,condições sistêmicas do paciente, traumatismos e condições ambientais.

A correção das maloclusões dentárias podem ser feitas através de tratamentos ortopédicos ainda na infância como o tratamento ortopédico transversal, tratamento ortopédico anteroposterior classe II, tratamento ortopédico anteroposterior classe III e tratamento ortopédico vertical (PETERSON; MILORO, 2016). Caso os tratamentos citados não apresentem o resultado esperado ou não sejam realizados, a próxima opção é a cirurgia ortognática.

A cirurgia ortognática foi performada pela primeira vez a cerca de 176 anos nos Estados Unidos pelo cirurgião Simon P. Hullien (1810-1857) em uma jovem de 20 anos que apresentava um quadro de deformidade mandibular. (SANTOS,2023).

Em 1901, Dr.René Le Fort publicou um trabalho denominado de “Estudo Experimental das Fraturas Maxilares” que buscava provar que as fraturas maxilares não possuíam ligação com as fraturas de base de crânio. Os estudos foram feitos com cadáveres e cabeças decaptadas, focando em contusões e compressões. Ao final de seu estudo, René descobriu que os espécimes sofriam uma separação nas suturas ao invés de sofrer fraturas ósseas. Concluiu também que as fraturas de terço médio da face não tem ligação com fraturas de base de crânio. (NOFFZE; TUBBS, et al., 2011).

Assim ficaram mundialmente conhecidas as fraturas Le Fort I, Le Fort II e Le Fort III. Sendo a Le fort I a única utilizada na cirurgia ortognática.

Quando falamos sobre cirurgia ortognática existem duas osteotomias que podem ser realizadas para promover uma oclusão classe I ao paciente, a Le Fort I e

a sagital bilateral do ramo mandibular, podendo também em alguns casos ser realizada a mentoplastia (ARTIGOSO, 2022).

A osteotomia Le Fort I por si só não possui correlação direta com a ATM, sendo assim, os efeitos dessa osteotomia nos movimentos mandibulares e DTMs são mínimos (JUNG et al., 2015).

A osteotomia sagital bilateral do ramo mandibular por outro lado, por ser realizada na mandíbula, tem repercussão direta na ATM, visto que a execução da técnica requer um reposicionamento dos côndilos, podendo gerar DTMs ou piorar casos de DTMs pré-existentes caso realizada de forma errônea. (JUNG *et al.*, 2015).

Assim como as demais articulações presentes no corpo humano, a articulação temporomandibular desempenha a função de junção e movimentação entre dois ossos, neste caso da mandíbula e do osso temporal. É importante lembrarmos que a ATM além de desempenhar sua função anatômica, ela também faz parte de todo um sistema estomatognático responsável pela mastigação, deglutição, comunicação e respiração (LAGE, 2010).

As disfunções temporomandibulares (DTMs) são um grupo de alterações patológicas que acometem a articulação temporomandibular. São classificadas em dois subgrupos, as DTMs de origem articular e as de origem muscular. A etiologia das DTMs é multifatorial,podendo estar relacionada com fatores estruturais,oclusais, neuromusculares,psicológicos,hábitos parafuncionais e lesões traumáticas ou degenerativas (DONNARUMMA *et al.*, 2010).

O objetivo deste trabalho é investigar a relação entre a cirurgia ortognática para a correção de deformidades dento-faciais com a disfunção temporomandibular, avaliando agravos ou melhoras em DTMs prévias a cirurgia e o surgimento de novas DTMs após a cirurgia. As bases de dados utilizadas foram o PubMed e Google Scholar, sendo o intervalo de tempo entre as publicações de 2010 a 2022.

2. REVISÃO DE LITERATURA

2.1. ANATOMIA E FUNÇÃO DA ATM

Em termos de movimentação a ATM realiza dois tipos de movimentos, o de dobradiça em um plano e o de deslize, sendo assim uma articulação classificada como ginglemoidal e artroidal, denominando-se gínglimo-artroidal. (LAGE, 2010).

Anatomicamente, o côndilo mandibular e a fossa glenoide fazem parte das superfícies ósseas que compõem a ATM e a parte mole é composta pela cartilagem articular, o disco articular, a membrana sinovial, a cápsula articular e os ligamentos da ATM. Sendo classificada como uma articulação sinovial biaxial músculos da mastigação (LAGE, 2010).

2.1.1. Componentes musculares

Há quatro pares de músculos que desempenham a função da mastigação, são eles: os pterigóideos lateral e medial, temporal e masseter.O músculo digástrico também faz parte da função articular da mandíbula.

O músculo masseter é responsável pela elevação da mandíbula junto com o músculo temporal que também auxilia nos movimentos de lateralidade e de retrusão. Já o pterigóideo lateral pode ser dividido em dois musculos diferentes, o pterigóideo lateral inferior e o pterigóideo lateral superior. O músculo pterigóideo lateral inferior é responsável pela função de abaixamento da mandíbula, lateralidade, protrusão e por trazer o disco articular para frente, enquanto o músculo pterigóideo lateral superior age em conjunto com os músculos responsáveis pela elevação da mandíbula, além de auxiliar na movimentação do disco articular e dos ligamentos discais. O músculo pterigóideo medial e o músculo digástrico tem a função de auxiliar no movimento de abertura e fechamento da mandíbula (LAGE, 2010).

2.1.2. Fossa Glenóide

A fossa glenóide é uma escavação localizada na parte escamosa do osso temporal, aonde o côndilo articula-se (DOS SANTOS, 2010).

Com a mandíbula fechada, o disco articular e o côndilo permanecem inertes na fossa glenóide, a medida que se inicia o movimento de abertura da mandíbula, o côndilo mandibular rotaciona em seu próprio eixo até que na fase terminal da abertura ele desliza para frente em direção ao tubérculo articular junto com o disco articular (PEREIRA, 2013).

2.1.3. Côndilo

O côndilo é composto por uma saliência robusta que se articula com a fossa glenóide é uma região estreita logo abaixo que se denomina colo da mandíbula, onde se inserem o ligamento lateral e a capsula articular (DOS SANTOS, 2010).

2.1.4. Disco articular

O disco articular é um é uma placa fibrocartilaginosa que fica situada entre a fossa glenóide e o côndilo e é revestida pela cápsula articular. Ele se prende apenas no côndilo por meio de ligamentos que se inserem na parte medial e lateral da cabeça da mandíbula (DOS SANTOS, 2010).

2.1.5. Coxim retrodiscal

É uma região bem vascularizada responsável pela ligação do disco articular com a cápsula articular (DOS SANTOS, 2010).

2.1.6. Cápsula articular

A capsula articular é um par de membranas que recobrem toda a ATM, se inserindo nas bordas da fossa glenóide e no colo condilar. A membrana externa (membrana fibrosa) é responsável por dar resistência e por servir de local de inserção para o ligamento lateral. Já a membrana interna (membrana sinovial) tem a fução de

produzir o líquido sinovial e se estende acima e abaixo do coxim retrodiscal, revestindo todo o compartimento supra e infradiscal (DOS SANTOS, 2010).

2.1.7. Líquido sinovial

O líquido sinovial, é produzido pela membrana sinovial que recobre o coxim retrodiscal. Composto por glicose, pequenas quantidades de proteínas e ácido hialurônico, ele tem a função de nutrir e lubrificar a ATM, a fim de diminuir fricção e erosão (DOS SANTOS, 2010).

2.1.8. Ligamento lateral

Sendo o único ligamento verdadeiro da ATM, o ligamento lateral ou temporomandibular recobre toda a face lateral do côndilo se inserindo em seu colo. Sua função é limitar os movimentos de retrusão da mandíbula (DOS SANTOS, 2010).

A função primordial da articulação temporomandibular, assim como as demais articulações do corpo humano, é fornecer uma movimentação sem fricção e atrito entre dois ossos. Possibilitando assim o pleno funcionamento da função mastigatória.

2.2. AVALIAÇÃO PRÉ-CIRÚRGICA DA ATM

A avaliação pré-cirúrgica da ATM deve conter desde a anamnese do paciente, até exames complementares, trazendo mais segurança de um tratamento bem-sucedido para o profissional e para o paciente.

2.2.1. Anamnese

Em uma primeira consulta, deve-se aplicar um questionário completo acerca dos sintomas que o paciente apresenta. A queixa principal, localização, tempo, fatores agravantes ou de alívio, condições de ocorrência, etc. são os pontos-chave da anamnese para detecção de uma disfunção temporomandibular (NALE, 2014).

2.2.2. Exame Físico

No exame físico, mede-se a abertura total da boca do paciente, seguido da abertura máxima entre incisivos sem dor. Se houver dor durante o exame, deve-se anotar a localização para estabelecer a origem. A palpação da articulação também é útil para detecção de dor intracapsular e para estabelecer a translação do côndilo durante a abertura bucal (NALE, 2014).

A musculatura mastigatória também deve ser avaliada. Faz-se a palpação dos músculos mastigatórios individualmente anotando qualquer sinal de dor, espasmos ou fasciculação (NALE, 2014).

Um exame muito utilizado para a detecção da origem da desordem temporomandibular é feito utilizando um palito de madeira. Posiciona-se o palito na boca do paciente pedindo para que ele o morda com os dentes posteriores, em seguida é feita uma pressão para baixo na ponta externa do palito. Dor em região ipsilateral ao palito indica desordem muscular, enquanto dor em região contralateral ao palito indica desordem articular (NALE, 2014)

2.2.3. Exame Radiológico

A radiografia panorâmica é utilizada para observar a posição condilar na fossa glenóide e o processo coronóide (NALE, 2014).

Para a visualização mais detalhada e tridimensional dos ossos envolvidos na articulação temporomandibular, assim como qualquer desordem, patologia ou assimetria óssea, é requisitada a tomografia computadorizada. Contudo, a tomografia e a radiografia panorâmica não são capazes de visualizar o disco articular (NALE, 2014).

Para a visualização do tecido mole da articulação, utiliza-se a ressonância magnética, considerada padrão ouro para a avaliação da articulação temporomandibular (NALE, 2014).

2.2.4. Exame Laboratorial

Os exames laboratoriais são solicitados para avaliação de qualquer sinal de processo patogênico sistêmico do paciente, tais como fatores reumatoides e processos inflamatórios (NALE, 2014).

Caso alguma desordem sistêmica seja detectada, o paciente deve receber o tratamento apropriado, orientação, fisioterapia, exercícios e medicação são os tratamentos de primeira escolha. Em situações onde o paciente não mostra melhora nos sintomas da DTM, uma abordagem menos conservadora deve ser adotada, como injeção de botox, artrocentese, artroscopia e até artroplasti (NALE, 2014).

Se o paciente não responder às intervenções, não há motivo para crer que haverá melhora da DTM com a cirurgia ortognática (NALE, 2014).

O fluxograma a seguir sugere uma sequência de tratamento dos sintomas da DTM em pacientes com deformidade dento-facial, levando em consideração a sintomatologia sugestiva de cada tipo de desordem da articulação temporomandibular para que seja feito o correto diagnóstico e posteriormente a correção cirúrgica ou conservadora.

Fluxograma 1 — Fluxograma e algoritmo de tratamento para pacientes com deformidade dento-facial e sintomas de DTM.

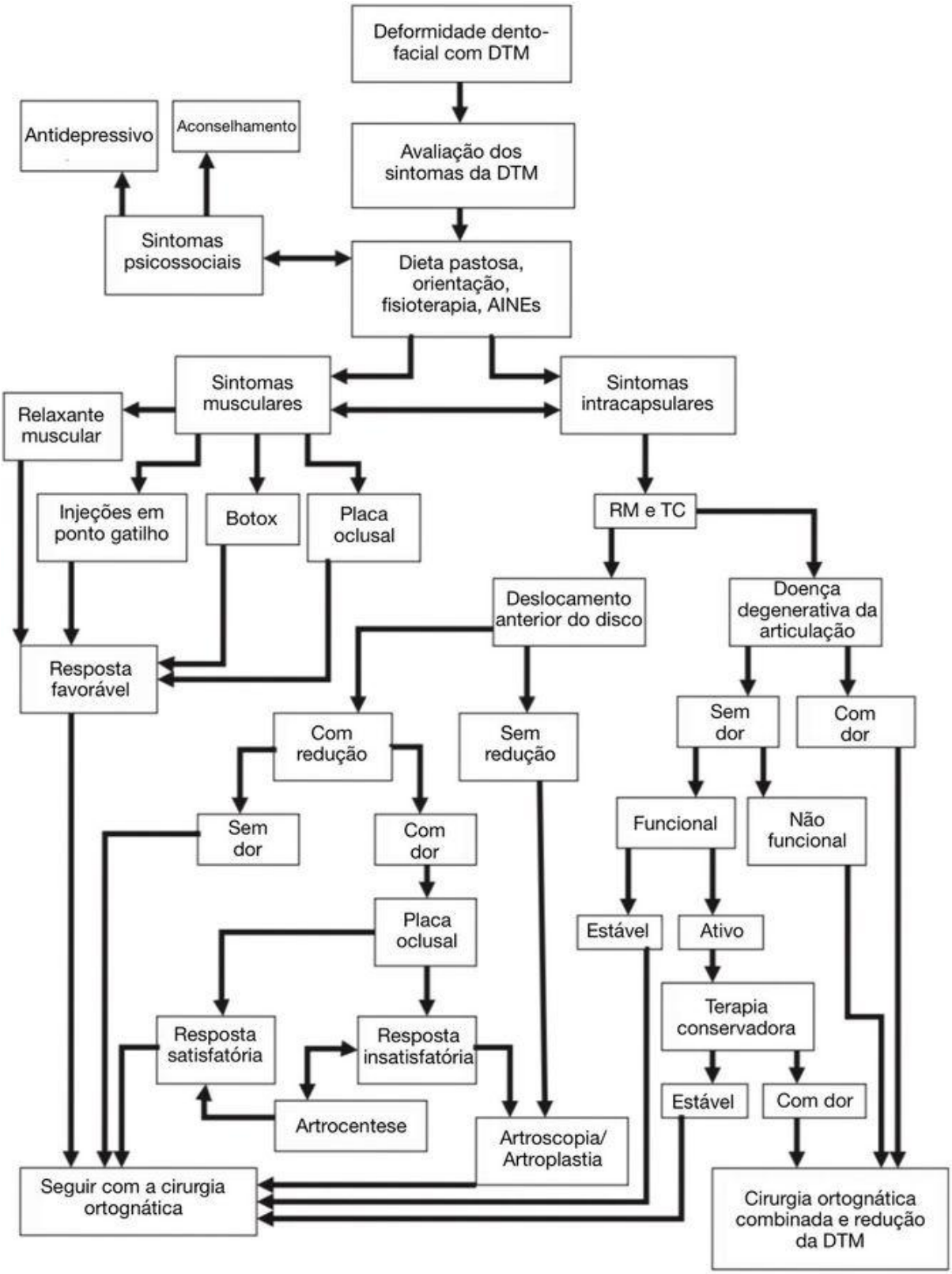

Fonte: Adaptado de Nale (2014, p. 4).

Uma etapa fundamental é durante o processo de avaliação da DTM, é a avaliação da necessidade do paciente em ter um tratamento adicional, com outras especialidades médicas. Muitos casos o uso de antidepressivos ou acompanhamento da condição psicológica são necessários. Depois é necessário avaliar os sintomas entre musculares e/ou intracapsulares. Cada processo terá um tratamento específico, e a cirurgia ortognática não faz parte da resolução inicial do problema, sendo resguardada após os tratamentos clínicos falharem (fluxograma 1).

2.3. PRINCIPAIS DISFUNÇÕES TEMPOROMANDIBULARES

Dentre as principais disfunções temporomandibulares de origem articular nós temos o deslocamento de disco com e sem redução, anquilose e doença degenerativa articular.

O deslocamento de disco é um mau posicionamento do disco articular, que pode ser causado por uma atividade muscular exacerbada como apertamento e o bruxismo. Devido a essa atividade, o disco é tracionado na direção anterior e medial de forma contínua, fazendo com que o disco se desaloje de sua posição original e sofra uma compressão em sua área posterior pela cabeça do côndilo. Fazendo assim que haja uma evolução do quadro onde a posição do disco articular fique deslocada anteriormente (DOS SANTOS, 2010).

Existem dois tipos de deslocamento de disco, o deslocamento com redução e o sem redução. O descolamento com redução acontece quando o disco articular permanece na posição anteriorizada quando o paciente está em repouso, voltando a sua posição normal quando há o movimento de abertura bucal. Neste momento há a percepção de um ruído, chamado de ruído recíproco (DOS SANTOS, 2010).

Já o deslocamento de disco sem redução ocorre quando o disco articular tem sua posição anteriorizada em repouso e não retorna a sua posição original nos movimentos de translação, neste caso não há nenhum tipo de ruído, mas há uma limitação da abertura bucal, pois o disco age como um obstáculo para o côndilo (DOS SANTOS, 2010).

Outra desordem temporomandibular é a doença degenerativa da articulação, que é resultado do deslocamento de disco sem redução. Com o côndilo se movimentando sem a presença do disco interposto entre ele e a cápsula articular, há uma força de cisalhamento que quando aumentada pode gerar uma degeneração condilar e da capsula articular. Clinicamente observa-se um som de crepitação ao abrir e fechar a boca (DOS SANTOS, 2010).

A anquilose condilar é uma forma menos comum de DTM, caracterizada por uma deformidade do côndilo, podendo apresentar-se como um estreitamento ou irregularidade do espaço intra-articular ou como uma completa fusão da cabeça do côndilo com a fossa glenóide.Possíveis causas para essa desordem são traumas, neoplasias, manejo cirúrgico inadequado, deformidades congênitas e artrite reumatoide (PEREIRA, 2013).

O tratamento para essas disfunções é multiprofissional,podendo ser conservador por meio de fisioterapia,tratamento farmacológico e placas miorrelaxantes ou cirúrgico (DOS SANTOS, 2010).

2.4. PROCEDIMENTO CIRÚRGICO

A cirurgia ortognática é indicada para pacientes que possuem algum tipo de deformidade dento-facial e maloclusões, é realizada juntamente com o tratamento ortodôntico. Em definição a cirurgia ortognática é realizada para correção de anormalidades maxilares, mandibulares ou ambas, podendo ser de origem congênita ou resultado de um episódio traumático (CUNHA, 2017).

2.4.1. Pré-cirúrgico

A preparação para a cirurgia ortognática contempla várias áreas da saúde, tais como a fisioterapia e a fonoaudiologia. Mas o processo mais importante no acompanhamento pré-operatório é o tratamento ortodôntico.

O tratamento ortodôntico é fundamental para corrigir as discrepâncias oclusais, para que a posição dentária sirva de guia para a reposição das bases ósseas durante o trans-cirúrgico, obtendo assim maiores chances de sucesso. O período de tratamento varia de 12 a 24 meses (CUNHA, 2017).

Em caso de prognatismo com assimetria da mandíbula, a linha média inferior deve ser alinhada com o centro do mento e não com a linha média superior (CUNHA, 2017).

2.4.3. Trans-cirúrgico

Uma vez terminada as movimentações ortodônticas, a cirurgia em si é realizada. Duas osteotomias são realizadas para o reposicionamento da mandíbula e da maxila.

A osteotomia maxilar Le Fort I é utilizada para corrigir deformidades maxilares e craniofaciais. Caracteriza-se por uma fratura horizontal que se estende da pirâmide nasal até os processos pterigóides bilateralmente (CUNHA, 2017).

Com a osteotomia realizada, a maxila é reposicionada podendo alcançar movimentos de recuo, avanço, redução, expansão e reposição (CUNHA, 2017).

A segunda osteotomia a ser realizada localiza-se na mandíbula. Três tipos de osteotomia mandibular são as mais utilizadas, a osteotomia sagital do ramo mandibular, osteotomia vertical do ramo mandibular e osteotomia do corpo da mandíbula, sendo a osteotomia sagital do ramo mandibular a mais utilizada (CUNHA, 2017).

Na técnica da osteotomia sagital do ramo mandibular, a primeira osteotomia é realizada na face interna do ramo da mandíbula paralelamente ao plano oclusal, em seguida é feita a osteotomia vertical junto ao bordo anterior da mandíbula estendendo-se ao longo da linha oblíqua externa e depois direcionando-se para o bordo

mandibular. A terceira e última osteotomia é realizada horizontalmente no bordo inferior da mandíbula (CUNHA, 2017).

Esta osteotomia permite o avanço e recuo mandibular, melhorando assim a função mastigatória do paciente e também os aspectos estéticos faciais (CUNHA, 2017).

Com a mandíbula e a maxila reposicionadas de forma a obter uma oclusão satisfatória, o método de fixação interna rígida é utilizado para a estabilização das osteotomias.

2.4.3 Pós-cirúrgico

Após o procedimento cirúrgico ter sido finalizado e o bloqueio maxilo-mandibular retirado, o tratamento ortodôntico pode ser finalizado proporcionando um alinhamento funcional e esteticamente satisfatório. São utilizados elásticos verticais leves para impedir que o paciente busque uma nova posição de intercuspidação. Por fim, a contenção é colocada em posição, preservando o alinhamento obtido (HUPP; ELLIS; TUCKER, 2015).

2.5. COMPLICAÇÕES E RISCOS

Segundo Peterson e Miloro (2016), após a cirurgia ortognática o paciente pode experienciar aumento dos sintomas de forma gradual ou agudizada. A exacerbação dos sintomas de forma aguda pode ser tratada com anti-inflamatórios e fisioterapia. Já para os casos de cronificação dos sintomas, o protocolo padrão de tratamento para DTM deve ser adotado, como a utilização de anti-inflamatórios, dieta pastosa, calor úmido, placa oclusal e fisioterapia.

Uma das complicações a longo prazo mais frequentes devido ao erro no reposicionamento dos côndilos é a reabsorção condilar idiopática. Que ocorre mais recorrentemente em pacientes femininos com idade entre 14 a 50 anos e em pacientes com maloclusão classe II (GRAÇA, 2017).

A reabsorção condilar pode ocorrer com ou sem cirurgia ortognática (PETERSON; MILORO, 2016), quando há um aumento na carga sobre a ATM, podendo ser causada pelo bloqueio maxilo-mandibular que impossibilita a movimentação da ATM ou pelo desgaste excessivo do periósteo no avanço mandibular. A reabsorção é caracterizada por uma diminuição dos côndilos tridimensionalmente, acarretando mudanças na oclusão e dificuldades nos movimentos mandibulares (GRAÇA, 2017). Os fatores de risco mais associados a reabsorção condilar são o avanço mandibular acima de 10mm, a rotação em sentido anti-horário da mandíbula e o reposicionamento condilar posterior (ARTIGOSO, 2022).

Cerca de 5 a 10% dos pacientes que realizam a cirurgia ortognática apresentam reabsorção condilar ou remodelação condilar progressiva. Os pacientes mais propensos a ter este tipo de complicação são aqueles que necessitam fazer um avanço significativo na mandíbula e que já possuem histórico de DTM pré-operatória, podendo ocorrer de 12 a 17 meses após a cirurgia (PETERSON; MILORO, 2016).

O tratamento para este tipo de complicação envolve desde placa oclusal e medicação com anti-inflamatórios, até cirurgia articular aberta e cirurgia secundária com uso de enxerto ósseo de costela, sendo este imprevisível, podendo ocorrer a reabsorção do enxerto em até 50% dos casos (PETERSON; MILORO, 2016).

3. **DISCUSSÃO**

Uma questão notável na maioria das referências bibliográficas acerca da relação das DTMs com a cirurgia ortognática, é a falta de estudos adicionais bem controlados e com um número substancial de sujeitos.

Em um estudo realizado por AL-MORAISSI *et al.* (2017) foi constatado que há uma divergência entre duas filosofias principais, a de que a cirurgia ortognática promove uma melhora nas disfunções temporomandibulares e a de que a cirurgia ortognática é prejudicial para os pacientes que já possuem uma disfunção temporomandibular pré-existente.

Com esse estudo foi possível constatar que a cirurgia ortognática realizada para a correção de ambas as deformidades dento-faciais classe II e III, mostrou que as DTMs podem sofrer uma melhora. Porém, as melhoras só foram notadas em avanços mandibulares onde a técnica de osteotomia sagital bilateral do ramo mandibular foi feita isoladamente e em técnicas de recuo da mandíbula em associação com a osteotomia Le Fort I. Nos casos de cirurgia para avanço bimaxilar e de osteotomia sagital bilateral do ramo mandibular para recuo isolado da mandíbula, não apresentaram melhoras significantes.

De modo geral, percebeu-se através deste estudo que as DTMs apresentam uma redução nos sintomas após a cirurgia ortognática.

Já em um estudo feito por IANNETI et al. (2013), foram analisados 3.236 paciente submetidos a cirurgia ortognática. Foi feita a divisão em dois grupos, grupo A com 918 (28,3%) pacientes que apresentavam DTMs prévias a cirurgia e grupo B com 2.318 (71,6%) pacientes que não apresentavam DTMs prévias a cirurgia.

Dentre os 918 pacientes do grupo A, apenas 167 (18,1%) mantiveram os sintomas no pós-operatório. Já no segundo grupo, 259 (11,17%) pacientes apresentaram DTMs, dos quais 248 (96%) receberam tratamento funcional e

fisioterapia e 11 pacientes (4%) precisaram realizar uma nova cirurgia. Em apenas 4 dos casos foi necessária a realização de uma artroplastia (IANNETI et al., 2013).

Outro estudo feito por DUJONCQUOY *et al.* (2010), 57 pacientes que realizaram cirurgia ortognática e responderam um questionário. Os itens avaliados foram ruídos, dor, abertura limitada da mandíbula, travamento da mandíbula, tensão ao abrir a boca, desvio ao abrir a boca, mordida aberta e estalidos. Notou-se que 56,1% dos pacientes possuíam DTMs pré-cirurgia, dos quais 38,6% possuíam ruídos, 28,1% possuíam dor, 15,8% possuíam abertura mandibular limitada, 19,3% possuíam travamento da mandíbula. Ainda, 12,3% possuíam tensão ao abrir a boca, 22,8% possuíam desvios ao abrir a boca e 33,3% possuíam estalidos ao abrir e fechar a boca. Dentre os pacientes analisados, apenas um não apresentava sintomas pré-cirúrgicos.

O estudo mostrou que os pacientes que possuíam sintomatologia pré-cirúrgica obtiveram uma melhora significativa. 16 pacientes (28,1%) relataram dor antes da cirurgia e apenas 7 desses pacientes permaneceram com dor no pós-cirúrgico, sendo que 2 desses 7 pacientes notaram uma melhora na dor.

Dentre os outros sintomas, dos 22 pacientes que relatavam ruídos, 16 (72,7%) notaram persistência dos sintomas no pós-cirúrgico; dos 9 pacientes que possuíam abertura limitada da mandíbula, apenas 2 (22,2%) desses pacientes apresentaram abertura limitada da mandíbula no pós-operatório; 11 pacientes apresentavam travamento da mandíbula, sendo que apenas 3 (27,3%) desses pacientes continuaram a apresentar o travamento após o procedimento.

Dentro do mesmo estudo, foram analisados os resultados da cirurgia ortognática nos pacientes que não possuíam determinados sintomas, onde 41 pacientes não possuíam dor pré-operatória, 10 (24,4%) passaram a relatar novas dores articulares. Dos 35 pacientes que não apresentavam ruídos, 15 (42,9%) passaram a relatar o surgimento do sintoma. Dos 48 pacientes que tinham abertura bucal normal, apenas 6 (12,5%) apresentaram abertura limitada da mandíbula. Por

fim, 46 pacientes que não possuíam travamento mandibular, 8 (17,4%) passaram a apresentar travamento da mandíbula.

De forma geral, podemos perceber por meio dos estudos apresentados, que há uma melhora significativa das DTMs após a cirurgia ortognática na maioria dos casos, havendo também uma prevalência de permanência dos sintomas e raramente o agravo sintomatológico, onde neste caso poucos pacientes precisam de uma reabordagem cirúrgica, optando-se por tratamentos conservadores como a fisioterapia.

4. **CONCLUSÃO**

Podemos concluir com este trabalho, que o tratamento das DTMs com cirurgia ortognática nas deve ser realizado como primeira opção, sendo o tratamento clínico o de eleição inicialmente. A cirurgia ortognática melhora os sintomas das DTMs na maioria dos casos, porém pode também não surtir resposta ou, em poucos casos, piorar os sintomas.

REFERÊNCIAS

AL-MORAISSI, Essam Abmed *et al*. Does Orthognathic Surgery Cause or Cure Temporomandibular Disorders? A Systematic Review and Meta-Analysis. **Journal of Oral and Maxillofacial Surgery**, Thamar, Yemen, v. 75, n. 9. 13 p, 23 03 2017. Disponível em: . Acesso em: 12 nov. 2023.

ARTIGOSO, Tomás Grael . **Cirurgia ortognática e a sua relação com a disfunção temporomandibular**: Revisão narrativa. Porto, 2022. 24 p Trabalho de Conclusão de Curso (Medicina Dentária) - Universidade Fernando Pessoa, Porto, 2022. Disponível em: . Acesso em: 12 nov. 2023.

CUNHA, Verónica Pires . **CIRURGIA ORTOGNÁTICA EM MEDICINA DENTÁRIA** , f. 66. 2017. 60 p Trabalho de Conclusão de Curso (Medicina Dentária) - Instituto Superior de Ciências da Saúde Egas Moniz. Disponível em: . Acesso em: 12 nov. 2023.

DONNARUMMA, Mariana Del Cistia *et al*. DISFUNÇÕES TEMPOROMANDIBULARES: SINAIS, SINTOMAS E ABORDAGEM MULTIDISCIPLINAR. **CEFAC**, São Paulo. 7 p, 2010.

DOS SANTOS, Nídia Cristina Castro. **ARTICULAÇÃO TEMPOROMANDIBULAR: anatomia, dinâmica e disfunções temporomandibulares.**. São José dos Campos, f. 58, 2010. 57 p Monografia (Odontologia) - Universidade Estadual Paulista Júlio de Mesquita Filho, São José dos Campos, 2010. Disponível em: . Acesso em: 12 nov. 2023.

DUJONCQUOY, Jean-Pascal *et al*. Temporomandibular joint dysfunction and orthognathic surgery: a retrospective study. **BioMed Central**, Muenster. 7 p, 2010.

GRAÇA, Liliana da Costa. **Reabsorção Condilar após Cirurgia Ortognática**. Porto, f. 33, 2017. 22 p Trabalho de Conclusão de Curso (Medicina Dentária) - Universidade Fernando Pessoa, Porto, 2017. Disponível em: . Acesso em: 12 nov. 2023.

HUPP, James R.; ELLIS, Edward; TUCKER, Myron R… **Cirurgia Oral e Maxilofacial Conteporânea**. Tradução Maria Aparecida A. Cavalcante. 6 ed. Rio de Janeiro: Elsevier, 2015. Tradução de: Contemporary oral and maxillofacial surgery.

IANNETI, G. *et al*. Our experience in complications of orthognatic surgery: a retrospective study on 3236. **European Review for Medical and Pharmacological Sciences**, Rome, Italy. 6 p, 17 Fevereiro 2013. Disponível em: . Acesso em: 12 nov. 2023.

JUNG, Hwi-Dong *et al*. Orthognathic surgery and temporomandibular joint symptoms. **Maxillofacial Plastic and Reconstructive Surgery a SpringerOpen Journal**, Seoul. 11 p, 2015.

LAGE, Carla Souza. **CIRURGIA DA ARTICULAÇÃO TEMPOROMANDIBULAR E SUA ASSOCIAÇÃO COM CIRURGIA ORTOGNÁTICA DOS MAXILARES EM UM MESMO TEMPO CIRÚRGICO: UMA REVISÃO DE LITERATURA.**. Belo Horizonte, 2010. 129 p Trabalho de Conclusão de Curso (Odontologia) - Universidade Federal de Minas Gerais, Belo Horizonte, 2010. Disponível em: . Acesso em: 12 nov. 2023.

NALE, John C.. Orthognathic Surgery and the Temporomandibular Joint Patient. **Oral and Maxillofacial Surgery Clinics of North America**, 11 2014.

NOFFZE, Michael J.; TUBBS, R. Shane. **René Le Fort 1869-1951**. Wiley Online Library. Fargo, North Dakota, 2011. 4 p. Disponível em: https://onlinelibrary.wiley.com/doi/10.1002/ca.21091. Acesso em: 12 nov. 2023.

PEREIRA, Flávia Leite. **POSIÇÃO DO CONDILO EM CIRURGIA ORTOGNÁTICA.**Belo Horizonte, 2013. 29 p Trabalho de Conclusão de Curso (Odontologia) - Universidade Federal de Minas Gerais, Belo Horizonte, 2023. Disponível em: . Acesso em: 12 nov. 2023.

PETERSON, Larry J.; MILORO, Michael. **Princípios de cirurgia bucomaxilofacial de Peterson**. Tradução Ana Julia Perroti-Garcia, Maria Cristina Motta Swchimmelpfeng e Patrícia Nunes Resende Cavallaro. 3 ed. São Paulo: Santos, 2016. Tradução de: Peterson's principles of oral and maxillofacial surgery..

SANTOS, Rafaella. **CIRURGIA ORTOGNÁTICA: UMA ABORDAGEM MULTIDISCIPLINAR**. Guarapuava, 2023. 25 p Trabalho de Conclusão de Curso (Odontologia) - Centro Universitário Uniguairacá, Guarapuava , 2023. Disponível em: . Acesso em: 12 nov. 2023.