Complexo gengivite-estomatite-faringite em felino – Relato de caso

Feline Chronic Gingivitis Stomatitis – Case report

Maria Luiza Santos de Sousa[1]*, Paulo Sergio Salzo[2]

[1] Graduando em Medicina Veterinária, Universidade São Judas Tadeu, São Paulo, SP, Brasil

[2] Docente-orientador de Medicina Veterinária, Universidade São Judas Tadeu, São Paulo, SP. Brasil

*Autor Correspondente: Maria Luiza Santos de Sousa. Rua Lucília de Camargo Barbosa, 59, Vila Antonieta, São Paulo, SP, Brasil, CEP: 03476-030.

Telefone: (11) 98226-9420 E-mail: luiza.santos97@hotmail.com

Resumo

O complexo gengivite-estomatite-faringite (CGEF) é uma doença comum da cavidade oral dos felinos, se caracteriza pela resposta inflamatória exacerbada local ou difusa, causando lesões ulcero-proliferativas na mucosa oral. Os sinais clínicos são decorrentes da dor intensa causada pela inflamação. O diagnóstico clínico conta com uma anamnese detalhada contendo o histórico do paciente. Os exames laboratoriais e sorológicos fazem parte da avaliação de doenças sistêmicas e possíveis agentes virais envolvidos na etiologia da doença. Existem diversos protocolos terapêuticos que têm como base o uso de medicamentos, cirurgias ou associação de ambos, contudo nenhum deles garante eficácia. O presente trabalho relata o caso clínico de um felino de apenas um ano de idade acometido pelo complexo gengivite-estomatite-faringite submetido à exodontia como tratamento.

Palavras-chave: Afecção crônica, desconforto, felinos, sucesso terapêutico.

Abstract

The feline gingivits-stomatitis-pharyngitis complex (GSPC) is a comum disease of oral cavity in cats, it's characterized by exacerbated inflammatory response that can be local or difusa causing ulcero-proliferative lesions in oral mucosa. Clinical signs are consequences of very painful lesions caused by inflammatory process. The clinical diagnosis is based on detail anamnese including the patient historic. Laboratory and serological tests are part of differential diagnosis of systemic disease and viral agents that may be involved. There are several therapeutic protocols wich are based on medication therapy, surgeries or an association of both, however none of them ensure effectiveness. The presente study describe a clinical case of a one year old feline affected by gingivits-stomatitis-pharyngitis complex that extration treatment has been chosen.

Keywords: Chronic disease, discommodity, feline, remedial success.

Introdução

O complexo gengivite-estomatite-faringite felino é um processo inflamatório persistente da mucosa oral que causa desconforto significativo para o paciente. Gatos de diversas idades podem ser afetados, normalmente os adultos (menores de 8 anos) são os mais acometidos (GRACIS *et al*., 2018; ROBSON & CRYSTAL, 2004).

As gengivas alveolares, labiais e bucais sempre são envolvidas pelo processo, enquanto a língua e a região sublingual são menos afetadas. Os dentes molares e pré-molares são mais acometidos do que os dentes incisivos. A gengivite caudal é descrita como um fator que indica a recorrência e cronicidade do quadro, se caracteriza pela inflamação da parte caudal da mucosa oral e laterais do arco glossofaríngeo que podem apresentar lesões ulcero-proliferativas severas (GRACIS *et al*., 2018; NILZA *et al*., 2004).

Os sintomas são aqueles típicos de quadros muito doloridos e sua intensidade vai depender da severidade da doença (GRACIS *et al*., 2018; ROBSON & CRYSTAL, 2004). No geral, pode

haver depressão ou agressividade, apatia, disfagia e anorexia. Halitose, perda de peso, desidratação, pelos com baixa qualidade, linfoadenomegalia mandibular, dificuldade ao abrir a boca, vocalização ao se alimentar, hemorragias e ptialismo também são sintomas descritos e por isso, para avaliação completa da cavidade oral a sedação pode ser necessária (GRACIS *et al*., 2018).

As lesões orais podem ser primariamente ulcerativas ou ulcero-proliferativas. Nas áreas afetadas, normalmente a gengivite é difusa. As mucosas mais afetadas são a alveolar, labial/bucal que fazem contato com os dentes molares e pré-molares (GRACIS *et al*., 2018; NILZA *et al*., 2004; ROBSON & CRYSTAL, 2004). O envolvimento do arco glossofaríngeo e da mucosa lateral a ele (estomatite caudal), é dito por Gracis *et al*., (2018) como sintoma clássico do complexo gengivite estomatite faringite felina. Segundo o autor, a sua ausência é um fator determinante para o prognóstico, podendo indicar se tratar de outra afecção oral. A inflamação dos tecidos moles da cavidade oral ocorre de forma simétrica e bilateral, devido a presença do processo proliferativo os tecidos são friáveis e sangram facilmente (GRACIS *et al*., 2018; LYON, 2005).

A etiologia ainda é incerta, mas se acredita que seja multifatorial envolvendo vírus, bactérias e outros fatores exógenos. Além disso, os indivíduos afetados desenvolvem uma resposta exacerbada frente aos antígenos infecciosos ou não infecciosos. Ainda não foi identificado o exato fator imunológico anormal relacionado a doença, a possibilidade de a mesma ter uma base imunomediada é sustentada pelos pesquisadores pela presença de hiperproteinemia com hiperglobulinemia e concentrações séricas e salivares de IgG, IgM e IgA variadas (GRACIS *et al*., 2018).

Embora a revisão bibliográfica conduzida por Santos et al. (2016) relatou o CGEF como um sintoma clínico comum em animais FIV positivos, e ainda sugeriu que o vírus fosse o causador do complexo, Gracis *et al*. (2018) descreveu que a prevalência de felinos FIV e FeLV positivos

com estomatite não é muito diferente da população em geral acometida pela doença. Segundo o autor, a imunossupressão causada por esses vírus pode, indiretamente, se tornar um fator favorecedor do desenvolvimento do processo inflamatório, mas é improvável que os agentes tenham outra função no desenvolvimento da doença.

A função exata do calicivirus na etiologia da doença ainda é incerta, porém animais com históricos de doenças respiratórias recentes são comumente reportados em gatos com CGEF. O calicivírus na maioria das vezes, de 85 a 100% dos casos, vai estar presente na estomatite. A presença do vírus é correlacionada, de forma significativamente alta, com a presença de estomatites caudais, padrão lesional característico da doença (GRACIS *et al.*, 2018).

As bactérias são consideradas importantes fatores de manutenção e causadoras do processo inflamatório. Isso fica claro quando avaliamos os resultados após a extração dos dentes com cálculos e placas bacterianas, a resolução dos sintomas em animais com estomatite caudal é satisfatória e nos animais sem a estomatite caudal é completa em quase todos os casos (HENNET, 1997; ROBSON & CRYSTAL, 2004).

O diagnóstico normalmente é feito com base na presença, característica e distribuição das lesões em tecidos moles. A biópsia pode ser indicada em alguns casos para exclusão de processos autoimunes. O hemograma completo, bioquímico sérico, sorologia para FIV e FeLV devem ser solicitados para avaliação das condições gerais do organismo e exclusão de doenças sistêmicas (GRACIS *et al.*, 2018).

Não existe, até o momento, um tratamento efetivo para todas as estomatites. Winner *et al*. em 2016 descreveu uma revisão sistemática do tratamento para a doença. Segundo seu trabalho, ele deve contar com a modulação da resposta imunológica, diminuição e eliminação dos fatores inflamatórios presentes na cavidade oral, controle de bactérias e outras infecções secundárias e controle do desconforto e dor do paciente. Nesse cenário, as abordagens podem ser médicas, cirúrgicas ou associações de ambas (NILZA *et al.*, 2004).

Relato de caso

Felino, sem raça definida, com idade de um ano, fêmea e castrada, negativa para FIV e FeLV, apresentava sinais de depressão e apatia, disfagia, perda de peso e dor ao abrir a boca. Na anamnese tutora relatou que o quadro estava progredindo há cinco meses, fez tratamento com Periovet pomada e Prednisolona 10 mg, houve melhora dos sintomas durante o uso, mas logo após o fim da administração os sintomas recidivaram.

Ao exame físico foi observado estomatite caudal bilateral, gengivite alveolar, labial e bucal intensa com áreas ulcerativas próximas aos dentes pré-molares e linfonodos mandibulares reativos. Nos dentes molares de ambos os lados foram identificadas placas dentárias e cálculos dentários no início de formação.

No hemograma havia hemoconcentração, leucograma mostrou leucocitose e linfocitose, e no bioquímico foi observado azotemia. Os exames de eletrocardiograma e ecocardiograma não mostraram nenhuma alteração. Foi realizado o tratamento de suporte com Espiramicina e Metronidazol (Stomorgyl) 1 drágea/10kg via oral, a cada 24 horas, durante 7 dias e Predsim 1,5 mg/kg via oral, a cada 24 horas durante 7 dias, e indicado a exodontia simples dos dentes acometidos. Com o animal sob anestesia (Acepram, Metadona e Telazol) foi realizado a radiografia simples de cabeça que observou destruição do osso alveolar e reabsorção dentária intensa. Em seguida, se deu continuidade no centro cirúrgico com a retirada dos dentes pré-molares, molares e incisivos. Após o procedimento foi prescrito Stomorgyl e Prednisolona com a mesma posologia adotada anteriormente, fazendo a redução de 50% da dose do Predsim depois de 7 dias.

No retorno tutora relatou uma melhora significativa do quadro, segundo ela a paciente estava mais ativa, se alimentando bem e ganhando peso. No exame físico houve melhora da gengivite

e estomatite caudal, a paciente não demonstrava mais incomodo ao ter sua boca manejada e recebeu alta clínica.

Figura 1 - Exodontia dos Pré-Molares, Molares e Incisivos: A) Paciente com hiperplasia e gengivite antes do tratamento de suporte e procedimento; B) Paciente após a extração dos dentes pré-molares, molares, incisivos superiores e inferiores.

Fonte: Arquivo pessoal (2021)

Discussão

Dentro os sinais mais descritos em literatura como halitose, ptialismo, disfagia, inapetência, perda de peso e desidratação (APOLLO *et al*., 2010; ALLEMAND *et al*., 2013). A paciente em questão apresentou três deles, e segundo Nilza *et al*. (2004) as manifestações clínicas são consequências do processo inflamatório difuso ulcero-proliferativo da mucosa e tecidos moles orais. De acordo com Apollo *et al*. (2010), concomitantemente a estomatite caudal, podem surgir a doença periodontal e lesões reabsortivas dentárias dos felinos (LRDF). A reabsorção dentária também foi observada na paciente através da radiografia de cabeça. É descrito que a proliferação intensa por bactérias na boca, pode desencadear o processo inflamatório, dar início a gengivite e predispor a formação dos cálculos dentários. No caso discorrido, se nota uma particularidade que chama a atenção, a idade que os animais são acometidos varia entre três e quinze anos de idade (APOLLO *et al*., 2010), contudo a paciente atendida tinha somente um ano de vida.

Uma semana após o tratamento de suporte houve melhora significativa dos sintomas e da inflamação difusa. A resposta positiva ao uso do glicocorticoide e antibiótico pode estar

associada a diminuição do antígeno e a ação anti-inflamatória, com diminuição da resposta e agentes inflamatórios na cavidade oral (ALLEMAND *et al*., 2013).

O diagnóstico da doença é realizado através da anamnese, exame físico, sinais clínicos, idade do animal, tipo de alimentação recebida, evolução da doença e o histórico de tratamentos adotados anteriormente e seus resultados. Em segundo lugar, exames complementares devem ser solicitados para identificar a causa e as consequências da doença (APOLLO *et al*., 2010; NILZA *et al*., 2004). A biopsia e histopatologia não foram medidas necessárias nesse caso, uma vez que o quadro clínico e o histórico sugeriram fortemente o CGEF.

Figura 2 - Estomatite caudal: A) Estomatite caudal logo após a cirurgia; B) Redução da lesão ulcerativa em fauces (estomatite caudal) 14 dias após o procedimento.

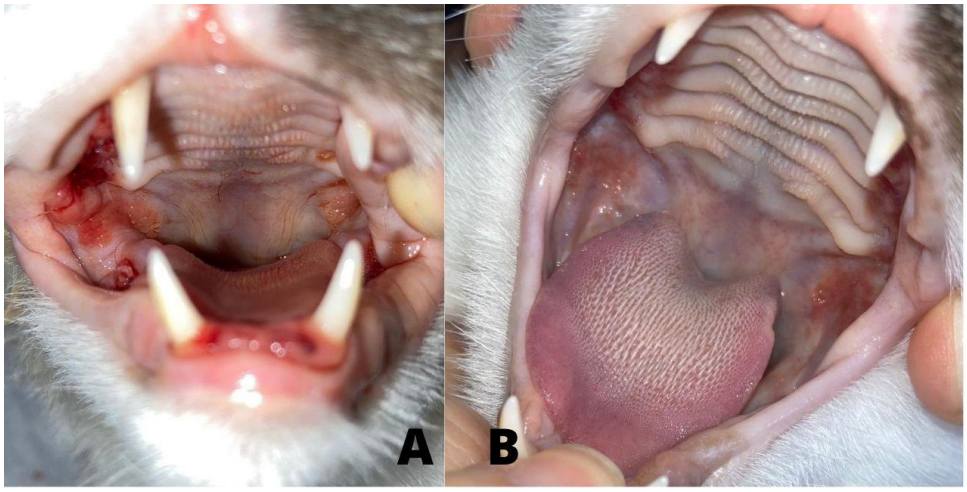

Fonte: Arquivo pessoal (2021)

Os critérios para a escolha do tratamento seguiram os descritos em literatura, e ainda se levou em consideração a severidade dos sintomas, comprometimento da qualidade de vida e o histórico progressivo com recidivas. Cerca de 60% dos animais submetidos a exodontia evoluem para cura clínica e remissão dos sintomas e 20% têm melhora clínica significativa. Em ambos os casos, não se faz necessário o uso de medicamentos, somente cuidados diários de higiene bucal (APOLLO *et al*., 2010). Nesse sentindo, o protocolo adotado seguiu o mesmo descrito por Nilza et al. em 2004, aplicando a extração dos dentes acometidos por lesões ou

com sinais de reabsorção, e associada a cirurgia houve a implementação da terapia com antibiótico e anti-inflamatório.

Conclusão

O complexo gengivite-estomatite-faringite felino ainda levanta muitas dúvidas, principalmente, sobre sua etiologia e tratamento. No caso descrito foi associado a cirurgia de retirada dos dentes molares, pré-molares e incisivos, a terapia medicamentosa. Dessa forma, a doença é um desafio para o médico veterinário no que diz respeito suas características, mas além disso, outro fator complicante é a adesão ao tratamento por parte dos tutores. No caso, a compreensão da tutora sobre a complexidade do quadro e possível recidiva, foram essenciais para estabelecer o melhor tratamento possível para a paciente.

Referências

ALLEMAND, V. C. D., RADIGHIEN, R., & BEARL, C. A. Gengivite-estomatite linfoplasmocitária felina: relato de caso. **Revista de Educação Continuada Em Medicina Veterinária e Zootecnia**, 2013. Do CRMV-SP, 11(3), 24–29.https://doi.org/10.36440/recmvz.v11i3.17372. Acesso em: 02 out. 2021.

GRACIS, M., REITER, A. M., ORDEIX, L. Management of selected non-periodontal inflammatory, infectious and reactive conditions. In: Reither, A. M., Gracis, M. **Dentistry and Oral Sugery**: BSAVA Manual of Canine and Feline. 4. ed. Quedgeley, UK: British Small Animal Veterinary Association, 2018; p. 172-180.

HENNET, C. E. Chronic gingiva-stomatitis in cats: long-term follow-up of 30 cases by dental extrations. **Journal of Veterinay Dentistry**. 1997, v. 14, n. 1, p. 14-21.

HOFMANN-APPOLLO, F.; CARVALHO, V. G. G.; CIOSO, M. A. Complexo gengivite-estomatitefaringite dos felinos. **Clínica Veterinária**, ano 2010, n. 84, p. 44-52.

LYON, K.F. GINGIVOSTOMATITIS**. Veterinary Clinics of the North America**: Small Animal Practice. 35:891-911, 2005.

NILZA, M. M. R. E.; MESTRINHO, L. A.; VILELA, C. L. Gengivo-estomatite crônica felina - um desafio clínico. **Revista Portuguesa de Ciências Veterinárias**, v. 99, n. 551, p. 127-135, 2004.

ROBSON, M.; CRYSTAL, M. A. Gingivitis-stomatitis-pharyngitis. In: Norsworthy GD, Crystal, M. A.; Grace, S. F.; Tilley, L. P. **The Feline Patient**. Iowa, EUA: Blackwell Science Ltd, 2011; p.199-201.

SANTOS, B.; REQUICHA, J. F.; PIRES, M. DOS A.; & VIEGAS, C. **Complexo gengivite-estomatitefaringite felino**: a doença e o diagnóstico. 1, 18–27, 2016.

WINER, J. N.; ARZI, B.; VERSTRAETE, F. J. M. **Therapeutic Management of Feline Chronic Gingivostomatitis**: A Systematic Review of the Literature. Frontiers in Veterinary Science: Lausanne, 2016, v. 3, n. 54.

Normativas da revista escolhida

Inicio (https://www.revistamvez-crmvsp.com.br/index.php/recmvz/index) / Submissões

Submissões

O cadastro no sistema e posterior acesso, por meio de login e senha, são obrigatórios para a submissão de trabalhos, bem como para acompanhar o processo editorial em curso. Acesso (https://www.revistamvez-crmvsp.com.br/index.php/recmvz/login) em uma conta existente ou Registrar (https://www.revistamvez-crmvsp.com.br/index.php/recmvz/user/register) uma nova conta.

Condições para submissão

Como parte do processo de submissão, os autores são obrigados a verificar a conformidade da submissão em relação a todos os itens listados a seguir. As submissões que não estiverem de acordo com as normas serão devolvidas aos autores.

Como parte do processo de submissão, os autores são obrigados a verificar a conformidade da submissão em relação a todos os itens listados a seguir. As submissões que não estiverem em conformidade com as normas serão devolvidas aos autores:

- A contribuição é original e inédita, e não está sendo avaliada para publicação em outra revista;
- As "Diretrizes aos Autores" foram totalmente seguidas;
- As figuras e tabelas estão inseridas após as referências, no mesmo arquivo;
- O protocolo experimental aprovado pelo Comitê de Ética foi anexado;
- O arquivo da submissão está em formato Microsoft World ou OpenOffice;
- URLs para as referências foram informadas quando possível;
- O texto segue os padrões de estilo e requisitos bibliográficos descritos em "Diretrizes para Autores".

Diretrizes para Autores

Normas para publicação

01. Formato

As colaborações enviadas à Revista de Educação Continuada em Medicina Veterinária e Zootecnia na forma de artigos, pesquisas, nota prévia, comentários, atualizações bibliográficas, relatos de casos, notícias e informações de interesse para a classe médica-veterinária e de zootécnicos devem ser elaboradas utilizando softwares padrão IBM/PC (textos em Word).

02. Categorias

Revisão: Os Artigos de Revisão tem estrutura livre, de acordo com os objetivos do(s) autor(es) e da Revista e deve apresentar avaliações críticas sistematizadas da literatura sobre determinado assunto. De preferência, a estrutura deve contemplar resumo, introdução e objetivos, as fontes consultadas, os critérios adotados, a síntese dos dados, conclusões e comentários.

Técnico: Contribuição destinada a divulgar o estado da arte e da ciência em assuntos técnico-científicos que envolvam a Medicina Veterinária e Zootecnia. Trata-se de abordagem contemplando informações com o objetivo da educação continuada, uma vez que contribuições científicas com resultados de pesquisas originais devem ser publicadas em revistas especializadas e com corpo e perfil editorial específico. A estrutura é livre, devendo conter o resumo, introdução, objetivos e referências.

Relato de Caso: Serão aceitos para publicação os relatos que atenderem os objetivos da educação continuada nas áreas da Medicina Veterinária e da Zootecnia. A estrutura deverá contemplar introdução, descrição do caso, discussão, conclusões e referências.

Ensaio: Estudos teóricos de determinados temas apresentados sob enfoque próprio do(s) autor(es).

03. O Artigo

Os artigos devem conter título, resumo e palavras-chave no idioma original do texto do artigo e no idioma em inglês, quando este não for o idioma original.

A pesquisa que fizer referência a estudos feitos com animais, deve, obrigatoriamente, incluir o número do processo e/ou autorização da

Termo de aceite para orientação de RCC 2

São Paulo,15 de outubro de 2021

TERMO DE ACEITE PARA ORIENTAÇÃO DE TCC

Eu, Paulo Sergio Salzo, docente do curso de Medicina Veterinária, da Universidade São Judas Tadeu, confirmo o meu aceite em orientar o aluno Maria Luiza Santos de Sousa, RA 81713725, no desenvolvimento do seu trabalho de conclusão de curso (Relato de Caso Cínico), requisito necessário para aprovação nasdisciplinas de Estágio Supervisionado do Curso de Medicina Veterinária. Confirmo ainda que estou ciente dos esclarecimentos sobre as disciplinas Estágio Supervisionado I e Estágio Supervisionado II e Regulamento de Estágio Supervisionado aprovado pelo colegiado do Curso de Medicina Veterinária.

Assinatura do Professor Orientador

Autorização voluntária para uso dos dados em ensino e pesquisa

AUTORIZAÇÃO VOLUNTÁRIA PARA USO DOS DADOS EM ENSINO E PESQUISA

Nome do Animal: Bartet		**Espécie:** felina	**RI:** 481/21
Sexo: fêmea	**Raça:** SRD	**Idade:** 1 ano	**Peso:** 3,6 kg
Nome do Proprietário: Manuela Reis Machado			**CPF:** 438.743.298-52
Endereço: Rua Barão do Rio da Prata, 185, Bl D, apt 148			**Bairro:** Cid. Nova Heliópolis
CEP: 04231-004		**Contato:** (11) 98198-2096	

Eu, proprietário(a) do animal supracitado, autorizo voluntariamente a utilização dos dados e fotografias resultantes de seu atendimento para fins didáticos e de pesquisa pelo aluno:

Nome do Aluno(a): Maria Luiza Santos de Souza		
RA:: 81713725	**CPF:** 447.876.978-89	
Instituição (clínica, Laboratório, Zoológico etc): Universidade São Judas Tadeu HOVET		
Endereço: Rua Marial, 201	**Bairro:** Mooca	
CEP: 03169-040	**Contato:** (11) 2799-1939	

Para realização de seu Relato de Caso (RCC) do Curso de Medicina Veterinária da Universidade São Judas Tadeu.

São Paulo, 13 de outubro de 2021.

Proprietário (a)

Anexos

Hospital Veterinário | sãojudas universidade

BIOQUÍMICA SANGUÍNEA (FELINA)

Nome do Animal: Bastet	RI: 481/21	Sexo: ☐ Macho ☒ Fêmea
Raça: SRD	Idade: 1 ano	
Nome do Proprietário (a): Marcela		
Médico Veterinário (a): Simone Ambrósio		

Bioquímicos	Resultados	Valores de Referência
AMILASE	—	(500 a 1.500 UI/L)
LIPASE	—	(10 a 193 UI/L)
ALBUMINA	—	(2,1 a 3,3 g/dL)
GLOBULINA	—	(2,6 a 5,1 g/dL)
PROTEÍNA TOTAL SÉRICA	—	(5,4 a 7,8 g/dL)
GLICEMIA	90 mg/dL	(75 a 140 mg/dL)
↑ ALT (TGP)	110 U/L	(10 a 88 UI/L)
AST (TGO)	52 U/L	(10 a 88 UI/L)
FOSFATASE ALCALINA	26 U/L	(10 a 92 UI/L)
GAMA GT	—	(1,3 a 5,3 U.I/L)
BILIRRUBINA TOTAL	—	(0,1 a 07 mg/dL)
BILIRRUBINA DIRETA	—	(0,04 a 0,3 mg/dL)
BILIRRUBINA INDIRETA	—	(0,01 a 0,5 mg/dL)
↑↑ UREIA	64 mg/dL	(15 a 40 mg/dL)
CREATININA	2,40 mg/dL	(0,5 a 1,6 mg/dL)
COLESTEROL	—	(90 a 200 mg/dL)
TRIGLICÉRIDES	—	(10 a 350 mg/dL)
FRUTOSAMINA	—	(2,10 a 3,40 mmol/L)
CÁLCIO	—	(8 a 12 mg/dL)
LACTATO	—	(3,1 a 3,3 mmol/L)
Observações:		

São Paulo, 19 de agosto de 2021

Simone Rodrigues Ambrósio

Hospital Veterinário | sãojudas universidade

HEMOGRAMA COMPLETO

(ESPÉCIE FELINA - Faixa Etária: ACIMA DE 7 MESES de IDADE)

Nome do Animal: Bartel	Sexo: ☐ Macho ☒ Fêmea	RI: 1181/21
Raça: SRD	Idade: 1 ano	
Nome do Proprietário (a): Gmarcelo		
Médico Veterinário (a): Simone Ambrósio		

ERITROGRAMA

	Valores Obtidos		Valores de Referência		Unidade
Eritrócitos	10,84		5,0 a 9,5		milhões/mm³
Hemoglobina	19,9		8,0 a 16,0		g%
Hematócrito	54,7		28 a 45		%
V.C.M.	50,5		39 a 55		u³
H.C.M.	16,9		13 a 17		uug
C.H.C.M.	31,6		31 a 35		%
Proteínas Totais	–		4,5 a 7,8		g/dl
Eritroblastos	–	(Observados durante a contagem diferencial)			

OBSERVAÇÃO: Hemoconcentração

LEUCOGRAMA

	Valores Obtidos		Valores de Referência
Leucócitos	11700 /mm³		6 a 17 mil/mm³

	(Relativos)		(Absolutos)		(Relativos %)		(Absolutos)
Mielócitos	–		–		0		--
Metamielócitos	–		–		0		--
Bastonetes	–		–		0 a 2		0 a 300
Segmentados	50%		5910		40 a 75		3000 a 11500
Eosinófilos	1%		117		1 a 12		100 a 1250
Linfócitos	63%		11151		20 a 50		1000 a 4800
Linfócitos atípicos	–		–		0		--
Basófilos	–		–		0		--
Monócitos	6%		1062		1 a 5		150 a 1350

OBSERVAÇÃO: Leucocitose e linfocitose

PLAQUETAS: 174000 /mm³ Valores de referência: 150.000 a 600.000 mm³

19/08/2021

Simone Rodrigues Ambrósio - Médica Veterinária / CRMV-SP – 15.496

Hospital Veterinário | sãojudas universidade

São Paulo 18/08/2021
Nome do animal: Bastet Idade: 1 a
Raça: SRD Espécie: felina Sexo: fêmea
Proprietário: ***Sr (a). Marcelo Reis Machado Araujo***
Medico Veterinário: ***Dr (a). Ricardo Almeida***

LAUDO ECOCARDIOGRÁFICO

- Frequência Cardíaca: 209 bpm
- Ritmo:Regular

MODO B (BIDIMENSIONALIE M (UNIDIMENSIONAL)

- Valvas atrioventriculares
Mitral: normal
Tricúspide: normal
-
Valvas semilunares
Aórtica: normal
Pulmonar: normal

Pericárdio: normal

- Aorta: 0,80cm/normal
- Átrio Esquerdo: 0,85cm/normal
- Relação Átrio Esquerdo/Aorta: 1,07/normal

- Ventrículo Direito: normal Átrio direito: normal

- Ventrículo Esquerdo

Septo interventricular
Movimento: normal Espessura:0,40cm/normal
Parede Livre
Movimento: normal Espessura:0,35cm/normal
Cavidade do Ventrículo Esquerdo
Diâmetro Diastólico: 1,21cm/normal
Diâmetro Sistólico: 0,57cm/normal
Fração de Encurtamento: 52%/normal
Fração de Ejeção: 0,87/normal

Hospital Veterinário | sãojudas universidade

DOPPLER

- Velocidade Máxima do Fluxo Aórtico: 0,77m/s Gradiente: 2,34mmHg
- Velocidade Máxima do Fluxo Pulmonar: 0,62m/s Gradiente: 1,54mmHg
- Velocidade da onda E/A mitral: 0,78 m/s - fusão

OBSERVAÇÕES: O Doppler mostrou fluxos transvalvares normais.

CONCLUSÃO:
Ecocardiograma normal.

Assinado eletronicamente: Luciana Ap. Machado Meinerz
CRMV-SP 16.113

Termo de encaminhamento para banca de RCC 2 – Medicina veterinária USJT

TERMO DE ENCAMINHAMENTO PARA BANCA DE RCC2 – MEDICINA VETERINÁRIA USJT

Eu, Paulo Sergio Salzo, docente do curso de Medicina Veterinária, da Universidade São Judas Tadeu,confirmo ter orientado e encaminho para avaliação da banca o(a) aluno(a) Maria Luiza Santos de Sousa, RA 81713725, requisito necessário para aprovação nas disciplinas de Estágio Supervisionado do Curso de Medicina Veterinária.
Confirmo ainda que estou ciente dos esclarecimentos sobre as disciplinas Estágio Supervisionado I e Estágio Supervisionado II e Regulamento de Estágio Supervisionado aprovado pelo colegiado do Curso de Medicina Veterinária.

São Paulo, 25 de outubro de 2021

Assinatura do Professor Orientador