IGOR RAFAEL BARBOSA DO AMARAL

FRENECTOMIA LABIAL SUPERIOR ASSOCIADA A TÉCNICA DE ARCHER MODIFICADA: REVISÃO DE LITERATURA E RELATO DE CASO

Paripiranga

2021

IGOR RAFAEL BARBOSA DO AMARAL

FRENECTOMIA LABIAL SUPERIOR ASSOCIADA A TÉCNICA DE ARCHER MODIFICADA: REVISÃO DE LITERATURA E RELATO DE CASO

Monografia apresentada ao Departamento de Odontologia como requisito parcial à conclusão do Curso de Odontologia do Centro Universitário AGES para obtenção do grau de cirurgiã-dentista.

Orientador(a): Prof. Wilson Déda Gonçalves Júnior

Área de concentração: Periodontia e estética

Paripiranga

2021

Amaral, Igor Rafael Barbosa do
Frenectomia Labial Superior Associada a Técnica de Archer Modificada: Revisão de Literatura e Relato de Caso / Igor Rafael Barbosa do Amaral - 23 páginas
Trabalho de Conclusão de Curso em Odontologia – Centro Universitário AGES. Paripiranga, 2021.
Área de concentração: periodontia e estética
Orientador: Wilson Déda Gonçalves Júnior

Palavras-chave: Frenectomia. Freio labial. Técnica de archer. Diastema. Ortodontia.

IGOR RAFAEL BARBOSA DO AMARAL

FRENECTOMIA LABIAL SUPERIOR ASSOCIADA A TÉCNICA DE ARCHER MODIFICADA: REVISÃO DE LITERATURA E RELATO DE CASO

Paripiranga,_____/_____/_____.

Monografia aprovada como requisito parcial à conclusão do Curso de Odontologia do Centro Universitário AGES para obtenção do grau de cirurgião-dentista.

Prof. Wilson Déda Gonçalves Júnior - Orientador (presidente)
Centro Universitário AGES

---

nome do professor - 1º examinador
Centro Universitário AGES

---

nome do professor - 2º examinador
Centro Universitário AGES

Às minhas avós, Alzira e Carmelita, que me guiam nessa longa estrada da vida, saudades eternas. À minha tia Hilda, amada tia que um dia se recuperará. Ao meu “tio Val”, grande incentivador, que não se faz mais presente, mas continua vivo nas lembranças. Às minhas amadas tias que no céu se encontram, tia Edite e tia Gorete.

AGRADECIMENTOS

À Deus, por me proporcionar esse momento incrível e por me abençoar em minha jornada.

À minha mãe, Maria Sônia, pelos sacrifícios – que só nós sabemos – que fez para que pudesse chegar até aqui. Ao meu pai, Givaldo, por ser o maior exemplo de profissional que vi.

À minha namorada, minha menina Maria da Paz, por me acompanhar ao longo de todos esses anos acadêmicos, sempre me incentivando a seguir em frente.

Ao meu irmão, William, que sempre acreditou no meu potencial, e que ao longo desses anos tive o prazer de convencer a seguir o mesmo caminho que eu.

À minha tia Dorinha, pelas ligações, áudios e palavras de carinho, onde mesmo distante se fez tão perto, sendo essencial para minha vida e conquista.

Agradeço a todo corpo docente, onde tive o prazer de conhecer e aprender acerca da Odontologia, em especial a Vanessa Tavares, que através de sua rigidez me fez ingressar verdadeiramente no caminho dos estudos, buscando sempre o melhor para os pacientes, e a Wilson Déda, que aceitou orientar-me de bom grado, mesmo com sua rotina aterradora.

Agradeço as professoras Mariana Cisneiros, Márcia Carregosa e Lívia de Sá, que apesar do pouco tempo, me ensinaram, compreenderam e me acolheram sem julgamentos, sanando minhas dúvidas e corrigindo meus erros.

Aos meus amigos, Bianca e Janderson, famoso trio de ferro, amor e ódio, pessoas que estiveram ao meu lado em cada pedacinho dessa jornada, enxugaram minhas lágrimas e sorriram comigo, os levo para todo o sempre e guardo-os em meu coração. Obrigado por todos os momentos.

Por fim, agradeço a todos aqueles que estiveram presentes e que contribuíram para minha formação como acadêmico e como ser humano, amigos e irmãos que a faculdade me deu, a galera do ônibus, a nova família que me acolheu em Paripiranga, enfim, a todos aqueles que torceram por mim.

RESUMO

A presente pesquisa é composta por uma revisão de literatura e apresentação de um relato de caso clínico de um paciente do gênero masculino, de 28 anos, melanoderma, sem alterações sistêmicas ou histórico familiar, que compareceu a CliAGES após tratamento odontológico interrompido. Restou evidenciado após exame clínico intraoral, a presença de freio labial superior hipertrófico ou labial papilar penetrante, bem como presença de diastema, onde foi relatado histórico de uso de aparelho ortodôntico para o fechamento deste, todavia, sem sucesso. Dado o supracitado caso clínico, o presente trabalho tem como objetivo descrever e relatar os procedimentos cirúrgicos que levaram a exitosa remoção de freio labial papilar penetrante ou labial superior hipertrófico. Registre-se que, quando fora dos padrões de normalidade, influencia diretamente na saúde periodontal, funcional, bem como na estética e, consequentemente, na autoestima e qualidade de vida do paciente. Através da Técnica de Archer Modificada, a frenectomia labial superior foi realizada com êxito e o paciente pôde ser encaminhado para o tratamento ortodôntico definido, a fim de um sorriso harmônico e melhora da autoestima.

PALAVRAS-CHAVE: Frenectomia. Freio Labial. Técnica de Archer Modificada. Diastema. Ortodontia.

ABSTRACT

This research consists of a literature review and presentation of a clinical case report of a 28-year-old male patient, melanoderma, without systemic changes or family history, who attended the CliAGES after interrupted dental treatment. It was evidenced after intraoral clinical examination, the presence of hypertrophic upper lip fret or papillary lip penetrating, as well as the presence of diastema, where it was reported the use of orthodontic appliance to close it, however, without success. Given the aforementioned clinical case, this study aims to describe and report the surgical procedures that led to the successful removal of a penetrating papillary or hypertrophic upper lip fret. It should be noted that when outside normal standards, it has a direct influence on periodontal and functional health, as well as on aesthetics, and consequently on the patient's self-esteem and quality of life. Through Modified Archer's technique, the upper lip frenectomy was successfully performed and the patient could be referred to the orthodontic treatment defined for a harmonic smile and improved self-esteem.

KEY WORDS: Frenectomy. Lip Frenum. Archer Technique Modified. Diastema. Orthodontics.

LISTA DE FIGURAS

Figura 1 – Freio labial hipertrófico ou papilar penetrante em região interincisiva.....05

Figura 2 – Anestesia infiltrativa com lidocaína a 2% associada à epinefrina 1:100.000.....06

Figura 3 – Realização do pinçamento do freio labial superior e início da incisão do freio.....06

Figura 4 – Incisão do freio labial superior.....07

Figura 5 – Freio labial superior após incisão.....07

Figura 6 – Freio labial e glândula salivar expostos após remoção.....07

Figura 7 – Divulsão tecidual, rompendo as fibras remanescentes para posterior sutura.....08

Figura 8 – Após divulsão, tecido adequado para receber sutura.....08

Figura 9 – Sutura iniciada, cooptando os bordos.....09

Figura 10 – Sutura finalizada.....09

Figura 11 – Aspecto evidenciado após 15 dias e retirada de sutura.....10

SUMÁRIO

1. INTRODUÇÃO.....01
2. REVISÃO DE LITERATURA.....03
3. RELATO DE CASO.....04
4. DISCUSSÃO.....10
5. CONCLUSÃO.....11

REFERÊNCIAS BIBLIOGRÁFICAS.....11

1 INTRODUÇÃO

A harmonia dentofacial contribui, de forma direta e positivamente, nas relações sociais e no bem-estar do ser humano, sendo associada intimamente a um sorriso saudável. Para tanto, faz-se necessário um perfil de normalidade e sintonia dentre os diferentes tecidos orais. Quando tal harmonia é quebrada, é ocasionada, por si só, uma interferência na autoestima do indivíduo, incluindo-se dentro deste conjunto a aparição de freio labial hipertrófico ou anormal (SANTOS et al., 2014).

Os freios consistem em estruturas anatômicas dinâmicas, cuja forma, posição e tamanho variam a depender do estágio de crescimento. É classificado em freio labial, que possui a função de controlar os movimentos dos lábios, limitando a excessiva exposição de tecido gengival, viabilizando a estabilização da linha média e freio lingual, cuja função principal passa pela regulação dos movimentos linguais, favorecendo a fonação, fala e deglutição (ISOLANI NETO et al., 2014).

O freio labial revela-se como uma dobra da mucosa inserida, estendendo-se até a mucosa de revestimento. Sua origem embriológica se deve as células centrais do remanescente da lâmina vestibular em região mediana, constituindo-se de epitélio, tecido conjuntivo e, em alguns casos, poderá conter fibras musculares. Em recém-nascidos, o freio labial tende a se estender a partir da parte interna do lábio com fim na papila palatina. Ao passo do crescimento ósseo e, consequentemente, expansão do rebordo alveolar além da erupção dentária, se faz natural que o freio labial modifique sua inserção (SOUZA et al., 2015). Seu formato aproxima-se do triangular ou leque, de base voltada para a mucosa jugal ou lábio (FONSECA et al., 2017).

Diante dos numerosos formatos e variações do freio labial, alguns autores classificam-no de acordo com sua inserção em gengiva ou mucosa alveolar, bem como em normais e suas alterações ou anormais (ROSA et al., 2018). Por conseguinte, é de bom grado elucidar algumas classificações dadas aos freios labiais, conforme a inserção das fibras e sua extensão, podendo ser mucoso, ou seja, quando as fibras do freio se ligam até a junção mucogengival; gengival, cujas fibras do freio se encontram inseridas dentro da gengiva inserida; papilar, que ocorre no momento em que as fibras do freio se estendem para a papila interdental; papilar penetrante, que acontece quando as fibras do freio ultrapassam o processo alveolar e se estendem até a papila palatina (ABULLAIS et al., 2016).

Ao exame clínico, freios labiais papilares e papilares penetrantes possuem papel primordial como causadores de disfunções, sendo considerados anormais (ROSA et al., 2018). Por sua vez, a permanência do freio inserido na papila palatina corrobora para o aumento de tamanho do diastema, sendo denominado como freio labial hipertrófico (SOUZA et al., 2015).

Fatores imprescindíveis devem ser analisados, dentre eles destacam-se a isquemia em papila na face palatina no momento em que o freio labial é tracionado, diastema intericisal e inserção baixa na margem gengival. Após análise, é possível prever se o freio labial será capaz de influenciar de forma negativa no desenvolvimento das expressões faciais, podendo limitar a movimentação dos lábios, assim como prejudicar a fonação, havendo também a probabilidade de uma inserção profunda interferir no ato da escovação dentária, que quando violada, propicia um acúmulo desnecessário de biofilme, predispondo o ambiente oral às doenças periodontais (VIERA, 2012; FONSECA et al., 2017; SILVA et al., 2018).

Portanto, faz-se indispensável o estudo e revisão das técnicas de correção de freios labiais anormais e patológicos, dando ênfase a frenectomia como técnica indicada e utilizada (SILVA et al., 2018).

Analisando a literatura atual, e as informações pertinentes sobre frenectomia labial superior, quais sejam, indicações, técnicas, relatos de casos e prognósticos, buscou-se com o presente trabalho realizar a revisão de literatura de forma coesa e sucinta, com enfoque nos principais pontos acerca da frenectomia labial superior, bem como relatar um caso clínico do tema abordado, que foi realizado durante a graduação com imagens e dados clínicos, visando facilitar a correção do espaço interincisivo em um primeiro momento e, posteriormente, continuação de tratamento pela ortodontia.

No que pertine a metodologia, esta foi dividida em duas etapas. Inicialmente, consistiu em uma revisão de literatura, tendo como base artigos anteriormente escolhidos, disponíveis de forma impressa ou pela internet, publicados em revistas renomadas na área da odontologia, nos idiomas Português, Inglês e Espanhol, no intervalo de 2012 a 2021. Posteriormente, será relatado um caso clínico, que inspirou o tema proposto, vivenciado durante a graduação em Odontologia pelo Centro Universitário AGES, Campus Paripiranga, Bahia.

Como fontes de busca, foram utilizados bancos como SciELO, Lilacs e Pubmed, além de artigos que se encontravam no mesmo período de tempo estabelecido, que serviram de

bibliografia para outros artigos. Outrossim, como critério para exclusão de artigos, destacam-se aqueles cuja a língua não seja a portuguesa, espanhola ou inglesa, artigos com resultados advindos de testes em animais e artigos que ultrapassam o período anterior a 2012.

Ao todo, 17 trabalhos foram considerados, seguindo os critérios de inclusão para o presente artigo. Dos 17 acima citados, 5 são artigos descritivos de diferentes técnicas, 1 representa uma pesquisa, 4 são relatos de casos em adultos e crianças, 3 são revisões de literatura, 1 artigo associa revisão de literatura e relato de caso e, por fim, 4 são monografias.

Como palavras-chave para a pesquisa supra, foram escolhidas freio labial, frenectomia labial, diastema intercisial e periodontia. As imagens utilizadas para o caso clínico foram realizadas durante o procedimento cirúrgico, por colegas de graduação ao transcorrer da cirurgia.

2 REVISÃO DE LITERATURA

A frenectomia consiste na remoção completa do freio, sendo indicada por diversos fatores individuais ou em conjunto, como de ordem ortodôntica, funcional e periodontal. Tal técnica cirúrgica pode ser empregada pelas mais variadas técnicas convencionais e a técnica a laser, possuindo como principais diferenças, além da sua execução, seu pós-operatório, período e qualidade em cicatrização (LEAL, 2010). As técnicas convencionais possuem um alto índice de previsibilidade, porém, devido à sua área de trabalho, normalmente sua cicatrização ocorre por primeira e segunda intenção em sua região inferior, provocando um maior desconforto (SOUZA et l., 2015; SILVA et al., 2018). A técnica a laser em alta intensidade permite um menor tempo cirúrgico, por conseguinte, diminui também o trauma e edema, mas seu alto custo torna-o um empecilho para a grande maioria dos cirurgiões dentistas (LEAL, 2010).

Cumpre destacar as sete diferentes técnicas cirúrgicas, as quais variam conforme o procedimento a ser adotado na frenectomia. A Técnica de Archer, mais conhecida como dupla pinçagem, faz uso de duas pinças hemostáticas que apreendem o freio, sendo posicionadas na região mais próxima do rebordo alveolar e na região da mucosa labial, ocasionando o toque entre ambas as pinças. A incisão circunda a parte externa da pinça e, logo após a remoção das inserções musculares, suturam-se os bordos incisados. Já a Técnica de Archer Modificada, também denominada de pinçamento simples, vez que utiliza apenas uma pinça hemostática

posicionada na bissetriz do freio, facilitando a mobilidade e incisão ao redor, sendo que logo após a remoção das inserções musculares, suturam-se as bordas incisadas (SILVA et al., 2018).

Trata-se a Técnica de Chelotti de uma técnica de reposicionamento, porquanto remove-se a porção que se sobressai, e como não há pinçamento, eventualmente não deixa marcas. A tensão criada pelo tracionamento do freio permite que o cirurgião dentista faça a incisão na região rente ao rebordo seguindo até o limite entre a gengiva inserida e mucosa alveolar, removendo com a lâmina o fragmento em formato triangular e, logo após a desinserção das fibras musculares, sutura-se a região de mucosa labial, permitindo que haja uma região cruenta para posterior epitelização (BRUDER et al., 2015).

Destaque-se, ainda, a Técnica de Wassmund, cuja incisão em formato de cunha contorna o freio labial, perfurando ao redor da ferida com instrumento rotatório para realizar a sutura. Pela Técnica de Mead, após uma incisão em toda a extensão do freio, remove-se com o auxílio de uma tesoura para sutura.

A Técnica de Howe é indicada em freios com inserção mínima em relação à borda gengival livre. A incisão se dá com traçado retilíneo, em linha média vestibular, onde seccona-se em duas porções iguais, mantendo assim intacta a continuidade tecidual. Logo após, fazem-se incisões secundárias, menores nas porções finais da incisão anteriormente realizada, paralelas, mas em sentidos contrários. Por fim, após uma rotação tecidual, os ângulos formados pelas incisões secundárias e a incisão principal ocupam uma nova posição.

Tem-se, ainda, a Técnica a Laser, onde o laser escolhido fará o papel da lâmina com uma maior versatilidade, pois o mesmo corta, vaporiza, coagula e esteriliza todos os pequenos vasos, promovendo uma hemostasia quase que instantânea, ajudando na melhor visualização do campo operatório, menor tempo cirúrgico, com poucas dores, edemas e sem suturas (DÍAZ, et al., 2014).

3 RELATO DE CASO

Paciente do gênero masculino, 28 anos, melanoderma, compareceu a CliAGES apresentando como queixa principal “dentes que foram feitos tratamento de canal e estão se quebrando”. A anamnese inicial evidenciou a boa saúde geral do paciente, sem alterações sistêmicas ou histórico familiar, além disso não possuía histórico de reações alérgicas a medicamentos ou anestésicos e seus respectivos vasoconstritores.

Após exame clínico intraoral, fora notada o diastema e presença exacerbada de faixa espessa de tecido na região superior com base larga em forma de leque, inserida em papila. Ao realizar o movimento de tração no lábio do paciente, o mesmo produziu isquemia na região (Figura 1). Quando questionado, o paciente relatou que já havia realizado tratamento ortodôntico prévio, contudo, sem sucesso, direcionando o diagnóstico à freio labial hipertrófico ou labial papilar penetrante.

Figura 1. Freio labial hipertrófico ou papilar penetrante em região interincisiva.

Os principais indícios do freio labial hipertrófico ou papilar penetrante apresentados e percebidos foram a presença do diastema, acúmulo de biofilme, limitação dos movimentos do lábio, evidenciando assim a insatisfação do paciente.

Dado o diagnóstico, iniciou-se o planejamento para a frenectomia labial superior através da Técnica de Archer modificada, também conhecida como pinçamento simples ou único. Planejada a cirurgia, realizou-se a antissepsia extraoral com clorexidina a 2%, fazendo uso de uma pinça Allis e de gaze estéril, posteriormente intraoral com digluconato de clorexidina 0,12%, via de bochecho durante 01 minuto.

Posteriormente a anestesia tópica, a anestesia escolhida foi a infiltrativa, sendo aplicada em fundo de sulco, além da região de rebordo em conjunto com a inserção mais baixa do freio e área palatina. Como o paciente não possui nenhum histórico de alergia ou sensibilidade, optou-se pelo anestésico padrão ouro em odontologia, lidocaína a 2% com epinefrina 1:100.000 (Figura 2), com um total de 02 tubetes de uso.

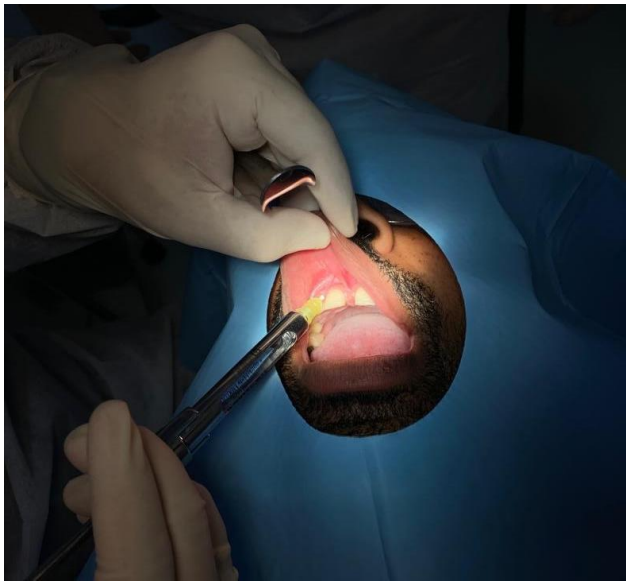

Figura 2. Anestesia infiltrativa com Lidocaína a 2% associada à Epinefrina 1:100.000.

Com a pinça hemostática posicionada no freio, buscou-se a região mais próxima ao fundo do vestíbulo, com sua correta preensão, afastadores de Minnesota e lâmina de bisturi número 15 (Figura 3), foram efetuadas duas incisões com aspiração constante através de um sugador descartável. A primeira incisão sucedeu do fundo de sulco a papila inter-incisiva, sequencialmente do fundo de sulco a porção apical formando então um "V" (Figuras 4, 5 e 6).

Figura 3. Realização do pinçamento do freio labial superior e início da incisão do freio.

Figura 4. Incisão do freio labial superior.

Figura 5. Freio labial superior após incisão.

Figura 6. Freio labial e glândula salivar expostos após remoção.

Com o objetivo de realizar a divulsão tecidual após a remoção das fibras aderidas em área interdental e glândulas salivares menores em região de sutura, optou-se pela tesoura Metzembaun curva devido a sua ponta não-cortante, tornando-se um instrumento menos traumático (Figura 7), irrigando a região com soro fisiológico através de uma seringa de 20 ml.

Figura 7. Divulsão tecidual, rompendo as fibras remanescentes para posterior sutura.

Após a compressão com gaze estéril, promovendo a hemostasia (Figura 8), fez-se uso de um fio de seda 3-0 devido a sua menor rigidez em comparação com o nylon e possível desconforto do paciente em seu pós-operatório, além de uma sutura com pontos simples (Figuras 9 e 10).

Figura 8. Após divulsão, tecido adequado para receber sutura.

Figura 9. Sutura iniciada, cooptando os bordos.

Figura 10. Sutura finalizada.

Ao final do procedimento cirúrgico, o paciente recebeu orientações verbais e por escrito acerca do seu pós-operatório. Em seu receituário havia dipirona sódica de 500 mg, onde o mesmo ingeriria de 06 em 06 horas, durante 03 dias ou em caso de dor.

A remoção da sutura foi realizada após 15 dias (Figura 11), ficando evidente a boa cicatrização e satisfação do paciente, que fora encaminhado para o ortodontista para continuação do tratamento ortodôntico.

Figura 11. Aspecto evidenciado após 15 dias e retirada de sutura.

4 DISCUSSÃO

Com efeito, normalmente o freio encontra-se inserido no nível da junção mucogengival, de forma que não interfere na adesão da gengiva ceratinizada e que, como visto no caso relatado, o freio labial superior pode apresentar disfunções ou alterações morfológicas ao longo do crescimento (TOWNSEND et al., 2013).

Na odontologia, as áreas de periodontia, ortodontia e prótese possuem uma ligação íntima com as alterações periodontais, onde destaca-se as patologias do freio labial, que clinicamente afetam tanto a saúde periodontal, através do aumento de biofilme como funcional, seja pela fonação, restrição de movimentos e abertura de diastemas (MOURÃO, 2013), que em específico ficou demasiadamente evidenciado no caso relatado.

Em estudo retrospectivo observacional com 226 indivíduos, houve uma prevalência do fenótipo de freio labial superior em que os tipos mais comuns foram: os gengivais (41,6%), ao lado do papilar penetrante (26,1%) e papilífero (22,1%), sendo que com menor prevalência encontra-se o com fixação na mucosa (DELLI, 2013). Neste relato, o paciente encontrava-se com o freio labial superior do tipo papilar penetrante, ao se observar a maneira como as fibras se estendem do processo alveolar à papila palatina.

É de bom grado evidenciar que a prevalência de diastemas intericisivos em adultos varia de 1,70% a 38,00%, podendo, assim, estar relacionado diretamente com o freio labial superior anormal visto (MORAIS et al., 2014). Entretanto, existem dúvidas acerca da

associação do diastema ao freio papilar penetrante ou hipertrófico, considerando ambas anormalidades distintas (LAMENHA et al., 2007).

O tratamento através da remoção cirúrgica mais executado atualmente se dá pela remoção cirúrgica clássica, com o uso de um cabo e lâmina de bisturi, possuindo algumas variações, como a técnica de Archer, que garantem um resultado previsível, rápida execução, controle da hemorragia transoperatória como principais vantagens e um pós-operatório incômodo (SILVA et al., 2018). Enquanto que (SOUZA et al., 2015) aponta na capacidade minimamente invasiva das técnicas a laser com incisões precisas, sem uso de suturas e redução de edemas, porém, com um alto investimento para o mercado brasileiro atual. Diante do caso clínico relatado, optou-se pela Técnica de Archer modificada, tendo em vista sua maior praticidade, previsibilidade, conforto do paciente e dadas as condições apresentadas e local procurado.

Não há dúvidas de que a frenectomia possa ser realizada antes, durante ou depois do tratamento ortodôntico. Este, associado ao procedimento cirúrgico de remoção do freio labial hipertrófico ou papilar penetrante é bastante vantajosa (MACEDO et al., 2012; SANTOS et al., 2014). Elegendo como primeira opção para o caso aberto, o tratamento cirúrgico prévio ao tratamento ortodôntico.

O sucesso clínico para o tratamento do freio labial superior hipertrófico ou papilar penetrante, depende de um diagnóstico conclusivo e de um procedimento cirúrgico preciso, onde o cirurgião-dentista deve exercer a técnica escolhida com perfeição, a fim de evitar possíveis recidivas e obter um bom prognóstico.

5 CONCLUSÃO

Diante de todos os efeitos e impactos proeminentes de freios labiais patológicos apresentados, em especial no caso clínico exposto, é notório o quão efetiva se faz a frenectomia para correção dos mesmos, ao passo que possibilita um ambiente propício para uma manutenção da saúde gengival, um quadro de melhora em fonética e estética, além do possível fechamento de diastema associado ao trabalho ortodôntico. Somando inúmeros benefícios que acarretam em uma maior qualidade de vida e autoestima melhorada, um paciente e ser humano satisfeito, haja visto o aspecto biopsicossocial da saúde do indivíduo.

REFERÊNCIAS

ABULLAIS, SS et al. **Paralleling technique for frenectomy and oral hygiene evaluation after frenectomy.** J Indian Soc Periodontol. 2016; 20:28-31.

BRUDER, C et al. **Frenectomia labial pela técnica de reposicionamento cirúrgico proposta por Chelotti.** Odonto. 2015; 23(45-46): 11-18.

DELLI K, LIVAS C, SCULEAN A, KATSAROS C, BORNSTEIN MM. **Facts and myths regarding the maxillar midline frenum and its treatment: a systematic review of the literature.** Quintessence Int 2013, Feb; 44 (2): 177-87.

DÍAZ, A et al. **Manejo quirúrgico de frenillos labiales sobreinsertados: reporte de caso.** Revista Salud Bosque. 2014; 4(1): 69-74.

FONSECA, T. M C. et al. **Frenectomia labial associada à ortodontia para fechamento de diastema.** Revista UNINGÁ Review, Maringá, v. 29, n 1, p. 93=98, jan/mar, 2017.

IZOLANI NETO, O et al. **Frenectomia: revisão de literatura.** Revista UNINGÁ Review. 18(3): 21-25.

LAMENHA, E, G, R. et al. **Diastemamediano superior: aspectos etiológicos.** Int J Dent, Recife, p., v. 1, p. 2. 2007.

MACEDO, M. P. et al. **Frenectomia labial superior em paciente portador de aparelho ortodôntico: relato de caso clínico.** RFO, Passo Fundo, v. 17, n. 3, p. 332-335, set./dez. 2012.

MORAIS, J. F. et al. **Postretention stabilit after orthidontic closure of maxillar interincisor diastemas.** J Appl Oral Sci, v. 22, n. 5, p. 409-415, set/out, 2014.

MOURÃO, F. R. et al. **Surgical option for removing upper labial frenulum preserving the papilla.** Perionews, São Paulo, v. 7, n. 4, p. 343-347. 2013.

LEAL, Ricardo André Soares. **Frenectomia Labial e Lingual em Odontopediatria.** 2010. 32 f. Monografia (graduação em Odontologia) – Curso de Odontologia, Faculdade de Medicina Dentária, Universidade do Porto, Porto, Portugal, 2010.

ROSA, P et al. **Diagnóstico e tratamento cirúrgico do freio labial com inserção marginal: relato de caso.** Braz J Periodontol. 2018. 28(1): 56-60.

SANTOS, P. D. et. **Diagnóstico e tratamento cirúrgico do freio labial anormal na dentição mista: relato de caso.** BJSCR, Maringá, v. 8, n. 2, p. 41-46, 2014.

SILVA, Hewerton Luis, SILVA, Jairson José da, ALMEIDA, Luís Fernando de. **Frenectomia: revisão de conceitos e técnicas cirúrgicas.** SALUSVITA. 2018. Bauru, v. 37(1): 139-150.

SOUZA, A et al. **Frenectomia labial maxilar: revisão bibliográfica e relato de caso.** Rev. Odontol. Univ. Cid. São Paulo. 2015; 27(1): 82-90.

TOWNSEND, J.A. et al. **Prevalence and variations of the median maxillary labial frenum in children, adolescents, and adults in a diverse population.** Gen Dent, Chicago, v. 61, n. 2, p, 57-6, mar/abri. 2013.

VIERA, J. I. M.P. **Tecnologia Laser em Medicina Dentária – Frenectomia em Foco.** Monografia (medicina dentária) Porto: Universidade Fernando Pessoa, Faculdade de Ciências da Saúde, Portugal, p. 77. 2012.

ages

TERMO DE RESPONSABILIDADE

RESERVADO AO REVISOR DE LÍNGUA PORTUGUESA
Anexar documento comprobatório de habilidade com a língua, exceto quando revisado pelo orientador.

Eu, Anna Katharine de Araujo Ramos Andrade,

declaro inteira responsabilidade pela revisão da Língua Portuguesa do Trabalho de Conclusão de Curso (Monografia), intitulado:

Frenectomia Labial Superior Associada a Técnica de Archer Modificada: Revisão de Literatura e Relato de Caso

a ser entregue por Igor Rafael Barbosa do Amaral,

acadêmico (a) do curso de Odontologia.

Em testemunho da verdade, assino a presente declaração, ciente da minha responsabilidade no que se refere à revisão do texto escrito no trabalho.

Paripiranga, 13 de novembro de 2021.

Assinatura do revisor

1 de 1

ages

TERMO DE RESPONSABILIDADE

RESERVADO AO TRADUTOR DE LÍNGUA ESTRANGEIRA: INGLÊS, ESPANHOL OU FRANCÊS.
Anexar documento comprobatório da habilidade do tradutor, oriundo de IES ou instituto de línguas.

Eu, Anna Katharine de Araujo Ramos Andrade,
declaro inteira responsabilidade pela tradução do Resumo (Abstract/Resumen/Résumé) referente ao Trabalho de Conclusão de Curso (Monografia), intitulada:
Frenectomia Labial Superior Associada a Técnica de Archer Modificada: Revisão de Literatura e Relato de Caso

a ser entregue por Igor Rafael Barbosa do Amaral,
acadêmico (a) do curso de Odontologia.

Em testemunho da verdade, assino a presente declaração, ciente da minha responsabilidade pelo zelo do trabalho no que se refere à tradução para a língua estrangeira.

Paripiranga, 13 de novembro de 2021.

Assinatura do tradutor